This is a digital copy of a book that was preserved for generations on library shelves before it was carefully scanned by Google as part of a project to make the world's books discoverable online.

It has survived long enough for the copyright to expire and the book to enter the public domain. A public domain book is one that was never subject to copyright or whose legal copyright term has expired. Whether a book is in the public domain may vary country to country. Public domain books are our gateways to the past, representing a wealth of history, culture and knowledge that's often difficult to discover.

Marks, notations and other marginalia present in the original volume will appear in this file - a reminder of this book's long journey from the publisher to a library and finally to you.

Usage guidelines

Google is proud to partner with libraries to digitize public domain materials and make them widely accessible. Public domain books belong to the public and we are merely their custodians. Nevertheless, this work is expensive, so in order to keep providing this resource, we have taken steps to prevent abuse by commercial parties, including placing technical restrictions on automated querying.

We also ask that you:

+ *Make non-commercial use of the files* We designed Google Book Search for use by individuals, and we request that you use these files for personal, non-commercial purposes.
+ *Refrain from automated querying* Do not send automated queries of any sort to Google's system: If you are conducting research on machine translation, optical character recognition or other areas where access to a large amount of text is helpful, please contact us. We encourage the use of public domain materials for these purposes and may be able to help.
+ *Maintain attribution* The Google "watermark" you see on each file is essential for informing people about this project and helping them find additional materials through Google Book Search. Please do not remove it.
+ *Keep it legal* Whatever your use, remember that you are responsible for ensuring that what you are doing is legal. Do not assume that just because we believe a book is in the public domain for users in the United States, that the work is also in the public domain for users in other countries. Whether a book is still in copyright varies from country to country, and we can't offer guidance on whether any specific use of any specific book is allowed. Please do not assume that a book's appearance in Google Book Search means it can be used in any manner anywhere in the world. Copyright infringement liability can be quite severe.

About Google Book Search

Google's mission is to organize the world's information and to make it universally accessible and useful. Google Book Search helps readers discover the world's books while helping authors and publishers reach new audiences. You can search through the full text of this book on the web at `http://books.google.com/`

Digitized by Google

Digitized by Google

Digitized by Google

Digitized by Google

610.5
R3
06

Digitized by Google

Digitized by Google

RECUEIL

D'OPHTALMOLOGIE

Supplément au RECUEIL D'OPHTALMOLOGIE, n° de décembre 1904.

Digitized by Google

6171. — L'Imprimeries réunies, B, rue Saint-Benoît, 7. — MOTTEROZ, directeur

Digitized by Google

RECUEIL
D'OPHTALMOLOGIE

PARAISSANT TOUS LES MOIS

SOUS LA DIRECTION DES DOCTEURS

GALEZOWSKI
Professeur libre d'ophtalmologie à Paris.

CHAUVEL
Médecin inspecteur de l'armée, Membre de l'Académie de Médecine de Paris.

AVEC LE CONCOURS DE MM.

KOPFF
Médecin oculiste de l'hôpital Saint-Joseph.

F. LAGRANGE
Professeur agrégé à la Faculté de Médecine de Bordeaux.

ARMAIGNAC
Chirurgien oculiste à Bordeaux.

BOUCHER
Médecin-major en retraite à Bourges.

FAGE
Médecin en chef de l'hôpital Saint-Victor, à Amiens.

KŒNIG
Médecin oculiste à Paris.

CAMACHIO (B.)
Médecin oculiste à Colombia-Bogota Venezuela.

COLLABORATEURS PRINCIPAUX

BOURNIER, professeur à la Faculté de Paris.
GARIEL, professeur à la Faculté de Paris.
HUCHARD, médecin des hôpitaux.
DAGUENET, chirurgien oculiste à Besançon.
L. LABBÉ, de l'Institut.
A. BOUCHART, de Tours.
DE LANTSHEERE, de Bruxelles.
FONTAN, professeur à Toulon.
GUENDE, chargé de cours à l'Ecole de Marseille
ANTONELLI, médecin oculiste à Paris.
BOURGEOIS, de Reims.
DEHENNE, chirurgien à Paris.
LANGIE, chirurgien oculiste à Cracovie.
NIMIER, professeur au Val-de-Grâce.
PARENT, chirurgien oculiste à Paris.
LATTEUX, chef de laboratoire de la Faculté.
PARISOTTI, chirurgien oculiste à Rome.
STRZEMINSKI, médecin oculiste à Wilna.
MENGIN, chirurgien oculiste à Caen.
MALGAT, de Nice.
PÉCHIN, de Paris.
SEDAN, médecin-major de 1re classe.
VALOIS, de Moulins.
YVERT, médecin principal de l'armée en retraite, chirurgien oculiste à Dijon.
WUILLOMENET, de Paris.

SECRÉTAIRES DE LA RÉDACTION : Drs E. SENDRAL ET A. BEAUVOIS

TROISIÈME SÉRIE. — VINGT-SIXIÈME ANNÉE. — 1904

FÉLIX ALCAN, ÉDITEUR
ANCIENNE LIBRAIRIE GERMER BAILLIÈRE ET Cie
108, BOULEVARD SAINT-GERMAIN, 108
PARIS, 6e

1904

Digitized by Google

Digitized by Google

NOTE CLINIQUE

SUR LES

CORPS ÉTRANGERS LIBRES DE LA CHAMBRE ANTÉRIEURE

PAR

Le Dr DE MICAS

Chef de clinique ophtalmologique à la Faculté de médecine de Toulouse.

La chambre antérieure, comprise entre la cornée en avant et l'iris en arrière, ne contient, à l'état normal, que l'humeur aqueuse en plus ou moins grande quantité.

Sous le nom de « *corps étrangers* » on devrait donc comprendre tout contenu, liquide ou solide, autre que l'humeur aqueuse. Dans ce cas seraient considérés comme corps étrangers l'hypopion, l'hyphéma, la poussière de l'iritis séreuse, tout comme les corps solides, cils, éclats de pierre, d'acier, le cristallin luxé, les masses corticales ou les débris de la capsule, libre dans la chambre antérieure. Cependant l'usage a prévalu de réserver le nom de « corps étrangers » aux corps solides qui ont pénétré dans la chambre antérieure à la suite d'un traumatisme ou qui ayant abandonné leur place normale en occupent une qui ne leur appartient pas.

On peut dès lors diviser les corps étrangers de la chambre antérieure en deux groupes distincts, suivant leur mode de pénétration.

Au premier groupe appartiennent les corps étrangers, qui venus du *dehors* sont, dans la chambre antérieure, libres ou fixés à la même place par leur poids, leur volume, leur implantation plus ou moins complète dans l'iris ou dans la cornée.

Au second groupe appartiennent les corps étrangers venus

Digitized by Google

169888

du *dedans* et qui séjournent dans la chambre antérieure dans les mêmes conditions que les corps étrangers du premier groupe, cysticerque, cristallin luxé, débris de capsule cristallinienne, etc.

Nous ne nous occuperons, présentement, que des corps étrangers du premier groupe. Ceux-là, nous venons de le voir, ont pénétré dans la chambre antérieure à la suite d'un traumatisme quelconque. Tantôt traversant, en une fois, la cornée, ils sont venus se fixer dans la chambre antérieure où ils peuvent séjourner un temps plus ou moins long; tantôt, au contraire, ils ont fait le trajet en plusieurs étapes. On observe des corps étrangers, une épine par exemple, implantée encore dans la cornée tandis qu'elle proémine plus ou moins dans la chambre antérieure; d'autres traversent aussi la cornée, vont se fixer en partie dans l'iris, faisant encore une saillie plus ou moins prononcée dans cette même chambre; certains enfin y tombent spontanément après la formation d'un abcès cornéen ou à la suite de manœuvres opératoires malheureuses pratiquées pour leur extraction de la cornée.

La chambre antérieure, d'après les oculistes étrangers (car aucun fait n'a été, je crois, signalé en France), offre un milieu très favorable au développement d'entozoaires. Le cysticerque, embryon dégénéré du tænia, dit de Wecker, ne peut arriver dans la chambre antérieure que si une larve de cet entozoaire a circulé dans le sang et s'est transportée dans les vaisseaux de l'iris. C'est donc là un véritable corps étranger qui, du dehors, a pénétré dans l'organisme et est venu échouer, en fin de compte, dans la chambre antérieure. Les faits de corps étrangers seraient assez rares, si l'on ne considère que les cas rapportés. Les traités d'Ophtalmologie les plus complets et les plus récents, sont très brefs sur cette question, la littérature médicale elle-même est pauvre en observations. Yvert écrivait en 1880, dans son *Traité pratique des blessures de l'œil*, que, malgré de patientes et minutieuses recherches, il n'avait pu en réunir que trois cas : le premier dû à Dixon James, le second à Sœmisch, le troi-

Digitized by Google

sième à de Wecker; apportant, à son tour, une pierre à l'édifice, il en relatait enfin une quatrième observation tirée de la pratique de Galezowski. Depuis cette époque, bien des cas ont été rapportés : Klipp en publie cinq observations. Franke tient l'affection pour rare et prétend que dans les annales de la science on n'en rencontre que cinquante-six cas. Cette opinion de Franke étonne Dor, de Lyon, qui estime les faits assez fréquents, mais néglige d'en donner la statistique ou même la proportion. Pour se faire une idée exacte de la chose, le plus sage est de compulser les statistiques, et l'on voit alors avec Pansier que, sur deux mille six cents malades observés à Montpellier, on n'a rencontré que trente-neuf fois des corps étrangers oculaires, dont *une fois seulement* dans la chambre antérieure.

Peu importe d'ailleurs de savoir qui, de Dor, de Franke ou de Pansier, a raison. Il suffit, pour justifier cette esquisse, de voir ce chapitre de pathologie oculaire trop délaissé dans des traités tels que les ouvrages de de Wecker, Panas, Fuchs.

En février 1901, Métaxas (d'Athènes) publiait, dans les *Annales d'oculistique*, une observation de « *Cils, corps étrangers de la chambre antérieure* ». Il jugeait le fait assez rare pour le signaler; je partageai cette opinion jusqu'au moment où j'entrepris les recherches bibliographiques pour établir le présent mémoire. Je m'aperçus alors que les faits de ce genre ne constituaient pas, au sens absolu du mot, une rareté. A diverses reprises les auteurs avaient signalé pareil accident : tels Valude, Collins, Dujardin, Sumelshon. En ne considérant que les faits des corps étrangers de la chambre antérieure publiés, on serait porté à admettre que les cils sont les corps étrangers les plus fréquemment rencontrés dans la chambre antérieure. Une semblable assertion ne saurait être soutenue quand on réfléchit sérieusement à la chose : si les observations de ce genre sont relativement nombreuses, il faut l'attribuer à l'étonnement des spécialistes appelés à donner des soins aux malades. Les cils dans la chambre antérieure surprennent tellement ceux qui les observent que, sans

Digitized by Google

retard, ils publient le fait, tandis qu'ils auraient peut-être négligé de le faire pour un grain de plomb, un fragment de fer ou d'acier.

On rencontre, dans la chambre antérieure, toute la série des corps étrangers depuis le petit morceau de pierre projeté par explosion ou par un instrument quelconque, jusqu'au fragment de pierre, de capsule, en un mot tous les corps capables de traumatiser la cornée et de pénétrer dans l'organe.

Observation I (Personnelle).

En novembre 1898, je vois, dans les conditions suivantes, une jeune femme âgée de 21 ans, originaire de Latrape (Haute-Garonne). Il n'existe dans ses antécédents personnels ou héréditaires aucune tare morbide.

Elle raconte qu'étant assise sur le seuil de sa porte, tandis qu'elle prenait le repas de l'après-midi, elle ressentit tout à coup une violente douleur dans l'œil. Depuis elle accuse une photophobie intense, accompagnée de larmoiement considérable, et le mari déclare avoir remarqué, dans l'œil de sa femme, une petite tache blanche apparue sournoisement depuis quatre ou cinq jours et qui augmente peu à peu.

La malade, jusqu'à ce moment, n'avait jamais souffert des yeux, et nie formellement avoir reçu un traumatisme quelconque au moment où elle a éprouvé les premières douleurs.

L'examen me permit de constater qu'il s'échappait de l'œil droit un flot de larmes brûlantes ayant déjà exulcéré la peau, très fine d'ailleurs, de la joue de la malade. Les conjonctives palpébrale et bulbaire sont très hyperhémiées. L'infection périkératique est surtout prononcée à la partie supéro-interne. C'est à ce niveau qu'est placée la tache blanche observée par le mari, due à une infiltration du tissu cornéen; pas d'ulcération de la cornée; la chambre anté-

Digitized by Google

rieure a sa profondeur normale, le tour de l'œil est également normal.

Cependant, sur le bord libre de l'iris, à la partie supéro-interne de cette membrane, on voit un petit corps blanc jaunâtre, accolé pour ainsi dire à la face antérieure de l'iris, faisant saillie dans la chambre antérieure et appuyé contre la partie postérieure de la cornée. L'iris réagit bien à la lumière, sa teinte n'est pas absolument normale, mais il n'y a ni adhérences, ni exsudat, ni hypopyon. La pupille est noire, le cristallin transparent et l'examen ophtalmoscopique laisse voir le fond de l'œil normal. Le volume du corps étranger est celui de la tête d'une épingle, et la plaque d'infiltration cornéenne est exactement placée au point de contact du corps étranger avec la cornée.

Je cherche en vain les traces d'une cicatrice ancienne ou récente; les dénégations de la malade ne peuvent ébranler mon diagnostic de *corps étranger de la chambre antérieure* ayant séjourné plus ou moins longtemps à la même place et ayant, en fin de compte, amené des phénomènes irritatifs du côté de la cornée.

Je proposai l'ablation du corps étranger; mais la malade, convaincue d'une erreur de diagnostic, refuse énergiquement et n'accepte qu'un traitement palliatif, un collyre à la cocaïne, de la vaseline iodoformée, douches chaudes et pansement occlusif.

Huit jours après, la malade, assagie par la souffrance, revient dans mon cabinet et se met avec confiance entre mes mains.

Je pratiquai dans la cornée, à l'aide du couteau lancéolaire, une incision assez large pour permettre au corps étranger de passer sans difficultés. L'incision fut faite au niveau même de l'opacité cornéenne. A peine l'instrument est-il retiré, que l'humeur aqueuse s'écoule en très faible quantité, et le corps étranger tombe dans la partie la plus déclive de la chambre antérieure.

Alors j'introduis la pince à iridectomie et je saisis aisément le corps étranger; avec de grandes précautions je serre

Digitized by Google

la pince, mais au moment où je pensais la retirer, les mors glissent, dérapent et le corps du délit lancé en arrière va se perdre en partie derrière l'iris.

Seul, sans autre aide que la mère de la malade devenue bientôt spectateur inutile, j'eus un moment d'émotion. Retirant la pince, je prends la curette de Daviel et suis assez heureux pour ramener une petite pierre de la grosseur d'un grain de petit millet. Pour plus de sécurité, je pratiquai une très petite iridectomie à l'endroit touché par la pierre, et aujourd'hui la malade jouit de l'acuité visuelle normale et n'a plus ressenti la moindre douleur.

Quand la malade fut pansée, je lui mis le corps du délit sur la main : alors, rappelant ses souvenirs, convaincue de l'exactitude de mon diagnostic, elle me déclara qu'au mois de mai, c'est-à-dire sept mois avant, elle avait reçu un éclat de pierre dans l'œil tandis que, courbée sur la bêche, son instrument avait heurté violemment une pierre dont un morceau était venu lui frapper l'œil; mais comme aussitôt elle avait fermé les paupières, et que des compresses froides et un bandeau sur l'œil avaient suffi à la débarrasser de tout mal en quelques heures, elle n'avait jamais supposé que cet éclat eût pénétré dans l'organe et surtout y eût séjourné si longtemps sans amener de réaction.

Observation II

(Yvert, in *Traité pratique des blessures de l'œil.*)

M. J., de Gênes, 40 ans, se présente le 6 août 1876 à la consultation du Dr Galezowski. Il nous rapporte qu'il a perdu la vue de l'œil gauche, il y a dix-sept ans, à la suite d'une explosion de mine; affection pour laquelle il a été traité dans son pays et à laquelle il ne pensait plus, car depuis cette époque il n'avait pas éprouvé la moindre douleur. Mais, il y a une quinzaine de jours, il reçut un coup sur le même œil, et depuis il éprouve de violentes douleurs; l'œil est devenu rouge, et son médecin habituel, crai-

Digitized by Google

gnant quelque accident, l'a envoyé consulter à Paris. L'examen local du globe oculaire gauche nous montre les détails suivants : cicatrice noirâtre située à la partie supéro-interne de l'œil, à l'union de la cornée et de la sclérotique et correspondant précisément au grand cercle de l'iris, cicatrice à peu près circulaire de 3 millimètres de diamètre, résultant évidemment de la hernie d'une portion de l'iris et remontant sans aucun doute à l'accident arrivé il y a dix-sept ans. L'iris adhère à la cicatrice par les deux extrémités de la pupille qui est aussi transportée à la partie supéro-interne de la cornée et a la forme d'un ovale de 4 millimètres de long sur 3 millimètres de large, ayant pour limites en bas et en dehors la partie externe du petit cercle de l'iris tiraillé, et en haut et en dedans le bord sclérotical. A la partie inférieure et un peu externe de la chambre antérieure, située entre la face antérieure de l'iris et de la membrane de Descemet, est un petit corps étranger de la grosseur d'une tête d'épingle, d'un blanc grisâtre et qui est certainement un petit morceau de pierre. Ce corps étranger est complètement immobile, entouré qu'il est par un léger exsudat visible à l'éclairage oblique. Il est évident que ce morceau de pierre est dans l'œil depuis le premier accident et qu'il a pénétré par la cicatrice décrite plus haut.

Actuellement l'œil est très vascularisé ; il existe une injection périkératique intense ; on ne voit aucune trace de blessure ou d'érosion récente. Des douleurs périorbitaires violentes, à forme périodique, tourmentent le malade depuis le coup qu'il a reçu. L'examen ophtalmoscopique montre une cataracte traumatique remontant à l'accident primitif, puisque le malade avait tout à coup perdu la vue à la suite de l'explosion.

Observation III

(Métaxas, in *Annales d'Oculistique*, février 1899.)

Mme B... rapporte qu'étant occupée à enlever la poussière des meubles de son appartement, avec un plumeau,

Digitized by Google

une plume à écrire se trouvant sur une petite étagère, par le coup même de plumeau lui sauta dans l'œil entraînant avec elle deux cils qui ont pénétré directement dans la chambre antérieure par la blessure produite sur la cornée; la plume à écrire, de son propre poids, retomba par terre. Au moment de l'accident la malade n'éprouva qu'une très légère douleur, mais le lendemain, au réveil, l'œil devint rouge et la malade vint nous consulter. L'examen local, pratiqué à cette époque, nous montra les détails suivants : injection périkératique très faible siégeant surtout à la partie inféro-externe du bord cornéen et, au même niveau, une petite plaie, parfaitement visible, produite par la plume. C'était évidemment la porte d'entrée des cils dont l'un était implanté sur la partie interne de l'iris, et l'autre sur la partie externe. Les deux cils paraissaient peu mobiles dans les mouvements du globe.

L'extraction de ces deux cils nous a paru indiquée, mais comme notre malade souffrait peu, que la réaction inflammatoire était faible, elle refusa toute intervention : nous lui prescrivîmes alors un traitement antiphlogistique et des lotions antiseptiques. Les symptômes inflammatoires cessèrent rapidement et la malade pouvait vaquer à ses occupations. Dix mois après, la femme en question éprouva des douleurs avec photophobie : en même temps son œil devint rouge et une tache blanche apparut qui l'engagea à venir nous consulter, acceptant d'avance notre intervention.

L'injection périkératique était beaucoup plus prononcée que la première fois et généralisée à tout le pourtour de la cornée. La cornée présentait à sa partie inféro-externe une petite tache blanche, elliptique, indice de l'ancienne plaie produite par la plume. Dans la chambre antérieure, à sa partie inférieure et externe, sur le bord même de l'iris, on constatait les deux cils enkystés par la formation d'une exsudation plastique adhérente à l'iris.

Pour l'extraction de ces deux cils je pratiquai une large incision linéaire sur le bord cornéen et, à l'aide de la spatule en caoutchouc et de la pince à griffes inférieures, je parvins

Digitized by Google

à tirer en dehors une partie de l'exsudat et avec lui le cil, ne pouvant enlever la totalité de l'exsudat sans crainte de déchirer l'iris. Quant à l'autre cil, l'extraction a été plus facile; j'ai pu le retirer avec toute son exsudation. L'exsudat, laissé en place, ne tarda pas à se résorber. Les suites de cette opération ont été très simples et la guérison a pu être obtenue après un délai de quelques jours.

Observation IV

(De Wecker, *Gazette des hôpitaux*, 1866).

L..., âgé de 22 ans, se présente à la clinique le 11 juin 1866, pour une cataracte traumatique de l'œil droit ayant réduit les fonctions de cet organe à une simple perception quantitative de la lumière. Le malade raconte qu'à l'âge de 8 ans, comme il jouait à casser des pierres sur une route, il avait senti un petit corps lui frapper l'œil avec violence. Aussitôt cet organe était devenu le siège d'une inflammation peu intense et la vue s'était perdue en peu de temps. En examinant l'œil blessé à l'éclairage oblique, après atropinisation, on aperçoit sur la cornée, à 3 millimètres au-dessus du centre, une faible traînée cicatricielle, large d'environ 2 millimètres. Le champ pupillaire, modérément dilaté, est le siège d'une opacité d'un blanc très éclatant, striée irrégulièrement, localisée à la surface de la capsule elle-même légèrement plissée. A la partie supérieure de la pupille dilatée, près d'une synéchie située en ce point, il existe un corps ayant la forme d'une pyramide triangulaire de coloration grisâtre et d'autant plus facile à reconnaître qu'il existe à sa surface un miroitement caractéristique. Il est aisé de voir que ce corps n'est que juxtaposé à l'iris et à la surface du cristallin et ne s'enfonce pas sensiblement dans leur épaisseur. On procède séance tenante à l'extraction de ce corps : une section linéaire est pratiquée vers le bord supéro-externe de la cornée; on saisit l'éclat de pierre entre les mors d'une pince à iridectomie et, du premier coup, on

Digitized by Google

l'attire au dehors. Cette manœuvre devait nécessairement amener un prolapsus irien et l'on excise aussitôt la portion herniée. Cette iridectomie était d'autant plus légitime qu'on se proposait de profiter de la pupille artificielle pour attaquer ultérieurement la cataracte.

L'examen du corps étranger montra que c'était un petit éclat de basalte, large de 2 millimètres en tous sens.

La guérison s'effectua avec beaucoup de rapidité et le lendemain déjà le malade comptait les doigts à deux pieds de distance.

Voici comment nous pouvons expliquer l'amélioration si rapide apportée par cette opération à l'état de cette vue.

L'opacité sous-capsulaire était limitée aux parties centrales du cristallin; elle se trouvait bordée, dans la nouvelle pupille, par un anneau étroit de substance opaque, au delà de laquelle le cristallin avait conservé sa transparence. Le bord du cristallin même présentait à l'éclairage oblique un reflet brillant particulier, et cette zone transparente permit d'explorer avec difficulté, il est vrai, le fond de l'œil d'ailleurs normal. Le reflet plus haut signalé était produit par un léger plissement de la capsule, et cette disposition jointe à l'écartement exagéré qui sépare le bord cristallinien des procès ciliaires nous fit supposer que le cristallin avait subi une réduction de volume.

Observation V

(Valude, *Recueil d'Ophtalmologie*, 1893).

Ch..., tréfileur, reçoit dans l'œil gauche le 12 avril 1890 l'extrémité d'un fil de fer qui vient le frapper avec violence. A la suite de cet accident, l'œil reste un certain temps rouge et douloureux, au dire du malade, car nous ne l'avons pas vu à cette époque.

Depuis lors, l'œil, après être revenu en apparence à l'état normal, offre de temps à autre des périodes d'irritation avec douleurs plus ou moins vives. Cet état se prolonge jusqu'au

Digitized by Google

1er septembre 1891, époque à laquelle le malade se présente à notre consultation de la clinique des Quinze-Vingts.

A ce moment nous constatons que la cornée est d'une transparence parfaite et qu'extérieurement, sauf un petit leucome au niveau de la perforation, l'œil ne diffère en rien de l'état normal si on ne le regarde que superficiellement. En l'examinant de plus près, on observe dans la cavité de la chambre antérieure plusieurs lignes noirâtres courbes, qui représentent des cils introduits par le fait du traumatisme antérieur. Ces cils sont au nombre de cinq, deux entiers qui partent du limbe et vont se croiser jusqu'au milieu de la pupille aux bords de laquelle ils adhèrent ; les mouvements de l'iris en sont même gênés ; trois autres cils coupés par le milieu adhèrent aussi au limbe et se dirigent, en directions variées, vers le milieu de la chambre antérieure.

En résumé, le traumatisme a produit une plaie de la cornée et la détente du fil de fer a du même coup détaché et coupé plusieurs cils qu'elle a projetés dans la chambre antérieure. Ces cils, jouant le rôle de corps étrangers plus ou moins septiques, ont d'abord occasionné une réaction assez vive de l'œil, puis celle-ci s'est calmée et peu à peu ces corps étrangers singuliers ont contracté droit de domicile dans la chambre antérieure où ils sont actuellement bien tolérés.

Après une double kératotomie, les cinq cils ont été extraits assez facilement avec une pince fine. Après l'opération la réaction a été assez modérée, mais la vision, altérée par les poussées irritatives antérieures, s'est maintenue au même niveau sans s'améliorer. Seulement les poussées d'irritation cyclitique avec douleurs ont été ainsi prévenues.

Observation VI

(Wagenman, *Arch. ophtal. de Græfe*, T. 40, fasc. 5, p. 180, 189. Analysé par Nuel, p. 319, *Arch. d'Ophtalmologie.*)

Un fragment de verre de 4 millimètres de long sur 2 millimètres de largeur, ayant pénétré dans la chambre anté-

Digitized by Google

rieure, resta fixé au fond de celle-ci. Au bout de huit mois, il se développa graduellement un trouble cornéen. Wagenman admet que, conformément à l'opinion de Leber, le verre introduit aseptiquement dans l'œil y provoque une inflammation grâce à ses propriétés chimiques. Extrait de l'œil, le fragment se montra aseptique. Qu'il nous soit permis de rappeler, ajoute Nuel, que nous avons rencontré dans notre cours d'ophtalmologie à Liège deux individus portant fixés dans la chambre antérieure, depuis trois et cinq ans, des fragments de silex qui n'y provoquaient aucune réaction. Il paraît donc être un corps dont la présence dans nos tissus n'y provoque pas de réaction inflammatoire, bien entendu, par ses propriétés chimiques.

L'existence des corps étrangers libres dans la chambre antérieure est donc établie d'une façon irréfutable et ne peut être mise en doute par personne.

L'observation personnelle que nous venons de rapporter nous montre que le corps étranger peut être virtuellement libre dans la chambre antérieure, alors qu'en réalité il est encore retenu dans un point de cette chambre, entre la face antérieure de l'iris et la face postérieure de la cornée.

Il faut admettre aussi l'existence de corps étrangers qui seraient libres dans la chambre antérieure si leur poids ne les maintenait dans la partie déclive de cette chambre.

Il existe enfin des corps étrangers tellement mobiles dans la chambre antérieure, qu'ils défient souvent l'habileté la plus grande de nos oculistes les plus éminents.

La situation variable des corps étrangers présente une réelle importance en ce qui concerne la ligne de conduite que devra suivre l'oculiste pour le choix du procédé opératoire.

Les symptômes déterminés par l'introduction des corps étrangers dans la chambre antérieure offrent de très notables différences. Les corps étrangers venus du dehors ont dû, pour pénétrer, passer par une plaie scléroticale ou cornéenne. Le plus souvent, pour ne pas dire presque toujours, la plaie une

Digitized by Google

fois guérie laisse après elle une trace indélébile plus ou moins manifeste. Il peut cependant en être autrement; l'observation personnelle est une preuve indiscutable que la cicatrice peut être tout à fait invisible. Le diagnostic est alors rendu singulièrement difficile, surtout si le malade inattentif ou inintelligent oppose des dénégations formelles aux dires du médecin et soutient avec la meilleure foi du monde que jamais il n'a rien reçu dans l'œil. Le corps étranger ne provoque pas toujours une inflammation intense, une iritis suppurée ou une cataracte traumatique ou toute autre conséquence d'un pareil traumatisme. Il passe souvent inaperçu, reste pour ainsi dire en sommeil plus ou moins longtemps et n'amène les phénomènes irritatifs que longtemps après sa pénétration. Dans certains cas, l'inflammation initiale est assez intense, mais le malade refuse toute intervention et l'avenir semble lui donner raison; bientôt tout rentre dans le calme, l'irritation locale disparaît peu à peu et le corps étranger reste en place longtemps sans amener de phénomènes réactionnels pouvant laisser deviner son existence. Mais tout à coup, les symptômes d'inflammation se montrent de nouveau, reconnaissent pour cause un second traumatisme, comme dans le cas d'Yvert-Galezowski, tantôt s'établissent d'emblée sans cause appréciable. Cette inflammation peut avoir les phases les plus diverses, depuis la simple hyperhémie de l'iris jusqu'à l'iritis suppurée accompagnée d'irido-choroïdite, phlegmon de l'œil avec atrophie consécutive et troubles sympathiques du côté opposé.

Le processus le plus ordinaire est celui de l'irido-kératite : l'iris devient paresseux, change de couleur, les couches profondes de la cornée se troublent en même temps que surviennent de la photophobie et une injection périkératique intense.

Dans les observations que j'ai eu l'occasion de parcourir, une fois la cornée s'est non seulement troublée au point de contact avec le corps étranger, mais encore l'inflammation est devenue si intense qu'à ce niveau un abcès s'est formé, suivi de la perforation de la membrane à travers

Digitized by Google

laquelle le corps étranger est sorti de la chambre antérieure.

La chambre antérieure se montre donc parfois très tolérante à l'égard des corps étrangers; Wagenman et Nuel expliquent cette tolérance par le manque de propriétés chimiques capables de provoquer l'inflammation que posséderaient certains corps, tels que le verre et le silex.

Valude estime que la chambre antérieure est, par elle-même, susceptible de tolérer longtemps, sans réagir, des corps étrangers même septiques, tels que cils, « *véritables garde-crottes des yeux* », réceptacles des poussières de l'extérieur.

L'éclairage oblique rendra les plus grands services pour établir la présence, le siège et même la nature du corps étranger.

Dans certains cas, on aperçoit le corps étranger très aisément, sans même recourir à la lumière artificielle; c'est ainsi qu'il y a quelques jours à peine, j'observais un reste de membrane cristallinienne libre, dans la chambre antérieure, après une opération de cataracte.

Quelle que soit la tolérance de la chambre antérieure pour les corps étrangers, on ne doit pas oublier que l'œil court de grands dangers par suite de la présence de pareils hôtes dans le globe. « C'est pour ainsi dire une épée de Damoclès, dit Yvert, dont la moindre secousse, le moindre choc peut déterminer la chute. » En principe, tout corps étranger du globe compromet dans un temps plus ou moins rapproché non seulement l'organe atteint, mais encore l'œil du côté opposé.

L'extraction du corps étranger de la chambre antérieure est donc nettement indiquée, et cela le plus tôt possible. L'œil sera au préalable soigneusement nettoyé. La cocaïnisation est indispensable et la prudence demande qu'on prenne toutes les précautions nécessaires pour parer aux divers accidents possibles pendant le cours de l'opération.

Il sera de toute rigueur, à mon avis, de diminuer dans la plus large mesure le champ pupillaire pour éviter le passage

Digitized by Google

du corps étranger en arrière de l'iris; de plus, le cristallin se trouvera de la sorte comme protégé par un tapis irien le mettant à l'abri des traumatismes même légers, d'une manœuvre intempestive ou de mouvements involontaires. L'incision de la cornée peut se faire à la pince ou avec le couteau de Græfe, suivant les circonstances[1].

L'incision devra être assez large pour permettre aisément la sortie de la pince à iris ou la curette de Daviel chargée du corps étranger. L'iridectomie est nécessaire si la portion de

1. On pourra dans certains cas tirer profit de l'introduction à travers la cornée d'une aiguille qui viendra fixer le corps étranger et l'empêcher ainsi de se déplacer; mais cette manœuvre devra être exécutée avec une grande prudence, surtout si par suite de circonstances la chambre antérieure est très diminuée.

BIBLIOGRAPHIE

Argyll Robertson : Pénétration de deux cils dans la chambre antérieure (*Recueil d'Ophtalmologie*, 1894, p. 437).

Ayres : Contribution to injuries os the Eye : foreign body in the anterior chamber successfully removed (Cincin., *Lancet et Clinic*, 1878. n. s. i, 285).

Bourgeois : Procédé simple pour certaines extractions de la chambre antérieure (*Recueil d'Ophtalmologie*, mai 1894).

Carreras y Arago : Pequeña astilla de madera atravesada en la cornea y flotando en parte en la camera anterior iritis plastica consecutiva, extraccion del cuerpo extraneo y curacion (*Independ. med.* Barcel., 1875, 6, vii, 65, 67).

Clémot : *Gazette des hôpitaux de Paris*, 1837.

Collins : Plaie pénétrante du globe avec cils dans la chambre antérieure (*Revue génér. d'Ophtalmologie*, 1889).

Critchett : Foreign body fer sixtean years loose in the anterior chamber (*Ophtal. Hosp. Rep. London*, 1857, 8, i, 264).

Delacroix : Des corps étrangers libres dans la chambre de l'œil (*Union méd. et scientif. du Nord-Est*, Reims, 1878, ii, 69, 87).

Denig : Déplacement des corps étrangers de la chambre antérieure (*Rec. d'Ophtal.*, 1897, p. 222).

Dixon James : *Annales d'oculistique*, 1849, t. XXII, p. 46.

Dujardin : Un cil dans la chambre antérieure (*Journ. des sciences*, Lille, 1887).

Franke : Corps étrangers de la chambre antérieure et de l'iris (*Rev. d'Ophtal.*, 1884).

Gallois : Histoire de quelques corps étrangers de l'œil (*Ann. Soc. de méd. de Saint-Etienne et de la Loire*, 1867, 71, iv, 46, 50).

Gillevray : Un cas d'implantation d'un cil dans la chambre antérieure (*Trans. Eigth. Internat. Ophtal. Congress*, p. 284).

Gimboury : Un cil dans la chambre antérieure (*Westaik ophtalmologuii*, janvier, février 1898).

Kepp : Notes cliniques sur un cas de corps étranger dans la chambre antérieure et dans l'iris (*Rev. d'Ophtalmologie*, 1884).

Laurent : Capsule fulminante logée dans la chambre antérieure de l'œil

Digitized by Google

l'iris en contact avec le corps étranger est lésée par ce contact plus ou moins prolongé. Un pansement antiseptique précédé ou non, cette fois, et suivant les indications thérapeutiques, d'une instillation d'atropine suffira pour amener en quelques jours une guérison complète si le corps étranger n'a pas créé de complications par sa présence ou son mode de pénétration.

Dr De Micas.

droit : extraction trois mois après l'accident (*Ann. ocul.*, Bruxelles, 1878, i, 293, 298).

Letenneur : Notes sur quelques cas de corps étrangers dans l'œil (*Journ. de la sec. de méd. Soc. acad. Loire-Inférieure*, Nantes, 1853, XXIX, 148, 154).

Lévis : Présence de cils dans la chambre antérieure (*Ann. ocul.*, septembre 1894).

Marcé : Fragment de paille dans la chambre antérieure (*Bull. Soc. Anat. de Paris*, 1855, p. 446).

Pansier : Corps étrangers de l'œil (*Montpellier médical*, 1889).

Procopenko : Un cas de corps mobile dans la chambre antérieure (*Westnick ophtalmologuii*, juillet, octobre 1998).

Sæmisch : Eclat de pierre ayant séjourné douze ans dans la chambre antérieure (*Klinick Monatsblatt*, t. III, p. 46).

Samelohn : Comment se comportent les cils dans la chambre antérieure (*Revue d'Ophtalmologie*, 1886).

Santos Fernandez: Cuerpos extraneos de la camera anterior del ojo, su diagnostico, pronostico y tratamiento (*Cron. med. quir. de la Habana*, 1878, 289, 294).

Sabielos : Cuerpos extraneos de la camera anterior del ojo (*Cron. med. quir. de la Habana*, 1879, 211, 213).

Cuerpos extraneos en la camera anterior del ojo (*Cron. oftal. Cadez.*, 1882, 3, 49, 54).

Streat Gild : Anomalous larye loose floating body in the anterior chamber (*Ophth. hosp. Rep. London*, 1874, 6, VIII, 397, 403).

Taylor : Two cases of foreign body long retained in the anterior chamber of the eyeball with clinical remarks upon the best method of removing foreign. (*Gaz. Lond.*, 1876, ii, 284).

Valude : *Recueil d'Ophtalmologie*, 1893.

Wagenman : *Archives d'Ophtalmologie*, p. 319.

Wecker (de) : Eclat de pierre extrait de la chambre après quatorze ans de séjour (*Gazette des hôpitaux*, 1866, n° 92).

Digitized by Google

MISE AU POINT DE LA QUESTION

DE

L'UTILITÉ DU RELEVÉ DES CHAMPS VISUELS COLORÉS

POUR LE DIAGNOSTIC ET LE PRONOSTIC DE CERTAINS TROUBLES NERVEUX CONSÉCUTIFS AUX TRAUMATISMES

PAR

Le Dr MAHILLON

Conseil médical de la Caisse générale d'épargne sous la garantie de l'État belge.

Dans un travail antérieur[1] nous avons insisté sur toute une catégorie de symptômes spéciaux qui se rencontrent parfois du côté des organes de la vue chez les victimes d'accident.

Nous avons démontré, en produisant une observation détaillée à l'appui, que l'omission de l'examen approfondi du fonctionnement de l'appareil visuel est de nature à faire négliger la présence d'indications des plus précieuses pour le diagnostic de certains troubles nerveux, consécutifs aux traumatismes. Ces indications, dans le cas que nous avons observé pendant plus de deux ans, se sont, en effet, montrées suffisantes, par elles-mêmes, pour affirmer la bonne foi du malade, démontrer le bien fondé de ses plaintes et apprécier la gravité de son état, alors que les autres symptômes objectifs étaient si peu accusés que l'intéressé était considéré comme un simulateur cherchant à obtenir une indemnité à laquelle il n'avait aucun droit.

Si nous revenons aujourd'hui sur ce sujet, c'est pour deux motifs :

D'abord, parce qu'une loi sur la réparation des accidents

1. *A propos d'un cas intéressant d'hystéro-traumatisme, suite d'accident de chemin de fer*, Bruxelles, janvier 1903.

Digitized by Google

du travail sera sous peu promulguée en Belgique. La mise en pratique de cette loi viendra, sans aucun doute, élargir le cadre des attributions d'un grand nombre de médecins qui seront appelés à intervenir dans les litiges qui s'élèvent au lendemain d'un accident et qui ont pour objet l'évaluation du dommage subi par la victime et l'appréciation de l'incapacité de travail totale ou partielle, définitive ou temporaire qui en résulte.

Cette loi s'appliquera à toutes les conséquences des accidents de travail, sans exceptions.

Or, s'il est généralement facile d'apprécier le dommage consécutif à un traumatisme ayant intéressé un membre, par exemple, et d'évaluer l'incapacité de travail, il n'en est pas de même lorsqu'il s'agit des troubles nerveux, purement psychiques parfois, contemporains des traumatismes ou qui subsistent après leur guérison.

C'est au médecin qu'incombera la mission de décider si la victime d'un accident est ou non capable de reprendre son travail. Sans doute, dans la plupart des cas, cette appréciation n'offre guère de difficultés. Mais il en est tout autrement quand il s'agit de déterminer si certains troubles nerveux, purement subjectifs, paraissant mettre un obstacle absolu à la profession de la victime, existent réellement, ne sont pas intentionnellement exagérés et mettent bien le patient dans un état physique et moral tel que tout travail est rendu impossible.

Souvent on se trouve en présence d'un sujet, guéri en apparence, mais qui continue à se plaindre sans qu'aucun symptôme objectif bien caractérisé vienne justifier ces plaintes.

N'est-ce pas là une mission délicate et troublante, acceptable à la seule condition de pouvoir mettre notre conscience à l'abri par cette considération que notre décision est basée sur des certitudes scientifiques qui rendent notre devoir moins pénible à remplir.

C'est dans ces cas, si difficiles à démêler parfois, qu'il faut attacher la plus grande valeur à des constatations d'ordre

Digitized by Google

médical précises, échappant à toute influence et à tout contrôle de la part du patient.

Il en est ainsi de l'examen du fonctionnement de l'appareil visuel.

Non seulement cet examen peut révéler la présence de symptômes pathognomoniques et permettre de conclure à la réalité des troubles dont se plaint la victime d'un accident, mais il permet aussi de dépister le simulateur et de le confondre sans qu'il s'en aperçoive le moins du monde. On n'ignore pas que l'ophtalmologie enseigne des stratagèmes et des artifices qui permettent de contrôler les affirmations des individus qui prétendent ne plus voir ou voir moins distinctement, de l'un ou l'autre œil, simulation qui est assez fréquente.

Telle est la première raison qui nous a engagé à revenir sur ce sujet, pensant que les médecins doivent, d'ores et déjà, se préoccuper du nouveau rôle qu'ils auront à remplir et se préparer à cette coopération si délicate, si grosse de responsabilités morales que réclamera d'eux la mise en pratique de la loi sur la réparation des accidents du travail.

Mais un autre motif a encore inspiré la présente note.

A la suite du travail que nous avons mentionné plus haut, quelques confrères ont prétendu que l'examen de l'état fonctionnel de l'œil, et tout particulièrement l'examen du champ visuel, ne présente pas la portée et la signification que nous pensons devoir lui attribuer. Ils affirment, au surplus, d'abord, qu'un rétrécissement concentrique du champ visuel peut être aisément simulé par un fraudeur quelque peu adroit, et puis, que les données fournies par cet examen sont très variables et ne concordent pas d'un examen à l'autre et que, par suite, ces données ne peuvent pas servir à étayer des conclusions fermes.

Nous ne partageons pas cette manière de voir et nous sommes bien convaincu qu'elle est le résultat d'observations incomplètes et auxquelles une précision suffisante n'a pas été apportée.

Digitized by Google

Nous sommes, du reste, actuellement suffisamment documenté par des observations personnelles pour maintenir notre opinion.

Examinons d'abord l'affirmation suivante : « Le rétrécissement concentrique du champ visuel peut être facilement simulé par un fraudeur adroit. »

Dans un travail, paru en avril 1903, dans les *Annales d'Oculistique*, et publié, du reste, par le *Journal médical*, le Dr Bichelonne produit une affirmation analogue. Pour le prouver, il s'est livré, à la clinique ophtalmologique du Dr Truc, à une série d'expériences concernant la possibilité de cette simulation et il est arrivé à cette conclusion, que la simulation d'un degré élevé de rétrécissement du champ visuel est relativement facile.

Il est à remarquer tout d'abord que le Dr Bichelonne s'est adressé, pour effectuer ses recherches, à des externes ou assistants du service ophtalmologique, par conséquent à des jeunes gens intelligents, bien au courant de tous les détails de l'expérience et du but à poursuivre et connaissant parfaitement l'appareil utilisé par l'opérateur. Que ces jeunes gens soient parvenus, dans ces conditions, à simuler un rétrécissement du champ visuel, il n'y a là rien d'étonnant; mais cela ne démontre pas que le premier venu soit capable de saisir le but que l'on poursuit lorsqu'on le place devant un périmètre. Cet instrument, quoique fort simple dans sa construction, présente pour le profane des allures assez mystérieuses qui étonnent et déroutent celui qui n'a pas connaissance de son fonctionnement.

En admettant même qu'un sujet puisse tenter de simuler un rétrécissement concentrique pour le blanc, sa mauvaise foi sera bien vite démasquée lorsqu'on passera à la mesure du champ visuel pour les diverses couleurs.

En effet, l'étendue du champ visuel pour les diverses couleurs a des limites connues, variables pour chaque couleur. Ainsi, elle est moindre pour le bleu que pour le blanc, moins accusée pour le rouge que pour le bleu, pour le vert que pour le rouge. En supposant que l'opérateur limite ses

Digitized by Google

recherches aux seuls méridiens vertical et horizontal de l'œil et à trois couleurs, cela fait, au minimum, douze indications pour chaque œil. Mais les recherches peuvent être poussées plus loin, et le nombre des réponses à enregistrer être porté au double, en relevant l'étendue du champ visuel suivant les bissectrices des angles formés par ces deux méridiens.

Imagine-t-on un sujet doué d'une mémoire assez prodigieuse pour se souvenir, d'une séance à l'autre, des multiples réponses qu'il a données et que le médecin peut contrôler par le graphique sur lequel il les aura enregistrées?

Ce que nous en disons n'est pas pour critiquer l'intéressant article du Dr Bichelonne, à qui nous devons savoir gré d'avoir indiqué un moyen ingénieux pour dépister les simulateurs. Mais nous pensons que cette simulation est extrêmement difficile et doit être exceptionnelle. Elle ne pourrait, dans tous les cas, être tentée que par une personne parfaitement au courant du maniement du périmètre, et même alors cette tentative ne résisterait pas à un contrôle bien conduit.

Mais, disent encore ces confrères, les résultats fournis par l'examen périmétrique ne concordent généralement pas; ils varient d'un examen à l'autre, et, par conséquent, on ne peut attribuer à cette méthode qu'une valeur relative.

Nous répondrons à cette objection que ce qui fait la valeur de cette recherche, c'est précisément la concordance qui doit exister dans les résultats d'examens répétés à des intervalles assez rapprochés. Les grandes variations ne peuvent relever que de la simulation.

Rien que l'inspection des graphiques du champ visuel pour les diverses couleurs permet déjà de se rendre compte de la bonne foi du sujet.

Nous reconnaissons volontiers, et c'est bien là l'objection la plus sérieuse que l'on puisse nous opposer, que la mesure de l'étendue du champ visuel n'est pas chose très aisée et que certaines conditions de technique expérimentale doivent être respectées sous peine de rencontrer de la discordance dans les résultats des divers examens. C'est ce qui explique,

Digitized by Google

sans doute, que dans les dossiers d'expertise médicale, on trouve des rapports où Hippocrate trouve un champ visuel rétréci et Galien un champ visuel absolument normal !

A la rigueur, nous pourrions nous abstenir de nous appesantir sur ce point, en nous bornant à déclarer que celui qui a recours à un moyen d'exploration destiné à faire foi dans un rapport d'expertise médicale est censé apporter dans ses recherches toute l'habileté et tout le soin désirables, en même temps que l'impartialité la plus scrupuleuse. L'emploi du périmètre réclame une certaine habitude, un tour de main spécial, et nous pensons bien faire en attirant l'attention des lecteurs du *Journal médical*, qui apprécieront ces divers points, qui sont de nature à expliquer la contradiction que l'on rencontre parfois dans les relevés du champ visuel opérés sur une même personne par des médecins différents, contradictions sur lesquelles on s'est basé pour refuser à cette recherche toute la valeur qu'elle possède et exprimer la malicieuse, mais fâcheuse pensée, que le périmètre est un instrument bénévole, à qui on fait dire ce que l'on veut.

A notre avis, ce n'est pas la méthode qu'on peut incriminer, mais plutôt la manière dont elle est appliquée.

Un point capital à ne pas perdre de vue, c'est qu'il ne faut pas procéder à ces recherches à la lumière artificielle ou au jour tombant. Il est bien évident que les surfaces colorées peuvent changer de teinte ou être modifiées quant à l'intensité de leur coloration, suivant qu'elles sont vues sous l'action d'une lumière plus ou moins vive. Il en résulte que les relevés des champs visuels colorés, chez une même personne, ne donneront pas les mêmes résultats avec une lumière affaiblie comme celle du crépuscule, qu'avec un jour brillant. Ils ne donneront pas les mêmes résultats non plus avec la lumière du bec Auer, par exemple. Pour obtenir des résultats concordants, il est donc absolument nécessaire d'opérer dans des conditions d'éclairage sensiblement les mêmes. Cette remarque ne suffit-elle pas pour justifier les contradictions apparentes qui pourraient exister entre deux relevés du champ visuel, pris chez la même personne, mais

Digitized by Google

l'un à la lumière du jour, l'autre à la lumière artificielle? Il faut donc établir comme règle de ne procéder à la mesure du champ visuel qu'à la lumière naturelle d'intensité moyenne. Il serait désirable de voir mentionner dans les rapports d'expertise médicale que cette condition a été respectée.

Sans attacher une importance capitale au système de périmètre employé, ce point mérite cependant de nous arrêter un instant.

Le procédé fort primitif qui consiste à faire fixer par le sujet un des doigts d'une main de l'opérateur, tandis que celui-ci rapproche latéralement et progressivement l'autre main du doigt fixé, jusqu'au moment où le sujet déclare apercevoir cette main, est sans valeur. Les indications recueillies de cette manière sont dénuées de toute précision et ne peuvent par conséquent être invoquées dans un procès-verbal d'expertise médicale. Tout au plus peut-il servir pour se rendre compte *grosso modo* de l'étendue approximative du champ visuel. Avec un peu d'habitude, on peut en retirer des indications suffisantes dans les cliniques ophtalmologiques où les moments sont comptés.

Le périmètre de Landolt est très recommandable, mais il offre le sérieux inconvénient d'être très lourd et, par conséquent, d'être peu maniable quand il s'agit d'examens pratiqués en dehors du cabinet du médecin.

Le périmètre du Dr Badal, au contraire, est d'un petit volume et mérite la préférence pour plusieurs raisons. Il se démonte avec grande facilité pour être placé dans une boîte en gainerie très portative. Il présente encore le grand avantage de soustraire le sujet à toute distraction pendant l'opération qui peut s'exécuter avec une grande rapidité, point qui a son importance, ainsi que nous le verrons dans un instant. L'œil en expérience est appliqué à l'extrémité d'un tube cylindrique, absolument lisse, sans point de repère possible, mobile sur son axe, ouvert à ses deux extrémités et parcouru par une fente latérale à travers laquelle le sujet peut exclusivement apercevoir l'index coloré, au fur et à mesure qu'il

Digitized by Google

s'avance le long d'un arc gradué, poussé par la main de l'opérateur qui est elle-même soustraite à la vue du patient.

Nous venons de dire que cet appareil permet un examen rapide autant que précis et nous attachons à ce point autant d'importance qu'à l'éclairage.

Il faut avoir pratiqué des examens périmétriques chez des sujets atteints de troubles nerveux, et par conséquent très impressionnables, pour savoir avec quelle rapidité déconcertante l'œil se fatigue.

C'est pourquoi il faut apporter à ces examens beaucoup de méthode et une grande célérité, sous peine de devoir bientôt suspendre la séance sans avoir recueilli d'indication probante.

Avant de commencer on fera bien d'expliquer clairement au sujet ce que l'on attend de lui.

Il faut de plus s'assurer qu'il n'est pas atteint de daltonisme, soit congénital, soit consécutif au traumatisme; car il est prouvé (observation de Tait[1]) qu'une commotion du système nerveux peut produire un daltonisme momentané pour certaines couleurs.

Dans le cas observé par Tait les objets blancs paraissaient d'un rouge pourpre et les objets verts prenaient une teinte beaucoup plus terne qu'à l'ordinaire. Ces effets ont été du reste fugitifs et ont disparu d'une manière complète.

De plus, il faut à chaque changement que l'on opère dans la couleur de l'index, permettre au sujet de se reposer au moins cinq minutes, et voici pourquoi : lorsque l'œil fixe pendant quelque temps une surface bien éclairée, l'impression de cette surface persiste pendant plusieurs secondes avec une intensité décroissante, bien entendu. Cette persistance est très appréciable, et il suffit pour s'en rendre compte de fixer pendant quelque temps une fenêtre, puis de fermer brusquement les yeux. Avant que l'image disparaisse on a le temps de reconnaître tous les détails de cette fenêtre. Il en est de même lorsqu'on fixe un morceau de papier rouge,

1. *American Journal of Science and Arts*, janvier 1877.

Digitized by Google

par exemple, bien éclairé. L'occlusion de l'œil permet parfaitement de distinguer cette couleur pendant un certain temps encore, puis elle disparaît par un affaiblissement progressif. En supposant que dans un relevé périmétrique on se soit attardé sur la couleur rouge pour procéder, sans transition, à l'examen de la couleur bleue, l'impression rouge qui subsiste sur la rétine nuira certainement à la perception nette de la couleur bleue et sera de nature à fausser l'observation.

Il résulte de ce qui précède que :

1° Il est inexact de prétendre que l'examen fonctionnel de l'appareil visuel et en particulier la mesure des champs visuels colorés n'offre aucune utilité pour le diagnostic des troubles nerveux post-traumatiques et spécialement dans les formes hystéro-neurasthéniques. Ce serait au contraire se passer d'un élément d'appréciation de la plus grande valeur.

L'observation démontre, en effet, que le rétrécissement régulier du champ visuel, accompagné d'inversion des champs visuels colorés, se rencontre fréquemment dans l'hystérie et presque toujours dans l'hystéro-traumatisme, qui n'est somme toute qu'une forme de l'hystérie provoquée par le traumatisme et ne se rencontre guère que là. La perte de la notion des couleurs se fait généralement dans un ordre régulier presque toujours identique, à savoir : violet, vert, bleu, jaune et en dernier lieu *rouge*. La persistance du rouge sur les autres couleurs est le caractère dominant de cette dyschromatopsie. A l'état normal, après le champ visuel pour le blanc, c'est le champ visuel pour le bleu qui est le plus étendu. Dans l'hystérie et l'hystéro-traumatisme c'est l'inverse qui se produit, parce que c'est la vision rouge qui est la dernière intéressée dans la perte de la notion des couleurs.

Nous tenons à faire remarquer que nous ne prétendons pas que les anomalies du côté du champ visuel doivent nécessairement se retrouver dans tous les cas de névrose traumatique, ni que ces anomalies peuvent servir *exclusivement* au diagnostic de cette affection. Mais nous disons que, lorsque chez une victime d'accident on trouve un rétrécissement con-

Digitized by Google

centrique régulier du champ visuel avec inversion des champs visuels colorés à côté d'autres symptômes nerveux plus ou moins accusés, on peut affirmer que cette victime d'accident est atteinte d'hystéro-traumatisme. Cette variété de névrose traumatique est grave, particulièrement quand il s'y ajoute des troubles neurasthéniques très prononcés; elle est rebelle à tout traitement et comporte un pronostic très réservé;

2° Le rétrécissement concentrique des champs visuels *colorés* ne peut pas être simulé et toute tentative de simulation serait aisément déjouée;

3° Un procès-verbal d'expertise médicale en matière de névrose traumatique doit être considéré comme incomplet s'il ne contient des détails précis sur l'examen fonctionnel de l'appareil visuel (statique, acuité visuelle, réflexes lumineux et accommodatif, état des milieux, champ visuel);

4° L'examen du champ visuel n'est pas une opération banale. Elle doit être entourée dans son exécution de précautions spéciales, sans l'observance desquelles elle perd tout crédit. Bien conduite, elle peut avoir une portée et une signification qu'on ne saurait lui refuser.

Dr MAHILLON.

APPLICATIONS DU DIPLOSCOPE

(SUITE)

DE LA NEUTRALISATION[1]

PAR

Le Dr REMY

La convergence est un acte volontaire dont nous avons conscience. Comme tous les autres actes dus à la contraction des muscles volontaires, nous la produisons avec plus ou moins de facilité et aussi dans des limites variables suivant les sujets.

1. V. *Recueil*, janvier, octobre, novembre 1902, novembre et décembre 1903.

Digitized by Google

Il peut arriver que pour différentes causes encore obscures les muscles de la convergence soient complètement incapables d'opérer leur fonction. Les yeux ne peuvent même atteindre le parallélisme et restent divergents.

Plus souvent ils fonctionnent, mais imparfaitement, soit que le défaut de convergence se fasse sentir à certains moments seulement pour une même distance, soit que la contraction soit insuffisante alors seulement que les plus grands efforts de convergence sont nécessaires comme dans la lecture de caractères petits ou mal éclairés où un grand rapprochement de l'objet est nécessaire.

Le nom d'insuffisance musculaire donné à cet état donne l'idée de ce qui se passe.

Les yeux qui convergent suffisamment pour un point plus éloigné ne peuvent le faire pour un point plus rapproché. Ils dévient donc réellement, mais *fort peu*, et constituent un strabisme passager. Une hétéropsie passagère est la conséquence de cette déviation. Forcément il y a *neutralisation* totale ou bien *diplopie*. Cette dernière étant fort rare, comment constater la neutralisation et attribuer les troubles qui résultent de cet état de choses à leur vraie cause. En un mot, comment trouver sûrement la déviation.

Ces troubles n'ont rien de précis. Ils résultent des efforts exagérés que l'on fait pour converger normalement vers l'objet qui doit être vu de près, ou de la gêne produite par une diplopie latente et que, instinctivement, on cherche à éviter.

Comme le sujet accuse des troubles pour la vision de près et non pour la vision au loin, il y a une grande analogie avec l'asthénopie accommodative, avec cette différence que le port de lunettes ou le changement de verres n'amène aucun soulagement.

L'observation d'un jeune collégien qui accusait ces symptômes de gêne et de trouble seulement pour la vision de près confirme ce que je viens de dire. Grâce à lui, j'ai pu trouver un procédé facile et certain de diagnostic suivi d'un traite-

Digitized by Google

ment rationnel et fructueux pour la grande majorité des cas de ce genre.

Ce jeune homme avait été examiné par un oculiste qui avait corrigé convenablement une faible myopie avec astigmatisme. Le trouble persistant malgré la correction et pendant près de deux mois, il avait continué d'aller chez le même oculiste qui pensait toujours que la fatigue tenait à un défaut de l'accommodation : asthénopie accommodative.

Quand ce malade vint chez moi, mon premier soin fut de l'examiner au diploscope. Il avait la vision binoculaire.

Je vérifiai les lunettes au moyen de la skiascopie ; elles me paraissaient convenablement choisies, je ne jugeai pas à propos de les changer. Néanmoins, songeant aussi à de l'asthénopie d'accommodation, je le fis lire quelques instants avec des verres concaves un peu moins forts.

La gêne persistant toujours, mais seulement dans la vision de près, j'eus l'idée de le faire regarder au petit diploscope. Ce nouvel instrument venait d'être construit par Alix, habile horloger de Charenton; je ne l'avais que depuis quelques jours seulement.

Mon étonnement fut grand de constater une neutralisation complète. De nouveau je le fis regarder au grand diploscope: vision binoculaire parfaite avec l'expérience DOG ; au contraire persistance de la neutralisation au petit diploscope.

Comme le petit diploscope avait été construit pour pouvoir répéter toutes les expériences comme avec le grand, il fut facile de trouver le genre de déviation malgré la neutralisation. C'était de la divergence, autrement dit l'insuffisance des droits internes.

Il ne fut pas très difficile d'obtenir la vision simultanée ou diplopie caractérisée par la lecture transformée de KOL en KOOL, en vision *croisée*, puis la fusion des deux OO, après huit à dix séances d'exercices.

Cette observation était convaincante.

Voici une autre observation plus instructive encore peut-être que la précédente :

Digitized by Google

Mlle L... présente asymétroprie.

OD. — 1
OG. + 0.50

Avec ces verres elle accuse au *grand diploscope* une légère convergence qui disparaît assez facilement après quelques minutes de fixation.

Au petit diploscope, il y a d'abord *neutralisation*, puis vision de deux OO, dans l'expérience KOL. La diplopie présente cette particularité au *petit diploscope*, qu'elle est persistante et difficile à faire disparaître. De plus elle est *croisée*, le contraire de ce qu'elle était précédemment.

La malade converge donc de loin et diverge de près par rapport au point fixé. C'est de l'insuffisance musculaire pour la vision de près. Voilà qui explique un certain nombre de ces strabismes que j'ai désignés sous le nom d'instables, c'est-à-dire où un œil est tourné tantôt trop en dedans tantôt trop en dehors[1].

Ces deux observations, qui ne sont que le pendant de beaucoup d'autres analogues, démontrent bien que le diagnostic des altérations de la vision binoculaire exige, pour être certain, l'emploi de deux modèles de diploscope : un *grand* et un *petit*.

C'est déjà un premier résultat qu'on ne saurait atteindre avec le stéréoscope construit uniquement pour la vision de près et qui pourtant était regardé jusqu'à présent comme *le*

1. Pour compléter cette observation il faut dire qu'après quelques jours d'exercice il a suffi de modifier les verres ci-dessus pour obtenir de suite la fusion des deux OO. Voici les nouveaux verres :

OD. Verre plan.
OG. + 1.

L'effet de ces verres sur la déviation oculaire ne pouvait être indiqué que par le diploscope. On remarque, en effet, que cet effet est contraire à ce qu'on aurait pensé d'après la loi formulée par Donders sur la synergie de l'accommodation et de la convergence. Cette exception est à remarquer, quoique je l'aie déjà signalée. Elle fait voir comment le diploscope peut empêcher de prescrire des verres plutôt nuisibles qu'utiles pour le redressement de certains strabismes.

Digitized by Google

meilleur instrument d'étude de la vision binoculaire. Pareillement le traitement des diverses altérations de la vision binoculaire n'est possible qu'au moyen des deux modèles, suivant le mode de l'altération.

A ce propos, je crois nécessaire de parler du stéréoscope et de revenir sur ce que j'ai déjà dit pour faire comprendre cet instrument. C'est en effet l'étude des déviations oculaires au moyen du diploscope qui éclaire les points restés obscurs sur le stéréoscope. Jusqu'ici le stéréoscope passait pour le meilleur test de vision binoculaire.

Mais il ne faut pas perdre de vue que la vision au stéréoscope n'est nullement la vision binoculaire normale. Le point essentiel de cette dernière c'est la convergence des deux yeux vers un point unique, tandis que la vision stéréoscopique consiste au contraire à faire dévier les deux yeux latéralement en dehors de ce point unique. C'est donc au vrai mot une vision de strabisme divergent.

Par suite, le stéréoscope ne peut être qu'un test de vision binoculaire stéréoscopique, et non de vision binoculaire ordinaire telle qu'elle a lieu dans les conditions normales.

Souvent ces deux genres de vision existent simultanément, c'est vrai; mais il n'est pas rare non plus de trouver des sujets qui jouissent d'une vision stéréoscopique des plus faciles et n'ont nullement la vision binoculaire.

Réciproquement, des personnes jouissant *encore* de la vision binoculaire normale sont incapables de voir au stéréoscope ou n'y voient qu'à grand'peine, ce qui pourrait faire croire qu'elles ne jouissent pas de la vision binoculaire, ou n'en jouissent que d'une manière fort imparfaite.

Il suffit d'avoir vérifié à l'aide du diploscope les tendances divergentes ou convergentes d'un grand nombre de vues pour se convaincre de ces vérités.

Mais, faute d'attention, bien des personnes restent encore dans l'erreur sur ce point; c'est pourquoi je crois utile d'y revenir et de reproduire ce que j'ai déjà dit dans maintes conférences faites sur ce sujet dans les hôpitaux. Le *Journal*

Digitized by Google

de Médecine de Dijon, 1902, a résumé l'ensemble de ces conférences :

« Toutefois, on savait déjà que beaucoup de personnes avec deux yeux voyant isolément ne jouissaient pas de la vision binoculaire. Chaque œil voit bien lorsque l'autre est fermé ; mais *avec les deux yeux ouverts, un seul fonctionne.*

« Il était réservé au diploscope de bien faire connaître cette anomalie en donnant une démonstration des plus évidentes.

« Ce fait si paradoxal au premier abord n'est pas des plus faciles à constater. Pour cela, différents procédés ingénieux sont mis en usage ; mais l'instrument le plus apte à cette opération était jusqu'à présent le stéréoscope.

« Malheureusement, malgré l'intérêt que présente cet instrument, on est forcé de convenir que, comme test de vision binoculaire, il peut être fautif et induire en erreur dans deux cas différents. En effet, la vision binoculaire au stéréoscope n'est pas absolument semblable à la vision binoculaire ordinaire. Elle a lieu dans des conditions tout à fait anormales. La convergence nécessaire dans le cas de la vision ordinaire est remplacée par le parallélisme des yeux, c'est-à-dire par une sorte de divergence relative par rapport à la proximité du point fixé.

« On sait déjà que tout le monde ne peut pas voir au stéréoscope ; mais, en plus de la difficulté, il existe souvent une impossibilité de fusionner les deux images au moyen de cet instrument. C'est facile à comprendre. S'il existe différents degrés de convergence dans le strabisme, il existe aussi des personnes qui, sans être véritablement strabiques, ont une telle tendance à la convergence qu'il leur est impossible d'obtenir le parallélisme des yeux pour une distance moindre que pour l'infini et à plus forte raison pour la distance de la vision stéréoscopique. Celles-là resteront privées de la vision au stéréoscope et jouiront pourtant de la vision binoculaire.

« Au contraire, supposons un sujet atteint de strabisme divergent chez lequel la neutralisation manque. S'il regarde un objet dans les conditions ordinaires, il se produit une

Digitized by Google

diplopie croisée. L'image vue par l'œil droit est déplacée à gauche de 14 centimètres, par exemple. Il est rare qu'avec des efforts, on ne puisse corriger, au moins *en partie*, cette insuffisance du droit interne. Dès lors, l'image déplacée est ramenée à droite, mais pas assez pour arriver sur l'autre. La diplopie persiste donc avec des images moins écartées ou bien cesse grâce à la neutralisation. Dans l'un et l'autre cas, la vision binoculaire fait défaut.

« Au contraire, cette même personne atteinte de déviation externe verra aussi au stéréoscope l'image de droite déviée de 14 centimètres à gauche. Elle n'a qu'un effort de moitié à déployer, car il lui suffit de porter cette image à 7 centimètres seulement à droite pour la superposer à l'autre et fusionner les deux images. Elle jouit donc de la vision stéréoscopique grâce à un mécanisme juste opposé à celui que nous employons. Dans ce cas, en effet, la convergence ou, pour mieux dire, un effort de même sens que cette dernière est nécessaire, tandis que nous ne pouvons voir au stéréoscope que par un relâchement de cette même convergence.

« Nous avons dans le diploscope le test de vision binoculaire dont le fonctionnement est des plus simples et des plus fidèles, car la sixième épreuve (celle à trois lettres) se rapproche absolument des conditions ordinaires de la vision binoculaire. La lettre médiane y est vue par les deux yeux à la fois tandis que chaque autre lettre latérale n'est vue que par l'un des deux, ainsi que la chose se passe dans les conditions ordinaires de la vision.

« L'emploi de ce nouveau test est appelé à procurer continuellement des surprises. Pour peu qu'on examine, même au hasard, un certain nombre de personnes au diploscope, on ne tardera pas à découvrir que beaucoup ne peuvent voir à la fois que d'un œil et sont privées des avantages de la vision binoculaire. »

Javal a eu le mérite d'employer le stéréoscope pour le traitement du strabisme et il a obtenu un chiffre de guérisons assez important pour justifier sa méthode. Elle consistait en

Digitized by Google

somme à opérer le redressement des yeux en rétablissant la fonction binoculaire; c'était rationnel et le principe était bon; mais l'instrument qu'il avait à sa disposition, merveilleux à d'autres points de vue, était défectueux sur ce point.

Pour voir au stéréoscope, il faut en quelque sorte diverger (relativement du moins à la distance des objets visés). Or, que penser d'un instrument qui, pour corriger une divergence, vous oblige à diverger ou, pour parler plus exactement, vous oblige à remplacer la convergence des yeux par leur parallélisme! Il peut commencer le traitement, mais non l'achever. On a beau, avec des cartons mobiles, réduire au minimum l'écartement des deux images, avec un *stéréoscope ordinaire* les yeux devront conserver un écartement anormal. L'emploi de stéréoscopes spéciaux devient de suite plus compliqué. J'attache une grande importance à ce que les malades ou les parents des enfants strabiques se rendent un compte exact des exercices auxquels on les soumet. Cela devient difficile avec de pareils instruments puisque le stéréoscope ordinaire est déjà mal compris de beaucoup de médecins.

Un inconvénient juste opposé à celui que je viens de signaler pour les divergents existe pour les convergents. Si les premiers voient trop bien au stéréoscope, les seconds ne peuvent y voir, tant la difficulté est augmentée. On pourrait dire aux convergents qui cherchent à voir au stéréoscope : « Avant de voler, apprenez simplement à marcher ». Une fois guéris, c'est autre chose, le diploscope devient pour eux un instrument de perfectionnement. Avec lui ils apprennent à diverger et acquièrent un genre de vision plein de charmes surtout avec les progrès de la photographie stéréoscopique. Vu ces difficultés, il n'est pas étonnant que Javal ait été si peu suivi dans sa méthode.

Javal a dit : « La neutralisation c'est l'ennemi ». Pour la faire disparaître et faciliter la superposition des images, il a employé des cartons mobiles, ou des cartons spéciaux. Il a construit également dans le même but des stéréoscopes à plusieurs mouvements ou à charnière.

Dans tout strabisme l'effet de la déviation est de dédoubler

Digitized by Google

les objets quand il n'y a pas neutralisation ou que celle-ci a disparu. Plus la déviation est grande, plus les objets dédoublés sont éloignés l'un de l'autre. Cet éloignement, ainsi que je l'ai démontré, constitue évidemment une difficulté dans l'apparition de la diplopie ou la possibilité de superposer les deux images; mais il ne faut pas en exagérer l'influence. Néanmoins la règle de prismes que j'ai fait construire pour diminuer l'écartement des images peut faciliter d'abord l'apparition simultanée de ces deux images et ensuite leur superposition. Le maniement de cette règle est des plus simples et à la portée des malades les moins intelligents, ce qui n'est pas un petit avantage sur les appareils employés par Javal.

Pendant longtemps le rétablissement de la vision simultanée, autrement dit l'apparition de la diplopie, ne m'avait semblé présenter aucune difficulté, mais à la fin, j'ai fini par trouver trois cas curieux à signaler. J'arrivais bien à faire voir double une seule lettre quand celle-ci pouvait être aperçue seule dans l'instrument par quelqu'un jouissant de la vision binoculaire; mais sitôt qu'une ou deux autres lettres devaient être aperçues à la fois la neutralisation reprenait le dessus chez ces trois sujets. Ce n'est qu'au bout de huit mois, avec trois exercices par semaine de vingt minutes chaque fois, qu'un seul de ces trois malades a pu entrevoir quatre lettres.

Pour obtenir ce résultat, la règle de prismes peut être utile, mais elle m'a paru procurer un secours moins efficace dans cette première étape du redressement que dans la deuxième, qui consiste à faire rapprocher et superposer les deux images une fois la neutralisation disparue.

Quoi qu'il en soit, on peut, avec le secours de cette règle, obtenir tous les déplacements d'images qu'on désire et obtenir tous les résultats qu'on pouvait attendre des stéréoscopes utilisés par Javal.

(*A suivre.*) Dr REMY.

Digitized by Google

SOCIÉTÉ D'OPHTALMOLOGIE DE PARIS

Séance du 5 janvier 1904.

PRÉSIDENCE DE M. A. TERSON

M. PÉCHIN, *secrétaire annuel*, donne lecture du procès-verbal de la dernière séance. Le procès-verbal est adopté.

M. DUPUY-DUTEMPS, *secrétaire annuel*, communique les pièces de la correspondance qui comprend :

1° Une lettre de M. Morax s'excusant de ne pouvoir assister à la séance ;

2° Une lettre du Dr A. Bouchart (de Tours) posant sa candidature à une place de membre correspondant national et envoyant à l'appui de sa candidature un travail intitulé : *Infiltration cornéenne et mydriase persistante attribuables à l'adrénaline;*

3° Une lettre du Dr Hegg (de Berne) qui donne sa démission de membre correspondant étranger.

M. A. TERSON, *président sortant*, prononce les paroles suivantes :

« Mes chers collègues,

« Je vous dois tous mes remerciements pour le paisible exercice que j'ai pu faire du mandat que vous m'aviez confié.

« L'assiduité de la plupart de ses membres a contribué à maintenir, en 1903, notre société dans sa voie de progrès.

« Au moment de reprendre avec plaisir dans vos rangs une place de travail, préférable à toute autre, je suis heureux d'avoir pour successeur notre sympathique collègue, M. Caudron, qui nous présidera, en 1904, avec son habituelle bonne grâce, et je l'invite à me remplacer au bureau. »

M. A. TERSON cède le fauteuil de la présidence à M. CAUDRON qui prononce l'allocution suivante :

« Mes chers collègues,

« N'ayant pas l'habitude de tenir les premiers rôles, j'éprouve quelque embarras en prenant possession du fauteuil.

« Il est d'usage de dire, en pareil cas, qu'on suivra l'exemple

Digitized by Google

d'illustres devanciers. Mais je ne trouve pas si facile d'emprunter à des confrères, devenus des maîtres, leur autorité et leur éloquence. Je sollicite donc votre indulgence en faveur d'un membre du Tiers-État médical, appelé, par vos suffrages, à présider aux travaux de notre Académie.

« J'ai vu naître et grandir la Société d'ophtalmologie. C'était, à ses débuts, une jeune personne bien venue et d'apparence robuste. Cependant, je ne crois pas que ses parrains eussent osé lui prédire d'aussi hautes destinées.

« D'une réunion amicale de jeunes spécialistes animés d'intentions cordiales et du désir d'échanger des faits et des idées, vos efforts, votre persévérance, ont fait une Société de premier rang, dont l'accès devenu difficile, est aujourd'hui recherché par les plus dignes. Vous avez su, d'autre part, éviter les inconvénients d'un cénacle trop fermé, trop particulariste. Vos choix se sont portés sur tous les confrères qualifiés par leurs travaux et leur vie médicale pour prendre part à vos assises scientifiques.

« Je crois qu'il serait sage de persévérer dans cette voie libérale.

« Je n'ai pas à vous tracer de programme pour l'année courante.

« Vous n'avez pu oublier les conseils autorisés que nous donna l'an dernier, à pareille date, notre très distingué président, M. Terson.

« Fort heureusement, d'ailleurs, le maintien du bureau m'assure les prérogatives des Rois fainéants.

« Notre secrétaire général, M. Morax, dont le zèle et la valeur sont au-dessus de tout éloge, a bien voulu conserver ses fonctions et nous faire profiter de toute l'autorité qui s'attache à son nom et à ses travaux.

« MM. Péchin et Dupuy-Dutemps, dont vous avez pu apprécier les qualités, méritent, eux aussi, tous nos remerciements pour la part qu'ils veulent bien continuer à prendre à la prospérité de la Société.

« Je ferais preuve de noire ingratitude en oubliant de faire une part, trop légitime, à notre ministre des finances M. Duboys de Lavigerie, deux fois méritant, puisqu'il apporte à la Société son concours scientifique et son concours matériel en assurant l'équilibre de notre budget.

« Je suis heureux que, parmi plusieurs candidats de haute valeur, votre choix pour la vice-présidence se soit porté sur notre confrère et ami M. Dehenne. Il me permettra de faire appel à son bon vouloir en mainte occasion.

« Je souhaite la bienvenue à notre nouveau sociétaire, M. le

Digitized by Google

Dr Poulard, et je termine en vous offrant à nouveau, mes chers collègues, l'expression de ma très vive reconnaissance et de mon entier dévouement. »

MM. Chevallereau et Chaillous. **Chorio-rétinite et tumeur de la choroïde.** — Le nommé Lecteur (Émile), âgé de 41 ans, employé, s'est présenté à la consultation des Quinze-Vingts le 11 décembre dernier avec une chorio-rétinite à forme très bizarre, accompagnée d'une sorte de bourgeonnement très saillant de la choroïde qui nous paraît mériter une description.

La recherche des antécédents n'apprend pas grand' chose. Son père est mort à 71 ans, sa mère à 68 ans; il a un frère et une sœur très bien portants; il a perdu un frère, il ne sait de quoi.

Lui-même s'est toujours très bien porté. Il ne se rappelle qu'une blennorrhagie ayant duré un mois et demi, à l'âge de 21 ans, et quelques maux de tête ayant commencé il y a cinq ou six ans, ayant eu leur maximum il y a deux ans, occupant la moitié droite de la tête, durant quatre ou cinq jours et empêchant pendant ce temps le malade de dormir.

Marié à 25 ans, il a eu après cinq ans de mariage un enfant qui est encore bien portant; sa femme n'a jamais fait de fausse couche.

L'affection pour laquelle il vient nous consulter paraît avoir débuté dans la nuit du 22 août dernier. Il eut alors de vives douleurs dans l'œil droit, douleurs qui l'empêchèrent de dormir. Au réveil, il ne constata aucun trouble de la vision, mais il s'aperçut que le blanc de l'œil était recouvert d'une « peau jaune ». Le jour même il alla consulter le Dr Parinaud qui fit le diagnostic de *ténonite*. Il est donc probable que la *peau jaune* constatée par notre malade était du chémosis. M. Parinaud prescrivit du collyre à l'atropine et des compresses chaudes. Au bout de deux ou trois jours l'œdème de la conjonctive bulbaire disparut, les douleurs disparurent ensuite aussi huit jours après le début; le malade était considéré comme guéri. Pendant cette période, dit le malade, on n'examina pas ses yeux à l'ophtalmoscope et on ne prit pas son acuité visuelle.

Huit à dix jours après, il s'aperçut que la vue de cet œil baissait très rapidement, et en deux ou trois jours elle avait presque complètement disparu. Le 14 septembre il retourna à la clinique de Parinaud; on inscrivit sur l'ordonnance ce diagnostic : « Hémorragie profuse du corps vitré », et on prescrivit : 1° lavages boriqués; 2° teinture d'hamamélis et teinture d'hydrastis canadensis, 10 gouttes aux deux principaux repas; 3° magnésie calcinée. L'état ne changeant pas sensiblement, on prescrivit successivement

Digitized by Google

trente-deux sangsues, dont vingt-quatre placées derrière l'oreille gauche, puis de l'iodure de potassium à la dose de 75 centigrammes par jour. Le malade suivit la clinique de Parinaud jusqu'à fin novembre.

Lorsque le malade vient nous consulter le 11 décembre, nous constatons ceci :

L'aspect extérieur des yeux est complètement normal, les réactions papillaires sont conservées ; la tension intra-oculaire est la même de chaque côté. Tandis que la vision de l'œil gauche = 1, l'œil droit se borne à voir passer la main, il ne peut compter les doigts que lorsqu'ils sont placés tout à fait en dehors. Ajoutons tout de suite que nous ne trouvons aucun symptôme en dehors des troubles oculaires : l'état général est excellent, le malade ayant plutôt engraissé ces temps derniers ; les réflexes rotuliens sont normaux ; les urines ne contiennent ni sucre ni albumine.

A l'examen ophtalmoscopique, lorsque le malade regarde directement devant lui, on ne voit qu'une masse noire, remplissant toute l'étendue du champ pupillaire et faisant penser à une hémorragie totale du vitré ; mais dès que l'œil se porte un peu en haut ou en bas et en dedans, le corps vitré paraît tout à fait transparent et on voit nettement le fond de l'œil. Sur toute la périphérie on distingue des taches de chorio-rétinite, mais il est impossible de voir la papille complètement masquée par une masse noirâtre très confuse qui remplit tout le corps vitré au niveau du méridien transversal, dans ses deux tiers externes environ.

L'œil étant porté en dehors, on voit nettement une masse d'apparence jaune rosé limitée par des bords très nets, assez nettement arrondie dans les quatre cinquièmes inférieurs et terminée en haut par un bord beaucoup plus irrégulier. En haut ce bord est masqué en partie par d'abondantes hémorragies, la masse devient de moins en moins saillante, puis se confond avec la rétine décollée en ce point. De même, sur le bord interne de cette masse, à l'image renversée, on voit un soulèvement très appréciable de la rétine. Cette masse, nettement tremblotante, quand l'œil subit des mouvements un peu brusques, forme une saillie d'environ 4 millimètres, dans sa partie centrale, au-devant de la partie voisine de la rétine. Elle est sillonnée de vaisseaux pour la plupart verticaux.

Des taches de chorio-rétinite sont disséminées sur tout le pourtour, mais surtout en bas et en dehors ; à ce niveau on voit en outre un semis de taches : les unes nettement arrondies, jaune clair, à bords nets ; les autres, plus grisâtres, paraissant être situées sur la rétine décollée et faire saillie dans le corps vitré.

L'œil gauche a une acuité normale ; on trouve cependant

Digitized by Google

quelques taches de chorio-rétinite tout à fait à la partie inférieure, au niveau du méridien vertical.

Depuis trois semaines que le malade vient à la clinique, l'aspect ophtalmoscopique s'est sensiblement modifié : la masse noire remplissant une partie du corps vitré est devenue moins opaque et en quelques points on perçoit un peu au travers le rouge du fond de l'œil. Il nous a même semblé percevoir la pupille, mais d'une façon trop confuse pour pouvoir l'affirmer. Parallèlement, la vision de cet œil s'est sensiblement améliorée.

Le traitement a consisté depuis le début en frictions mercurielles à 4 grammes et en iodure de potassium à 1 gr. 50 par jour.

Cette chorio-rétinite accompagnée d'une sorte de polype de la choroïde nous paraît difficile à ranger sous l'une des dénominations déjà employées.

M. Antonelli. — Le malade de M. Chevallereau me rappelle un cas des plus intéressants, dont voici l'histoire en résumé : — Un médecin, de 35 ans, va rendre une visite d'ami à un de ses confrères ophtalmologistes, et celui-ci lui découvre, presque par hasard, à l'examen ophtalmoscopique, quelque chose de suspect à la périphérie du fond de l'œil gauche. C'était au moment du Congrès de la Société française d'ophtalmologie, en mai 1901, et le confrère en profita pour se faire examiner par plusieurs membres des plus autorisés. Les diagnostics les plus différents furent portés, notamment ceux de cysticerque, de malformation congénitale. de sarcome choroïdien au début. Malgré les antécédents spécifiques, nettement avoués, personne ne s'arrêta à l'idée d'une manifestation tertiaire. Un traitement mercuriel fut essayé, sommairement, par acquit de conscience; mais, l'examen ophtalmoscopique faisant de plus en plus croire au début de sarcome. l'énucléation fut proposée et subie, au printemps de 1902. La pièce, par comble de malheur, fut égarée dans le laboratoire où elle avait été envoyée pour l'examen de contrôle. Le jeune confrère était néanmoins rassuré, lorsque, quelques mois après, l'OD. commença à éprouver des troubles fonctionnels mal définis, à allure lentement progressive. Il vint me voir la première fois en juin 1903, me priant de vouloir bien examiner son œil avant toute enquête sur les antécédents et sur ce qui se rapportait à l'anophtalmie gauche. Après examen ophtalmoscopique et fonctionnel complet — je vous fais grâce des détails,— je formulai diagnostic de névrite optique rétrobulbaire de nature probablement spécifique. La vision était réduite à 0,1, avec vaste scotome central et dyschromatopsie complète; le fond de l'œil ne montrait aucun foyer, ni maculaire ni autre; la papille était pâle, surtout sur sa moitié temporale, avec des vaisseaux à calibre réduit; la chorio-rétine montrait, dans la zone péri-

Digitized by Google

phérique, une dystrophie pigmentaire à forme de marbrure très irrégulière. A cause de ce dernier signe et de l'absence de toute intoxication, alcoolo-tabagique ou autre, j'avais attribué la névrite optique à la syphilis, avant que le malade m'eût parlé de ses antécédents et de ce qui s'était passé pour l'œil gauche. Mon diagnostic se trouvait du reste en accord avec celui d'un autre oculiste de Paris, consulté quelques semaines avant. Le malade était déjà en traitement spécifique sérieux, par des injections de calomel; je l'ai revu, une fois par mois à peu près, et aujourd'hui l'acuité est de 0,8 environ, la sensibilité chromatique presque complètement rétablie, la lecture à peine gênée par un tout petit scotome paracentral.

Les réflexions que ce cas inspirerait sont nombreuses. Mais je ne veux insister que sur les points pouvant se rapporter au malade présenté par M. Chevallereau. Ce malade montre, aux deux yeux, des altérations chorio-rétiniennes en gros foyers disséminés, qui font penser d'emblée à la syphilis, fût-elle ignorée, comme le cas en est si fréquent. Un de ces foyers, dans la région centrale de l'OD., aura bien pu affecter une forme exsudative, plus ou moins granulomateuse, simulant le néoplasme parapapillaire que nous venons d'observer. Enfin, l'amélioration que le traitement des frictions Hg. paraît avoir déjà déterminée, serait probablement plus rapide grâce à un traitement par piqûres. Il est bon de se dire, comme les dermatologistes l'ont dit pour certaines néoplasies de nature douteuse (notamment pour le diagnostic différentiel entre épithéliomas et syphilome tertiaire de la langue), que la seule et vraie pierre de touche *a juvantibus*, se trouve dans les injections, aussi intensives que possible. Pour une manifestation telle que le pseudo-néoplasme intraoculaire, il importe plus que jamais d'agir aussi vite et aussi énergiquement que possible.

M. Jocqs. — Il n'est guère possible ici de faire un diagnostic certain seulement par l'examen ophtalmoscopique. Mais ce qui pourrait nous aider, c'est le rapprochement de cas d'apparence analogue dont on a pu suivre l'évolution. Je puis citer celui-ci :

Un jeune homme de 22 ans se présente avec une hémorragie spontanée du corps vitré de l'œil gauche. Le fond était inéclairable.

Au bout de quelques jours, on pouvait apercevoir le fond de l'œil à la périphérie, mais le centre était toujours inéclairable dans une très grande partie. Quelque temps après, on voyait très nettement le fond de l'œil, et de plus, dans la région interpapillomaculaire et cachant ces deux régions, une vessie noirâtre, mobile, paraissant tenir par un pédicule à la région susdite.

Après quelques semaines, cette vésicule avait totalement dis-

Digitized by Google

paru et laissé à sa place une plaque d'atrophie chorio-rétinienne complète, donnant lieu à un vaste scotome central comprenant réunies la tache de Mariotte et la lacune maculaire.

Il est probable qu'il s'agissait d'une poche hémorragique chorio-rétinienne.

L'observation de son malade permettra peut-être à M. Chevallereau de voir s'il s'agit ici d'un fait analogue.

M. A. Terson. **Mélanochromie congénitale de la sclérotique** (*avec présentation du malade*). — Le malade que je vous présente est âgé de 29 ans et a toujours connu les taches bleuâtres qui encombrent la sclérotique de son œil gauche, qui est véritablement marbrée. Ces taches forment des lits de coloration foncée, à bords assez nets, contrairement à ce que l'on voit quelquefois chez des sujets où elles sont absolument diffuses. Elles offrent cette particularité d'exister en haut et en bas sur les parties du globe recouvertes par les paupières : il faut écarter ces dernières pour les voir apparaître.

La vision est normale : le sujet est très brun, son anneau choroïdien de ce côté fort pigmenté, et l'iris de ce côté plus foncé aussi, sans autres taches pigmentaires intraoculaires. Il n'y a, dans les antécédents personnels et héréditaires, ni néoplasie, ni anomalie congénitale.

Les faits de ce genre sont connus, mais en somme assez rares chez les blancs, et il y a toujours intérêt à voir et à présenter les sujets atteints. Ces taches sont plus fréquentes chez les nègres et les animaux. Dans un travail assez récent (*Archives médicales de Toulouse*, 1895), MM. Terson père et Clavelier rapportent dix-neuf observations antérieures et deux observations inédites, dont une avec une belle reproduction chromolithographique que je fais passer sous vos yeux. M. Queyrat (Soc. de Dermatologie, 1903), en a signalé un nouveau cas, ainsi que M. Chaillous qui a signalé un cas bilatéral.

La lésion est le plus souvent monoculaire, sans prédilection absolument spéciale pour l'un des yeux.

Quelques auteurs ont pensé que les sujets ainsi atteints étaient prédisposés aux néoplasies intraoculaires. Le fait n'est pas absolument démontré, malgré plusieurs coïncidences frappantes. Il en est autrement pour les sujets atteints de nœvi pigmentés de la conjonctive : nous avons vu ces nœvi congénitaux se transformer à un âge avancé en une tumeur conjonctivale mélanique.

Il y a lieu, comme M. Queyrat l'a fait, de remplacer la vieille appellation de mélanose sclérale, qui prête à confusion, par celle de mélanochromie sclérale. Le petit défaut de cette terminologie

Digitized by Google

est que ces taches, recouvertes par la conjonctive, ont une teinte, non pas noire, mais bleue, mauve ou violacée, ce qui avait aussi provoqué le nom de cyanose du globe, exact au point de vue de la couleur. Cyanochromie pourrait également être employé.

M. Péchin. *Rapport sur un travail de M. le Dr* Prioux (*de Reims*), *intitulé :* **Rôle des couleurs d'aniline dans la thérapeutique oculaire.** — Dans les cas graves de kérato-conjonctivite strumeuse, à forme centrale, se compliquant d'ulcère de la cornée, la pommade à l'oxyde jaune, dite de Pagenstecher, constitue le plus souvent une thérapeutique insuffisante; aussi a-t-on recours à la cautérisation au thermo ou au galvanocautère et aux injections sous-conjonctivales de sublimé ou de cyanure d'hydrargyre ou de sérum artificiel. Mais ces cautérisations et ces injections sont parfois acceptées difficilement, surtout par les enfants.

M. Prioux a pensé que dans ces cas il y aurait avantage à se servir de la pommade jaune associée aux couleurs d'aniline.

Les deux couleurs d'aniline qui lui ont paru préférables sont le violet de gentiane et la pyoctanine.

Il insiste avec raison sur la nécessité qu'il y a à ne pas se servir de la pommade jaune ordinaire. Nous savons tous, en effet, combien cette pommade préparée extemporanément par les pharmaciens s'applique difficilement sur l'œil, s'altère et de plus est parfois très douloureuse. Aussi certains pharmaciens soucieux du bon renom de cette pommade se sont-ils appliqués à en perfectionner le *modus faciendi*.

M. Prioux a adopté l'excipient de notre collègue, M. Albert Terson. Vous pourrez lire avec profit sur ce sujet une note qui a paru dans la *Clinique ophtalmologique* du 10 novembre 1901. Cet excipient formé de lanoline pure, dite lanoline de Liebreich, est associé à l'huile de vaseline dans la proportion de 7 grammes de la première de ces substances pour 3 grammes de l'autre, et la quantité d'oxyde mercurique varie de 0,25 à 0,50 centigrammes. Cette pommade est indolore, s'applique et s'étale très bien sur l'œil; elle imprègne parfaitement les bords ciliaires lorsqu'il s'agit de traiter les blépharites. M. Prioux donne la préférence à l'oxyde rouge par voie humide et associe le violet de gentiane à la dose de 1 p. 500.

Ce travail de thérapeutique est fait très consciencieusement, et M. Prioux nous donne la relation de quatre observations de kératite phlycténulaire centrale guérie sans leucome dans un délai relativement court, variant de quinze à trente jours. Suivant les incidents de l'évolution de l'affection oculaire, il a ajouté les instillations d'atropine et les compresses chaudes.

Digitized by Google

Il va sans dire que ses malades ont été soumis en même temps au traitement général.

Dans deux autres cas de kératite dite « des moissonneurs » et d'épisclérite chez un rhumatisant l'application de cette pommade lui a donné également des résultats favorables.

M. Prioux reconnaît que parfois sa pommade a été douloureuse, et il diminue le titre du sel mercurique lorsqu'il y a une légère desquamation épithéliale de la cornée, donnant ainsi à entendre que la douleur est causée par l'oxyde mercurique. Mais ceux qui se sont servis des collyres aux couleurs d'aniline savent combien ils sont parfois douloureux. C'est que le violet de gentiane et la pyoctanine sont un pentaméthyltréparamidotriphénylcarbinol et le produit commercial est un mélange de tétra-penta et hexaméthylrosaniline. La fuchsine est un chlorhydrate de rosaniline. La safranine est un chlorhydrate de toluosafranine qui s'obtient par l'oxydation d'un mélange de paratoluylènediamine, d'orthotoluidine et d'aniline. L'éosine est un sel de soude, de potasse ou d'ammoniaque de la tétrabromofluorescéine. La vésuvine est un chlorhydrate de triamidoazobenzine. Je cite ces seuls produits parce que ce sont eux qui ont été le plus employés sous le nom générique de couleurs d'aniline dans les collyres. Toutes ces matières colorantes ont des formules définies, mais les produits commerciaux présentent rarement, chimiquement parlant, une composition constante; ils contiennent une plus ou moins grande quantité de sels ayant servi à leur préparation. D'où il résulte qu'en thérapeutique oculaire, ces couleurs d'aniline représentent un médicament d'une formule douteuse, parfois indolore, parfois très douloureux et très irritant.

Les faits bien observés par M. Prioux nous démontrent l'utilité de son traitement, mais dans les cas graves où il y a menace de perforation de la cornée, nous n'oublions pas que la cautérisation ignée, au besoin pratiquée sous choloroforme chez les malades indociles, est le seul moyen de sauver certainement l'œil et de s'opposer aux graves désordres que produit une perforation.

M. Jocqs. — Les pommades jaune et rouge bien préparées ont fait depuis longtemps leurs preuves d'efficacité dans les kérato-conjonctivites phlycténulaires. Mais il est très admissible que leur pouvoir soit encore augmenté par l'adjonction de couleurs d'aniline, en raison de leur pénétration et de leur action antiseptique bien connues.

Contre les kératites de toute nature, j'expérimente depuis quelque temps la *dionine* en poudre introduite au moyen d'une spatule dans le cul-de-sac inférieur, à la faible dose de 5 milligrammes environ.

Digitized by Google

La douleur très supportable ne dure que quelques minutes. Le chémosis est très variable suivant les individus.

L'efficacité m'a paru incontestable dans tous les cas, mais surtout dans ces formes rebelles de kératite phlycténulaire des enfants et certaines kératites traumatiques. Je fais ce traitement moi-même, et deux ou trois fois par semaine.

Quand il s'agit d'une action analgésique, en raison de l'accoutumance rapide, il faut commencer par des solutions faibles; mais il ne faudrait pas craindre dans un cas suraigu d'iritis ou dans le leucome d'employer la poudre.

On connaît aussi l'efficacité des injections sous-cutanées de dionine contre la douleur, à la place de la morphine. Mais je viens d'en expérimenter une application qui me paraît pleine de promesses : contre les douleurs parfois intolérables des injections sous-conjonctivales. Dans les deux cas où je l'ai essayée la douleur a été arrêtée immédiatement par une injection à la tempe de un quart environ de seringue de Pravaz d'une solution de dionine à 5 p. 100, soit 1 centigramme environ de dionine. Dans un cas l'injection fut suivie immédiatement d'un écoulement nasal abondant qui dura plusieurs heures : un vrai coryza aigu.

Je me propose d'ailleurs de revenir plus longuement sur ces faits après d'autres expérimentations.

L'emploi de la dionine est encore mal connu, malgré les publications de Darier dans *La Clinique ophtalmologique*, les cas de Terson, la thèse de Bourdeaux et d'autres travaux. C'est cependant un de mes médicaments les plus précieux.

M. A. Terson. — Les couleurs d'aniline ont été beaucoup surfaites, comme valeur curative. Dans tous les processus infectieux graves et et profonds, elles sont inférieures à d'autres antiseptiques plus anciens et plus puissants.

Ce n'est que dans certains cas spéciaux, comme l'herpès cornéen, si tenace et où les sillons dendritiques durent si longtemps, que le bleu de méthylène continue à me donner de bons résultats en instillations répétées. En employant l'excipient que j'ai recommandé il y a longtemps pour toutes les pommades oculaires (lanoline avec 1/3 environ d'huile de vaseline), excipient qui les rend indolores, sirupeuses et mixibles aux larmes, on peut aussi faire une pommade au bleu de méthylène dont le seul défaut est la coloration si intense que donnent toutes les couleurs de genre.

La dionine est un admirable remède qui, dans les deux tiers des cas où elle est indiquée, donne des résultats analgésiques et dérivatifs qu'aucun remède précédent ne nous donnait. Je n'ai vu, à côté de quelques cas indifférents, qu'un cas de cyclite grave où elle paraissait augmenter les douleurs. Mais elle m'a permis

Digitized by Google

d'éviter l'énucléation dans plusieurs cas de glaucome hémorragique et de glaucome absolu, rendant l'œil définitivement indolore. Je l'utilise constamment en instillations à 1/20, en injections sous-conjonctivales et surtout temporales et aussi en pommade. Dans le zona, les ulcères cornéens graves, certaines iridocyclites et le glaucome, elle est le plus souvent très utile. C'est le remède des cas désespérés et c'est l'*injection sous-conjonctivale idéale*, car elle est rapidement indolore. Enfin, comme analgésique général, elle a les avantages et non les inconvénients de la morphine.

M. Péchin. — Je viens de vous signaler deux faits qui vous démontrent comment les compagnies d'assurances, comme aussi les sociétés industrielles, s'attribuent le privilège de faire soigner par leurs propres médecins les sinistrés auxquels la loi du 9 avril 1898 confère le droit de choisir leur médecin. L'établissement d'un tarif minimum d'honoraires a été, ce me semble, créé précisément pour rendre pratique l'application de la loi, en évitant des abus possibles. Des syndicats industriels ont fondé des dispensaires où les ouvriers sont dirigés. A la rigueur, l'ouvrier peut ne pas s'y rendre et choisir son médecin, mais alors des difficultés surgissent, et se représentant à chaque cas elles ne manqueront pas de fatiguer et de décourager ceux qui entreprendraient de les vaincre. D'autres compagnies plus habiles ont créé des sociétés de secours mutuels. Cette création est légale d'après l'article 5 de la loi du 9 avril; aussi va-t-elle se généraliser et la conséquence sera la suppression du droit de l'ouvrier à choisir le médecin, ou plutôt ce droit subsistera, mais à état virtuel, parce qu'il arrivera rarement qu'un ouvrier refusera les soins gratuits du médecin de la société de secours mutuels pour se faire soigner par un médecin de son choix qu'il sera obligé de payer lui-même.

Et alors à quoi sert d'avoir établi un tarif minimum d'honoraires, puisque les médecins des compagnies ou des sociétés de secours mutuels acceptent sans discussion un tarif imposé? On peut même dire que, par une incroyable inhabileté à protéger leurs propres intérêts, ils sollicitent avec empressement des tarifs dérisoires qui sont la conséquence forcée de la loi de l'offre et de la demande. Notre tarif minimum devient donc inutile, puisque les seuls médecins appelés désormais à soigner les victimes d'accidents de travail sont tenus vis-à-vis de leurs sociétés par des contrats dans lesquels nous n'avons pas à intervenir. Notre tarif ne pourra être consulté que dans quelques cas exceptionnels, lorsque les circonstances auront voulu qu'un médecin, non attaché à la société (j'allais dire non autorisé), soit appelé à donner ses soins. Or ces cas deviendront de plus en plus exceptionnels, car

Digitized by Google

les compagnies et les sociétés sauront faire cette chose simple, créer un personnel médical suffisant.

Ce n'est pas ici qu'il convient de discuter sur les moyens propres à protéger les intérêts médicaux menacés de plus en plus par l'extension des sociétés de secours mutuels; aussi, après ces courtes réflexions, je me borne à souhaiter que les syndicats médicaux avertis de cette extension, prennent des mesures pour lutter contre les sociétés de secours mutuels et obliger celles-ci à rémunérer convenablement le service médical qui constitue toute leur force et toute leur importance.

XIIIe CONGRÈS DES MÉDECINS ALIÉNISTES ET NEUROLOGISTES

DE FRANCE ET DES PAYS DE LANGUE FRANÇAISE

(Bruxelles, août 1903)

RAVIART ET CAUDRON (d'Armentières). **Contribution à l'étude du fond de l'œil chez les paralytiques généraux.** — Sur cinquante et un malades examinés par les auteurs, vingt-trois ont été revus au bout d'un an.

Ceux chez lesquels l'état de l'œil était stationnaire, présentaient aussi un arrêt dans leur maladie. Inversement, ceux chez lesquels les lésions oculaires s'étaient aggravées, avaient aussi progressé comme paralytiques généraux. Raviart et Caudron pensent qu'au début, alors qu'on hésite à porter le diagnostic de paralysie générale, on pourra peut-être trouver dans l'examen du fond de l'œil des renseignements précieux.

M. Kéraval fait remarquer que Schmidt Rimpler croit que les troubles variés du fond de l'œil qui ont été constatés pourraient n'être que des anomalies physiologiques.

EL. TOULOUSE et CL. VURPAS (de Villejuif). **Réaction des pupilles aux toxiques chez les paralytiques généraux.** — Nous désirons attirer l'attention sur un signe nouveau à notre connaissance de la paralysie générale au début. Il s'agit de la réaction des pupilles aux toxiques. Nous instillons dans l'œil des sujets une goutte d'une solution d'atropine ou d'ésérine au 1/10,000^e et nous relevons avec notre pupillomètre les modifications successives observées : 1° temps latent, pendant lequel il n'y a pas de réac-

Digitized by Google

tion; 2° temps de réaction, celui que la dilatation à l'atropine ou la contraction à l'ésérine mettent pour atteindre leur maximum; 3° durée totale de la réaction, temps que dure la modification pupillaire.

De nos recherches il semble ressortir que le temps latent semble variable selon les diverses expériences; de même qu'il varie selon que l'on instille de l'atropine ou de l'ésérine. D'une façon générale, le temps de la réaction semble plus long dans la paralysie générale. Quant à la durée de la réaction, elle est toujours plus longue chez les paralytiques généraux dans un rapport d'environ 1 à 3, c'est-à-dire que la modification pupillaire dure à peu près trois fois plus dans la paralysie générale.

Cette durée prolongée de la réaction peut être expliquée par les troubles du fonctionnement des centres nerveux supérieurs, principalement ceux de l'écorce cérébrale. Il en résulte une plus grande indépendance des diverses fonctions, notamment celles du système musculaire, à fibres lisses comme à fibres striées. L'inhibition corticale affaiblie, les réactions sont exagérées et se prolongent bien au delà de la durée normale. Ce phénomène trahit le déséquilibrement fonctionnel, dont cette réaction pupillaire prolongée aux toxiques est — comme nous avons tenté de l'établir pour l'exagération des réflexes tendineux, l'apparition des réflexes infantiles (réflexe buccal), le nœud idio-musculaire, la réaction vaso-motrice excessive — une des modalités.

M. Dupuy-Dutemps. **Un phénomène constant dans la paralysie faciale périphérique.** — Nous avons observé, M. Cestan et moi, dans tous les cas de paralysie faciale périphérique que nous avons examinés depuis quatre ans, le phénomène suivant : dans le regard en bas la paupière supérieure s'abaisse en même temps que le globe oculaire (tout en restant plus élevée que celle du côté sain); si dans cette position on demande au malade de fermer les yeux, on voit aussitôt la paupière s'élever très notablement au-dessus de sa position primitive. Ce fait, en apparence paradoxal, est d'autant plus net que la paralysie de l'orbiculaire est plus complète. Un mouvement analogue, mais moins étendu, s'observe à la paupière inférieure, qui s'élève pendant l'occlusion et se déprime dans le regard en bas.

Ce phénomène s'explique très simplement par les liens anatomiques (expansions aponévrotiques) qui unissent les paupières aux muscles droits correspondants et rendent leurs mouvements solidaires dans une certaine mesure.

Pendant l'occlusion volontaire des paupières, le globe de l'œil normalement se convulse en haut. Dans les cas de paralysie de

Digitized by Google

l'orbiculaire, il entraîne avec lui la paupière supérieure et la relève ; il l'abaisse quand il se dirige en bas. Pour la même raison, la paupière inférieure suit le mouvement d'ascension du globe pendant l'occlusion et se déprime lorsqu'il se porte en bas.

Ces mouvements des paupières sont d'ailleurs physiologiques et se produisent à l'état normal, même quand les yeux sont clos.

Sur un sujet, qui dirige au commandement ses yeux en haut et en bas alternativement, sous les paupières fermées, on voit nettement les bords palpébraux réunis s'élever ou s'abaisser en même temps que les globes oculaires. Ces mouvements accessoires et secondaires sont diminués et masqués en partie à l'état normal par la prédominance d'action de l'orbiculaire — tandis qu'ils deviennent très manifestes lorsque ce muscle est paralysé.

M. A. Debray (de Charleroi). **Contribution à la pathogénie du signe d'Argyll-Roberson.** — La dissociation des réflexes pupillaires qui constitue ce signe, prouve que ce ne sont pas les mêmes points de l'encéphale qui commandent au réflexe lumineux et à celui de l'accommodation.

Un malade présentant les symptômes suivants permet à l'auteur de localiser le centre du réflexe à l'accommodation, exagération de tous les réflexes tendineux, clonus inépuisable des pieds; signes de Babinski des deux côtés, disparition des réflexes cutanés plantaires, forte diminution des crémastériens. Ce malade est également atteint de paralysie du moteur oculaire externe droit, et chez lui *le réflexe à l'accommodation a totalement disparu,* bien que la vision soit intacte et que le réflexe lumineux soit conservé.

La lésion ayant amené ces symptômes est certainement corticale, elle doit siéger dans la zone tactile des deux côtés, avec extension à la circonvolution pariétale intérieure dans l'hémisphère gauche (centre pariétal des muscles oculaires).

Par analogie avec ce que l'on sait de la localisation des centres des muscles oculaires, on peut admettre que le centre dévolu au réflexe à l'accommodation est voisin du centre des muscles oculaires (centre pariétal).

On a, en effet, pu trouver dans deux régions de l'encéphale des territoires qui, excités, donnent lieu aux contractions de ces muscles. Un de ces points se trouve dans le lobe pariétal et est intimement lié à l'exercice de la vision.

Le second est situé au pied de la seconde circonvolution frontale, voisin du centre du facial supérieur. Cette proximité des deux centres est favorable aux changements brusques d'expression, qui constituent la mimique faciale.

Physiologiquement, on comprend que le centre du réflexe pu-

Digitized by Google

pillaire à l'accommodation soit proche de celui des mouvements des yeux.

Les symptômes présentés par le malade qui a fait l'objet de cette communication et surtout la simultanéité de la paralysie du nerf moteur oculaire externe droit avec la disparition du réflexe à l'accommodation, autorisent à localiser le centre de ce réflexe dans l'écorce et dans un point voisin du centre des mouvements des yeux.

Si la lésion d'un seul hémisphère peut faire disparaître le réflexe à l'accommodation dans les deux yeux, c'est par suite d'associations intimes entre les centres réflexes pupillaires supérieurs. Il en est d'ailleurs de même pour le réflexe consensuel et pour les mouvements conjugués de la tête et des yeux, lorsqu'un seul point de l'écorce est altéré.

Conclusions : 1° le réflexe pupillaire à l'accommodation a son centre dans l'écorce cérébrale ;

2° Ce centre siège dans un point du cortex voisin des centres moteurs des muscles de l'œil (centre pariétal).

3° L'altération de ce point dans un seul hémisphère peut faire disparaître le réflexe à l'accommodation des deux côtés.

J. GALEZOWSKI.

ANALYSE DES « ARCHIVES D'OPHTALMOLOGIE »

Par le Dr E. SENDRAL

(Octobre)

Sur une forme particulière de péricystite aiguë à streptocoques, par le Dr POULARD. — La péricystite se présente le plus généralement sous la forme phlegmoneuse et suppurée; la forme érysipélateuse non suppurée est de constatation moins fréquente.

Ces deux formes, par leur seul aspect clinique, paraissent être des affections de même nature, ne différant l'une de l'autre que par la plus ou moins grande intensité des réactions locale et générale. L'*anatomo-pathologie* et la *bactériologie* permettent de rapprocher ces deux aspects différents de la péricystite.

En effet, *presque toujours*, c'est le steptocoque qui est en scène, et il est permis de dénommer la « péricystite aiguë à streptocoques l'infection streptococcique du tissu cellulaire qui entoure le sac lacrymal ».

Digitized by Google

A côté des deux formes bien connues, l'auteur décrit une variété qui se présente avec les symptômes suivants : Douleur locale à la pression, légère rougeur avec tuméfaction nulle ou légère et larmoiement modéré. Ces signes légers contrastent avec une tuméfaction considérable des ganglions préauriculaires, sous-maxillaires et parotidiens qui est au premier plan. Aussi l'auteur propose-t-il de baptiser cette troisième variété d' « adénite infectieuse streptococcique avec point de départ dans les voies lacrymales ».

Aniridie familiale, par le Dr Moissonnier. — Très intéressante observation concernant trois cas d'aniridie chez une femme et ses deux filles. L'auteur en a pu rassembler vingt-quatre cas dans la littérature médicale.

Elle s'accompagne souvent des lésions du cristallin; dans la moitié des cas parfois il existe quelques opacités, d'autres fois il y a cataracte complète. D'autres fois on constate de la microphtalmie ou de l'atrophie optique, de la myopie forte, un colobome partiel et souvent de l'atrophie des procès ciliaires. Cette atrophie des procès ciliaires peut expliquer les cas où on trouve la subluxation du cristallin par altération de la zone de Zurn qui se laisse rompre facilement. Cependant, pour le Dr Moissonnier, cette subluxation est acquise; le cristallin n'étant plus soutenu en avant par l'iris, pèse sur le ligament supérieur de tout son poids et les fibres supérieurs finissent par céder; alors se produisent la subluxation et consécutivement les phénomènes glaucomateux. Mais comment peut se produire l'hypertension dans un œil privé d'iris? La théorie de la soudure de l'angle de filtration de Knies peut-elle l'expliquer? Il est permis de douter malgré deux observations de Treacher Collins où l'examen anatomo-pathologique montra dans un cas que l'angle des filtrations était complètement fermé par un rudiment d'iris trop petit pour être perçu à l'œil nu; dans le deuxième cas les procès ciliaires gonflés étaient accolés à la face postérieure de la cornée. Ces deux observations de T. Collins sont en désaccord avec deux autres de Terson, dans lesquelles il n'existait aucune soudure. La soudure, quand elle existe, est plutôt secondaire et est causée par le glaucome qu'elle rend incurable. Il est plus vraisemblable, pour M. Moissonnier, « que le glaucome secondaire de la luxation du cristallin est dû à l'excitation mécanique du corps ciliaire qui a pour résultat la production d'une exsudation abondante du plasma sanguin. La sécrétion devient plus forte que l'excrétion et la tension augmente ».

L'aniridie sans autre complication existe et peut se trouver avec une acuité visuelle très convenable. Cette anomalie est sou-

Digitized by Google

vent héréditaire, et le professeur Galezowski en cite un exemple très frappant où l'affection s'est transmise pendant trois générations.

La cause de l'aniridie n'est pas élucidée et l'hérédité paraît être le seul facteur étiologique certain.

Les névrites optiques au cours des infections aiguës, par le Dr ANTONELLI (suite), p. 633.

Complications oculaires des oreillons, par le Dr LE ROUX. — Ce travail, qui a paru dans l'*Année médicale de Caen*, mai 1903, a été analysé par nous dans le numéro du Recueil du mois d'août.

Syndrome oculaire neuro-paralytique, par E. METTEY. — L'auteur, en se basant sur l'anatomie, la clinique, l'expérimentation et la pathogénie, propose d'appeler la kératite neuro-paralytique le *syndrome oculaire neuro-paralytique*. — Les accidents « oculaires qui se développent après lésion du trijumeau consti- « tuent un syndrome et ils méritent ce nom, parce qu'ils attei- « gnent l'œil tout entier et pas seulement la cornée; parce qu'ils « forment un tout isolable, au milieu d'un ensemble de symp- « tômes variés et variables avec lesquels ils affectent une indé- « pendance relative; et enfin par la complexité de leur pathogé- « nie, qu'il est impossible de ramener à une cause unique ou « même à deux ».

ARCHIV FÜR AUGENHEILKUNDE

ROMBOLOTH. **Glaucome expérimental** (XLVI, 4e). — Romboloth expose rapidement les travaux antérieurs de Leber, Knies, Weber, entrepris suivant leurs théories, puis de Wegner, Adannïk... suivant les idées de Donders sur la névrose secrétoire oculaire, et les classe en : 1° tentatives chirurgicales pour atteindre plus ou moins directement les voies d'excrétion antérieure ou postérieure; 2° irritations chimiques pour obturer les voies d'excrétion; 3° troubles violents provoqués dans la circulation en supprimant les voies d'excrétion.

Dans le premier groupe se trouvent différents procédés : cautérisation du limbe, injection de liquide dans le vitré, introduction d'un corps étranger (fil) dans l'angle de Knies, érosion de cet angle, production d'une leucome adhérent, occlusion pupillaire

Digitized by Google

totale provoquée... Dans le deuxième, on voit Weber injecter de l'huile d'olive, Knies injecter de l'essence de térébenthine, de l'onguent mercuriel...; Bentzen, une culture pure de staphylocoques; dans le troisième, Weber fait la ligature des quatre veines vorticineuses sans succès durable, etc.

Romboloth s'efforça d'obtenir l'occlusion de la pupille aussi complète que possible; il se servit de petits ronds de celluloïd, ou mieux de pellicules, de 8^{m} environ. La plaie d'introduction ayant évolué normalement, apparut une irido-cyclite grave avec kératite parenchymateuse avec hypertension; l'occlusion pupillaire, comme le montre l'examen anatomique, fut complète; l'œdème du vitré était considérable. L'ectasie du segment moyen de l'œil permit au disque introduit de passer en arrière de l'iris. Les troubles de la cornée sont, d'après Romboloth, attribuables à l'iridocyclite et de même nature que ceux constatés dans l'uveïtis. Dans une expérience la cornée elle-même, irritée et dépourvue de son épithélium intérieur, participa à la formation de cette membrane pupillaire.

On comprend ainsi l'augmentation de pression élevée et durable observée dans chaque cas par l'auteur.

W. Holden (N. V.). **Carcinome métastatique d'un nerf optique avec dégénérescence particulière dans les deux nerfs** (Analysé dans l'édition anglaise).

Von der Hoère. **Veines vorticineuses chorioïdiennes dans les yeux myopes.** — 1° Une jeune fille de 21 ans, examinée en 1894, ne présentait à cette époque que 5 D. de myopie; en 1902 elle présente 10 D. et l'auteur constate un staphylome aux deux yeux, avec, sur l'O.D., un vaisseau volumineux formé par la réunion de plusieurs autres, et disparaissant dans le croissant.

2° Une jeune fille de 10 ans. V = 6/66 avec 10 D. Au fond de l'œil, un croissant avec un vaisseau plat, plongeant dans le croissant et provenant de la réunion de plusieurs grosses branches. Von der Hoère a confirmé ce diagnostic de veine vorticineuse suivant les indications de Leber et Schoute; la pression sur le bulbe vide le tronc principal, tandis que les branches secondaires sont plus sombres; la compression digitale de l'artère carotide et de la pupillaire rend les vaisseaux plus sombres, tandis que l'inspiration sans compression la fait pâlir.

De l'examen des observations publiées et comparées, il résulte : que cette anomalie ne peut suffire à affirmer que le staphylome est congénital; qu'on ne p ut affirmer que cette anomalie prédispose à la myopie progressive.

Digitized by Google

PETERS. **Réponse à Raudnitz sur le nystagmus expérimental** (XLVII, 1). — Raudnitz établit en 1895 une théorie nouvelle du spasmus nutans, produit par l'obscurité des habitations, qui force les enfants à diriger anormalement leurs regards; ainsi se produisent des contractures dans les muscles de la tête, analogues au nystagmus des mineurs.

Raudnitz entreprit ensuite des expériences sur des chiens maintenus à l'obscurité et dont il conclut que le nystagmus ne se produit que chez les jeunes, lorsque les coordinations motrices ne sont pas établies. Ainsi il croit avoir rendu inutile l'hypothèse de Peters qui admet une répartition inégale de l'endolymphe. Peters discute à nouveau et montre que dans la position vicieuse de la tête chez l'enfant, le liquide labyrinthique est également anormalement réparti.

WAHLFORS. **Sur le glaucome.** — L'auteur discute la nature du glaucome; pour lui l'hypertension et le glaucome sont choses différentes : le glaucome aigu et le glaucome chronique sont de même nature, mais dans le second les éléments nerveux sont pris les premiers et plus profondément, tandis que dans le premier les troubles de circulation l'emportent. La théorie de la rétention ne peut tout expliquer. Dans le glaucome primitif simple les lésions sont très difficiles à trouver; les troubles fonctionnels seuls existent. Avant tout, on peut observer la diminution du sens lumineux : cette sorte d'héméralopie ne frappe pas toujours les patients, soit parce qu'elle est légère, soit parce qu'elle siège surtout dans la périphérie du champ visuel. Il y a là hyponutrition des éléments nerveux que peut-être signale une légère atrophie du pigment rétinien. Wahlfors passe ensuite à l'excavation de la papille; ici la cause est l'altération de la lame criblée qui provient en partie de la choroïde et participe à l'atrophie de celle-ci. Cette atrophie choroïdienne elle-même est cause de l'hypertension : la choroïde est très élastique et de plus, par le muscle de Brinke, elle règle la tension oculaire, quand elle se laisse distendre. Les plexus veineux qu'elle protège se trouvent comprimés et de ce trouble circulatoire naît l'hypertension. Le ralentissement de la circulation encombre les canaux, et enfin la disposition anatomique des veines vorticineuses, écrasées par la pression intra-oculaire, complète le glaucome. Il n'y a dans cette obstruction aucun phénomène inflammatoire.

Quant à l'atrophie, nous n'avons aucun moyen de l'enrayer : nous ne pouvons que modifier la tension. A côté des traitements ordinaires, Wahlfors recommande les injections de strychnine. Le rôle de l'iridectomie lui paraît avoir été bien compris par Esner : les rameaux artériels courts, nés du grand cercle de l'iris sont ainsi

Digitized by Google

préparés à s'anastomoser avec les ramilles correspondantes; les capillaires engorgés peuvent ainsi être évités par la circulation déjà ralentie : on a, selon Knapp, ouvert une soupape de sûreté. Plus tard on pourra faire une seconde iridectomie opposée à la première; ensuite, ou d'abord si l'iridectomie a été refusée ou impossible, restent la sclérotomie et les myotiques.

HIRSCH. **Aniridies partielles des deux yeux.** — Un sujet de 59 ans, avec V. O.D. : $+1 = 5/7$; O.G. : $+1/5 = 5/15$, présentait à l'O.D. une pupille piriforme, dirigée en haut et en dehors, et à gauche une pupille ronde, sauf une encoche en bas et en dedans. La pupille droite réagit faiblement, la gauche est absolument fixe.

BIELSKY. **Sarcome dans un œil atrophié.** — Il s'agit de l'apparition d'un sarcome dans un œil préalablement et depuis longtemps atrophié Ceci est assez rare et n'a été signalé que cinq fois. Une femme de 39 ans se présente pour cécité et douleurs de l'œil gauche. On trouve : injection du globe, trouble de la cornée, lentille transparente, fond d'œil peu visible; on entrevoit une masse jaunâtre. Un mois plus tard la cataracte était totale. On pensa (Evetzky) à une cyclite par tumeur endobulbaire. Après énucléation on trouva une tumeur remplissant tout le globe, avec un pédicule juxtapapillaire : il s'agissait d'un sarcome de la choroïde, nécrosé dans son centre, et à la périphérie riche en cellules rondes, cellules fusiformes et en pigment.

JINSEN NAKAGAWA. **Papilles vraies dans la conjonctive.** — Jinsen Nakagawa reprend les travaux de Eble sur les papilles, de Stréda sur les fausses glandes de Henle devenues les gouttières et les encoches de Stréda. Il écarte les hypertrophies conjonctivales, ou fausses papilles. Villard, Greeff, Fuchs, ont déjà décrit ces vallonnements profonds que l'épithélium comble et nivelle. Les papilles vraies sont autour de la cornée, dans un rayon de 2 millimètres chez l'homme : les vaisseaux viennent du réseau scléral profond. Chez les vieillards les papilles deviennent plus nombreuses et plus profondes.

FRANKE. **Diagnostic et traitement des affections rétrobulbaires.** — Le diagnostic dans certains traumatismes, avec double perforation, ou dans des cas de tumeurs au début est évidemment difficile. Franke cite d'abord deux cas répondant à ces conditions et montre l'avantage des radiographies. Cependant aucun auteur ne s'est encore occupé de la radioscopie des tumeurs rétrobulbaires;

Digitized by Google

en cas de résultat positif, le fait peut être affirmé, mais un résultat négatif ne peut amener aucune conclusion. Aussi l'auteur rapporte l'observation d'un jeune garçon qui subit l'opération de Krönlein, sans qu'on pût rien trouver, et chez qui trois fois une exophtalmie, récidivant à grands intervalles, se produisit sans cause. A remarquer que cette intervention était autant dans un but diagnostique que thérapeutique. Franke modifie l'opération en n'attaquant pas le périoste sur la paroi externe de l'orbite, mais en l'incisant au niveau des secteurs, et en le laissant adhérer aux os réséqués. L'auteur cite encore trois autres observations avec opération de Krönlein dans un but diagnostique ; il admet également cette intervention dans le phlegmon (Axenfeld) ou dans l'exophtalmos pulsatile (Golowine). Le seul danger réside dans la parésie du droit externe, sans qu'on doive redouter sa soudure dans la cicatrice; une fois il est survenu du trouble cornéen avec anesthésie, mais sans gravité ; le fond d'œil n'est pas altéré.

Casey A. Wood et Brown Pusey. **Sarcome primaire de l'iris.** — (Analysé dans l'édition anglaise, XLVII, 2).

Ballaban. **Molluscum contagiosum de la conjonctive.** — Quelques auteurs ont déjà signalé des catarrhes oculaires en rapport avec des molluscum. Mais aucun n'a présenté un cas de cette affection à localisation conjonctivale. Une jeune fille de 20 ans présente sur le globe, dans sa moitié externe, une tumeur grosse comme une noisette : la conjonctive soulevée adhère à la tumeur. Celle-ci s'étend depuis la commissure externe qu'elle dépasse jusqu'au limbe : elle est rougeâtre, lobulée, élastique. Seul l'examen microscopique fit constater la nature réelle de la tumeur. — L'aspect était nettement celui du molluscum : nids de cellules épithéliales dont les profondes sont cubiques, les couches moyennes contiennent le corpuscule caractéristique (Grégarine)...

Orlando Pes. **Tumeur primitive des glandes lacrymales (angiosarcome).** — Une enfant de 7 ans 1/2 présente une saillie au niveau de la glande lacrymale gauche, avec refoulement du globe et léger ptosis : on trouve à la palpation un corps rond et granuleux, très mobile; ce corps fait, quand on soulève la paupière supérieure, hernie dans le cul-de-sac conjonctival. L'extirpation fut facile malgré quelques adhérences : il s'agissait d'une tumeur endothéliale vasculaire, avec dilatations angiomateuses. — Les éléments glandulaires étaient comprimés et les canaux distendus par la rétention. Cet angiosarcome primitif se montra bénin comme Waldeyer l'a affirmé pour les variétés histologiques de ce genre.

Digitized by Google

Ad. Franck. **Atrophie de l'iris.** — I. Maria M.., 46 ans, présente sur l'iris D. dans la zone moyenne, plusieurs points d'atrophie et de transparence. A gauche, l'iris est trouble, sans cryptes accentuées; quelques points noirs représentent des amas pigmentaires, ou la couche postérieure vue par transparence.

II. Femme de 50 ans, synéchies annulaires; atrophie d'iris par points et aussi au colobome supérieur.

III. Enfant de 10 ans, mêmes pertes de substance incomplète, surtout concentriques et rapprochées du petit cercle. De plus, perforations totales en haut, absolument fixes dans les mouvements pupillaires. On admet généralement comme cause une iridocyclite grave, après laquelle certaines portions ne recouvrent pas leur vitalité; de plus, les adhérences solides peuvent causer des perforations. L'atrophie peut atteindre d'abord et plus profondément la couche antérieure ou la postérieure, ou les deux à la fois.

Franck cite ensuite trois autres cas dans lesquels un prolapsus d'iris, après guérison, amena la fraction d'une partie d'iris entre l'insertion ciliaire normale et le point d'enclavement : il faut pour cela une tension très forte et très durable de l'iris. Les tissus sont plus ou moins atrophiés, et la perforation plus ou moins totale : la couche antérieure forme plus facilement des trous, et la couche pigmentaire des fentes plus petites. Une synéchie postérieure amène la séparation de la couche pigmentaire et des fibres radiées; une synéchie antérieure amène une rupture entre le stroma et la couche pigmentaire.

Un dernier cas présentait un orifice circulaire, sur un œil atteint de glaucome chronique; mais cette lésion est si difficile à expliquer que l'auteur admet la congénitalité.

Selenkowshy et Woizechowsky. **Infection endogène expérimentale de l'œil.** — Jusqu'ici les auteurs ont signalé : 1° les formes légères et guérissables, ou des formes graves avec cécité consécutive, sans que le résultat soit en rapport avec les phénomènes du début; ils n'expliquent ni le mode de production de l'infection oculaire, ni sa localisation primitive...

Les examens microscopiques n'ont pas montré si les bactéries passaient au travers des vaisseaux normaux. Les seules conclusions qu'on puisse tirer actuellement sont : 1° l'ophtalmie métastatique est due à une prolifération vasculaire dans les vaisseaux de la rétine et de la choroïde; 2° les lésions des parois vasculaires favorisent la localisation ; 3° dans quelques cas l'infection oculaire et l'infection générale relevaient du même microbe. De plus, Selenkowshy a précédemment démontré la grande difficulté de faire

Digitized by Google

pénétrer des bactéries dans le vitré par la voie sanguine et même par la voie de la chambre antérieure.

Selenkowshy et Woizechowsky firent 47 expériences, dont 8 sans irritation (consistant en brûlure du limbe, introduction de corps étranger, sans lésion de l'iris).

D'après ces recherches, il résulte que :

On peut provoquer la localisation, dans le segment postérieur de l'œil, des bactéries du sang;

Cette localisation se fait non par l'intermédiaire de la chambre antérieure, mais par les vaisseaux du segment postérieur;

L'iris et les gaines du nerf optique ne jouent aucun rôle;

Malgré l'absence de phénomènes inflammatoires cliniques, le microscope découvre toujours une phagocytose abondante;

Dans des circonstances favorables on peut obtenir cependant une inflammation violente par voie endogène;

Quand l'infection générale est moyenne ou faible, on n'obtient de lésion oculaire que par une irritation des deux segments; plus difficilement par l'irritation du segment postérieur seul, et enfin du segment antérieur seul;

Quand l'infection générale est violente, la lésion du vitré s'obtient sans irritation de l'œil;

Celle-ci est facilitée par toute hypérémie préalable, ou par les troubles du trijumeau ou du sympathique cervical.

ISCHREYT. **Epaisseur de la sclérotique dans le glaucome primaire.** — On trouve une distension de la sclérotique dans les segments antérieur et équatorial, qui sont amincis fréquemment; la calotte postérieure est rarement amincie, sauf dans les cas de myopie; l'éperon scléral de l'excavation glaucomateuse indique une constitution myopique de l'œil atteint. L'allongement sagittal de l'œil glaucomateux, si l'on écarte les cas de myopie, provient d'une distension du segment antérieur; la distension glaucomateuse est voisine par sa nature de celle de la buphthalmie, mais très différente de la myopique.

THORNER. **Oculaire stéréoscopique pour son ophtalmoscope sans reflet.**

DOLGANOFF et SOKOLOFF. **Suppuration d'anciens leucomes. Comment passent les bactéries à travers ces leucomes pour infecter l'œil.** — Dolganoff et Sokoloff passent en revue les travaux antérieurs de Satler, Swanzy, qui admettent comme cause la soudure de l'iris, tandis que Leber et Valude ont montré un amin-

Digitized by Google

cissement considérable de la cicatrice, et particulièrement la formation d'une fistule. Wagenman a combattu également la théorie de Despagnet (infection de la cicatrice, secondairement). Fuchs, Wecker, Gayat admettent une sensibilité plus grande du tissu de cicatrice par suite d'hyponutrition. Dolganoff et Sokoloff provoquèrent quarante leucomes et après quatre mois d'attente, piquèrent ces cicatrices avec des aiguilles chargées de cultures. Le staphylocoque et le streptocoque sont très virulents, l'infection est très nette au bout de six heures sur les yeux à leucomes, tandis que les yeux normaux présentent à peine un début de réaction; après vingt-quatre heures la suppuration est étendue, le streptocoque ne donne jamais d'ulcération circulaire comme le staphylocoque; l'infection gagne rapidement les parties profondes de la cornée, le plus souvent le processus aboutit à la perte de l'œil, malgré les tentatives thérapeutiques. L'épithélium intact constitue une barrière suffisante contre la pénétration des germes dans la cicatrice. L'introduction de cultures pures dans le sac conjonctival amène seulement un catarrhe passager, sans lésion de l'œil, l'introduction de cultures pures de staphylocoques dans les couches superficielles du leucome amène un ulcère sans abcès préalable; il est circulaire et rapidement à hypopyon; il varie suivant la virulence de la culture; l'injection de streptocoque donne une infiltration, puis un abcès avec hypopyon. Les microorganismes apparaissent dans la chambre antérieure à une période où l'abcès est encore très superficiel; les staphylocoques parcourent toute l'épaisseur en trois jours. Sur une cornée normale, après deux jours, on a seulement des microbes dans les couches moyennes. Les streptocoques apparaissent dans la chambre antérieure après dix heures. Il semble qu'une lésion de la membrane de Descemet correspondant au point de la piqûre est nécessaire à la pénétration microbienne dans la chambre antérieure; de même quand les bactéries ne trouvent pas ce point faible et stationnent, l'infiltration circulaire se produit. Quand la membrane de Descemet est intacte, l'infection ne gagne pas en profondeur, mais le leucome entre en suppuration rapidement. Il n'est pas besoin de fistule ou d'amincissement, ni de synéchie antérieure.

WOLFFLENG. **Les principaux points de la périmétrie particulièrement au point de vue de la névrose traumatique.** — On doit examiner avec un éclairage réduit un sujet à champ visuel normal et on ne doit trouver aucune modification tant que la fixation centrale est possible. Dans la mesure du champ visuel interviennent l'appareil dioptrique, les éléments protochimiques et

Digitized by Google

neuroptiques de l'œil. Pour la première partie, on ne peut étudier que la macula, les corrections des anomalies étant seulement absolues pour la direction axile. Pour l'examen de l'appareil photochimique, Wolffleng recommande les teintes bleues qui disparaissent les premières et au contraire persistent dans les troubles neuroptiques. Pour la troisième partie, Wolffleng préfère les objets rouges pour des raisons semblables. Le champ visuel des couleurs varie suivant l'éclairage : quand les appareils photochimiques et neuroptiques sont normaux, leur disparition est toujours dans l'ordre suivant : bleu, rouge, vert. Un champ visuel présentant au grand jour le rétrécissement d'un champ pris avec un faible éclairage est typique pour une névrose traumatique (fatigue rapide et excitabilité moindre de l'appareil neuroptique, central autant que périphérique). Cette rapidité de fatigue existe aussi pour la macula, et se démontre par la diminution quantitative du sens des couleurs. Dans l'héméralopie, les limites du bleu sont passées en dedans de celles du rouge, et ceci seulement pour une diminution considérable de l'éclairage : il y a besoin de l'appareil photochimique.

Alfred Osborne. **Causes de la cécité en Égypte.** — 38 p. 100 des cas de cécité proviennent d'affections conjonctivales, dont la moitié avant l'âge de 10 ans (ou mieux près de la moitié dans la première année). Ensuite 29 p. 100 sont atteints de glaucome primaire. (En passant, signalons le trichiasis se présentant 17 fois sur 100 sujets.) Après le glaucome, le trachome fait 11,8 p. 100 des aveugles. Osborne n'admet pas le trachome aigu. Pour les 3 p. 100 qui restent, on trouve le traumatisme, l'ophtalmie sympathique ; la variole est assez rare, 3 p. 100 (contre 23 p. 100 en Russie).

Rimanochewitsch. **Ossification et dépôt calcaire dans l'œil.** — L'auteur expose tous les cas publiés par les auteurs, puis classe les lésions trouvées dans les différents tissus. Finalement il se range à l'opinion de Beckes et Romano Catania, que dans l'œil tout tissu conjonctival dans certaines conditions peut donner naissance à des tissus osseux. L'ossification elle-même se fait comme pour les os du crâne et est particulièrement facile et fréquente dans la choriocapillaire et la lame élastique de la choroïde. Au point de vue chimique, l'ossification est particulièrement intéressante, soit par les traumatismes (pour ainsi dire internes) auxquels elle peut donner lieu (après un choc par exemple) et sur lesquels insistait de Wecker, soit par la provocation d'ophtalmie

Digitized by Google

sympathique; ce n'est pas l'irritation de la zone ciliaire qui la produit, non plus qu'un traumatisme : l'indication urgente est alors d'énucléer.

ALBERT DUTOIT. **Un cas de lymphome pseudoléucémique des paupières avec généralisation.** — Dutoit rappelle les observations antérieures et cite en détail celles de Bœrma : les deux paupières sont atteintes aux deux yeux ; on trouve des noyaux, et un aspect amyloïde de la conjonctive ; l'extirpation laissa persister de petits nodules du volume d'un pois. Deux ans plus tard on trouve à droite une tumeur saillante sous la conjonctive, avec deux autres plus petites à côté ; d'autres nodules sont disséminés dans les paupières ; les culs-de-sac sont durs. Six mois plus tard, après extirpation, on trouve partout des ganglions lymphatiques engorgés : traitement arsenical intense. La malade fut ainsi observée pendant cinq ans, puis autopsiée; tous les appareils lymphatiques étaient hypertrophiés, jusque dans l'estomac et l'intestin. Jamais cependant le nombre des lymphocytes dans le sang ne fut supérieur à la normale. Il faut remarquer l'état de la conjonctive et des voies lacrymales. (Hochbeim attribuait à un de ces cas une origine dacryocystique.) La conjonctive a toujours un aspect gélatineux avec épaississement et hypertrophie des culs-de-sac; elle est prise tantôt primitivement, tantôt secondairement, mais toujours d'une façon intense.

CASPAR. **Herpès zoster ophtalmique et paralysie du grand oblique.** — Un homme de 69 ans, après un herpès zoster ophtalmique, présenta une paralysie complète et isolée du pathétique, puis, après une guérison lente des lésions cutanées, apparut encore une paralysie faciale croisée. Il y eut quatre semaines entre l'herpès et la paralysie oculaire, et trois autres avant la paralysie faciale. De bonne heure la seconde branche du trijumeau participa à l'affection. Ces paralysies guérirent plus facilement, parallèlement à leur apparition plus tardive. L'hypothèse la plus plausible est une périnévrite infectieuse aiguë atteignant d'abord le ganglion de Gasser avec la première branche du cinquième nerf, ensuite la première branche du cinquième, puis le tronc du pathétique dans la fosse cérébrale moyenne, où il est voisin du trijumeau, et enfin le tronc du facial situé à côté.

Dr A. BOUCHART.

Digitized by Google

BIBLIOGRAPHIE ET REVUE DES JOURNAUX

Sur les modalités des troubles pupillaires, par le Dr Rochon-Duvigneaud et Hertz (in *Archives générales de médecine*, juillet 1903). — Les auteurs en prenant des précautions spéciales ont examiné 77 cas de tabes dans le service du professeur Déjerine, et en tirent les conclusions suivantes :

1° Dans 35 p. 100 des cas, la pupille tabétique a conservé un certain degré de contraction réflexe à la lumière et de dilatation à l'obscurité, en somme un signe d'Argyll incomplet ;

2° 30 p. 100 présentent des deux côtés, et 13 p. 100 d'un seul côté, une diminution ou une abolition du réflexe de contraction à la convergence. Les tabétiques ont perdu toute réaction lumineuse, ils ont un signe d'Argyll compliqué ;

3 Le myosis s'accompagne d'un signe d'Argyll simple, c'est-à-dire que la contraction à la convergence est parfaite ;

4° La mydriase s'accompagne toujours de signe d'Argyll compliqué, c'est-à-dire que la contraction à la convergence ne s'y fait pas ou très peu. La réaction lumineuse est toujours totalement absolue ;

5° Lorsque la mydriase s'accompagne de conservation de la vue, c'est qu'il y a paralysie de l'accommodation (ophtalmoplégie interne) ;

6° Dans un petit nombre de cas, en même temps que la mydriase on trouve une paralysie du réflexe irien à l'accommodation et à la convergence, coïncidant avec une accommodation conservée.

Cette étude est intéressante et mérite l'attention des praticiens à cause des précautions spéciales prises par les auteurs (examen à la chambre noire, et éclairage indirect de l'œil à l'aide du miroir ophtalmoscopique). Dr Beauvois.

Inclusion prothétique de paraffine, par le Dr P. Carra (in *Bulletin officiel des Sociétés médicales d'arrondiss.*, 20 octobre 1903). — Les injections prothétiques de paraffine sont à la mode. On a publié sur ce sujet de volumineuses études, d'innombrables observations, et, à entendre les partisans de la méthode, on aurait en elle trouvé le remède de toutes les difformités.

Il est bon qu'on vienne nous instruire des dangers auxquels elle peut exposer, et que des praticiens sérieux nous avertissent des désastres qu'elle peut amener.

C'est ce que vient de faire notre confrère et ami le Dr Carra.

Digitized by Google

L'observation qu'il nous rapporte est d'autant plus instructive qu'il s'agit d'une difformité assez commune (nez en pied de marmite) et que des personnes mal informées auraient pu croire qu'on peut impunément redresser un nez qui tend à se soustraire aux justes lois de la pesanteur. Une jeune artiste dramatique de la capitale avait été dotée par dame nature d'un nez en pied de marmite, mais la difformité était légère, nous dit le Dr Carra. Un médecin cependant voulut à tout prix rendre cet appendice nasal conforme aux règles de l'esthétique. Il pratiqua en une seule séance 15 injections dans le tissu nasal. A la cinquième injection, céphalée intense, sensation d'étreinte ou d'élan dans toute la figure qui enfle au point de devenir méconnaissable. De rouge, la tuméfaction devient blanche les jours suivants, mais extrêmement douloureuse. C'est à ce moment que notre confrère voit la malade.

Le nez est volumineux, puriforme; la teinte seule a changé; elle est rouge vermillon, par place des marbrures mates avec des saillies cramoisies sèches et luisantes; même aspect pour les régions frontales et sourcilières. Les paupières sont éléphantiasiques, grosses comme des œufs de pigeon, elles forment deux hémisphères lardacés rouges et œdématiés; elles sont tombantes, à peine s'entr'ouvrent-elles, à grand' peine, dans le regard direct. Au toucher, on provoque partout de la douleur.

La céphalée est continuelle. Tel fut l'état de cette femme du 18 janvier 1903, jour de l'injection, jusqu'au 5 avril, jour où le professeur Lejars tente une intervention. Il put extraire une trentaine de fragments de paraffine et dut s'arrêter.

La malade est actuellement dans le même état. Ce fait mérite d'être signalé aux oculistes qui peuvent être tentés de faire des injections de paraffine. Dernièrement nous analysions une étude du professeur Hertel (d'Iéna) dans la *Clinica oculistica* de Palerme, étude où la méthode allemande était plutôt approuvée. Voici une observation qui montre, au contraire, à quels dangers on peut s'exposer avec ces injections de paraffine. Y a-t-il eu faute d'antisepsie de la part du médecin, ou bien la malade n'était-elle pas en état de supporter l'opération, nous ne savons Il faut en tout cas enregistrer le fait avec celui du Dr Tuffier (Société de chirurgie, avril 1903) et d'autres.

Nous conclurons par ces paroles du Dr Carra : « La méthode nous vient d'outre-Rhin ; elle pourrait être de ce chef sujette à caution. Nous lui souhaitons un tout autre sort que celui de la célèbre *tuberculine* ou du trop fameux *Fukala* (enlèvement des cristallins transparents dans la cure des myopies fortes).

Dr A. Beauvois.

Digitized by Google

Les collyres huileux dans l'antiquité, par le Dr Rod. del Castillo a Quartillers (in *Revista de Méd. et chir. prat.*, Madrid, 1903). — Notre confrère de Cadix a déjà publié de nombreuses études sur l'histoire de notre art; très versé dans tout ce qui touche l'archéologie, il nous a donné plusieurs notices très intéressantes sur les cachets d'oculistes de l'époque romaine et gallo-romaine. Il nous apporte aujourd'hui la preuve que les fameux collyres huileux étaient connus et employés des anciens, non pas par hasard, mais sous une forme régulière, si bien qu'on peut les faire rentrer dans la pharmacopée de l'époque. Cette preuve, il la trouve dans un cachet d'oculistique découvert il y a quelques années à Rugles (Eure). Les faces de ce cachet portent des inscriptions au nombre desquelles est la suivante qui nous intéresse plus spécialement :

Dielaeum len (*e*) *ad siccam lipp* (*itudinem*)

ce que l'auteur explique ainsi : *Colirio suave al aceite contra la ophtalmia.* Après avoir fait remarquer que les pharmacopées anciennes ne s'occupent pas de cette sorte de collyre, bien que l'huile et que tout ce qui provient de l'olivier soit très usité, et que Pline dise formellement (livre I, cap. XXIII) que les produits de cet arbre étaient utilisés en collyre et guérissaient les maux d'yeux invétérés, il recherche des traces de cette médication dans les auteurs anciens. Il en trouve dans Scribonius Largus, dans Marcellus Empiricus, etc.

En ce qui concerne le collyre dielaeum, il fait partie des collyres doux qu'on employait dans les cas graves, suivant le précepte de Celse : *quo gravior vero quæque inflammatio est, eo magis leniri medicamento debet adjecto vel albo ovi vel muliebri lacte.*

Mais ne sont-ce pas là justement les avantages si vantés des collyres huileux, indolores, asepsie du produit, etc. Les collyres huileux ne sont donc pas une découverte moderne (encore une illusion à enlever à nos contemporains), mais ils étaient connus dès la plus haute antiquité.

Pourquoi tant se donner de mal pour découvrir de nouveau ce qui n'est qu'oublié. Nous avons tant de sujets de recherches qu'il est bien juste de laisser aux anciens leur part légitime dans l'entassement des vérités qui constituent la science.

Nous devons remercier notre savant et érudit confrère Dr Rod. del Castillo, de sa nouvelle contribution à l'histoire de notre art.

Dr Beauvois.

Digitized by Google

PUGLIESI-ALLEGRA. **Sur les nerfs de la glande lacrymale** (*Reforma medica*, 22 juillet 1903). — L'auteur a vu sur des préparations, d'après la méthode de Golgi, les nerfs suivre les vaisseaux et les canaux excréteurs et pénétrer entre les lobes glandulaires ; après des divisions multiples, ils forment entre les lobules un réseau à larges mailles de nature sympathique avec quelques cellules ganglionnaires.

Les nerfs secrétoires forment d'abord un réseau péritubulaire et dans le tube sécréteur un réseau à mailles plus fines entourant chaque cellule; enfin des fibrilles pénétrant à l'intérieur des cellules, le réseau d'une cellule restant indépendant des réseaux des cellules voisines. J. GALEZOWSKI.

THÈSES

M. A. K. Nazare-Aga, premier secrétaire de la Légation de Perse à Paris, gendre de notre Rédacteur en chef, M. le Dr Galezowski, vient de passer, avec succès, sa thèse de doctorat en médecine, ayant pour titre : « Contribution à l'Etude des Conférences sanitaires internationales dans leurs rapports avec la prophylaxie des maladies pestilentielles en Perse ».

Cette thèse, fort brillamment écrite, contient un important projet, très clairement exposé, des réformes hygiéniques à introduire en Perse. Nous sommes certains que grâce à l'introduction de ces utiles réformes dans ce beau pays de l'Iran, non seulement la peste et le choléra ne viendront plus ravager la Perse, mais encore les maladies endémiques à ce pays et en particulier les ophtalmies purulentes et les granulations, que l'on y trouve en si grande quantité, se trouveront enrayées.

C'est à ce point de vue que la question nous intéresse tout particulièrement, car nous savons quelles sont les difficultés que nous éprouvons à combattre ce terrible trachome qui nous est souvent apporté d'Orient.

Aussi tenons-nous à adresser ici nos plus sincères félicitations au jeune Dr Nazare-Aga, qui a cherché le moyen de rendre service non seulement à son pays, mais encore à l'humanité souffrante.

Le Gérant : FÉLIX ALCAN.

6334. — L.-Imprimeries réunies, B, rue Saint-Benoît, 7. — MOTTEROZ, directeur

Digitized by Google

SUR LES MOUVEMENTS DE TORSION DE L'ŒIL[1]

PAR

YVES DELAGE

Professeur à la Faculté des sciences de Paris.

Quand on est atteint d'une infirmité physique, au lieu de s'en lamenter ou simplement de la supporter en toute patience, il est plus sage, quand on le peut, d'en tirer parti. C'est ce que j'ai cherché à faire pour le fort astigmatisme myopique dont je suis affecté. Je l'ai utilisé pour l'étude des mouvements de torsion de l'œil, pour laquelle ce vice de la réfraction fournit un avantage d'autant plus précieux que les emmétropes ne peuvent se le procurer en se munissant de besicles à verres cylindro-convexes, bien que ces verres les rendent myopes et astigmates. La différence vient de ce que les besicles sont fixées sur le nez et non sur la cornée et tournent comme la tête et non comme le globe de l'œil.

I

LES TORSIONS DE L'ŒIL DANS LES ROTATIONS DE L'ORBITE

A. **Moyens d'étude et dispositif de l'expérience.** — Quand on regarde une tache lumineuse ronde, quelque peu distante, si on est emmétrope ou si l'on a convenablement corrigé les vices de réfraction de son œil, on la voit ronde comme elle est, limitée par une ligne nette, et avec ses

1. Ce remarquable travail du professeur Delage est extrait des *Archives de zoologie expérimentale et générale*, vol. I, p. 261-306. Schleicher, éditeurs. — Nous adressons tous nos remerciements à l'auteur et à l'éditeur qui nous ont permis de le publier. N. D. L. R.

Digitized by Google

dimensions vraies. — Si on est myope, comme la rétine coupe à quelque distance de sa pointe le cône lumineux qu'elle forme dans l'œil, on la voit plus grande et moins vivement lumineuse, mais ronde encore. Cette image élargie a d'ailleurs les bords peu diffus et est assez nettement limitée. Son diamètre varie dans le même sens que le degré de myopie. — Si on est myope et astigmate, l'élargissement est plus grand suivant le méridien le plus myope et la figure devient elliptique, à grand axe dirigé parallèlement au méridien le plus myope, c'est-à-dire perpendiculairement à l'axe des verres correcteurs. L'axe de cette ellipse est invariablement lié à l'œil et peut servir à mesurer ses torsions.

Nous appelons *torsion* la rotation autour d'un axe passant par le centre optique de l'œil et par la *fovea* ou, ce qui revient à peu près au même, par le centre optique et le point de visée, c'est-à-dire par la ligne de regard. Cet axe est antéro-postérieur dans la position primaire de l'œil. Dans les autres positions il peut prendre des obliquités diverses; mais, pour le moment, nous ne considérons que l'œil dans sa position primaire, c'est-à-dire tel qu'il est orienté lorsqu'on regarde horizontalement devant soi à l'infini.

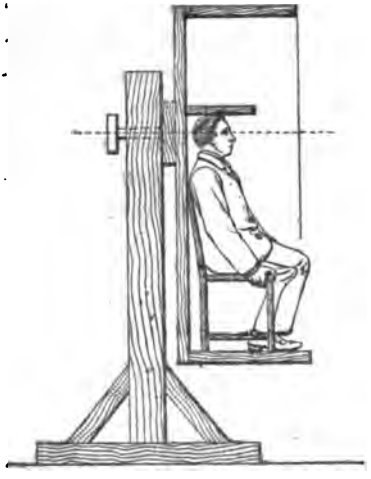

Fig. 1. — Dispositif de l'expérience.

Dans ces conditions, la ligne de regard est horizontale antéro-postérieure. Quand l'œil tourne autour d'elle (torsion), les méridiens de la cornée tournent comme l'œil, et le grand axe de la tache lumineuse elliptique tourne aussi comme l'œil, dans le même sens et du même angle. La rotation de cet axe peut donc servir à mesurer les torsions de l'œil..

Digitized by Google

Voici le dispositif de l'expérience.

L'observateur (c'est moi) se place assis et fortement assujetti dans tous les sens, la tête, en particulier, rigoureusement immobilisée dans la situation primaire, dans une caisse en forme de prisme rectangulaire, dont la paroi située devant lui a été enlevée (fig. 1). La paroi contre laquelle s'appuie son dos est munie d'un fort tourillon en fer horizontal et placé exactement au niveau de la racine de son nez. Ce tourillon peut tourner, entraînant la caisse avec lui, dans un trou percé dans un robuste support fixe. Deux aides font tourner la caisse, et, dans ce mouvement, le corps de l'observateur décrit un cercle autour d'un centre passant entre ses deux yeux. Un cercle gradué de 15 en 15 degrés est dessiné sur le dos de la caisse autour du tourillon comme centre et permet de connaître les angles d'inclinaison du corps de l'expérimentateur.

En face de lui, à une distance de 5 à 6 mètres, exactement sur le prolongement du tourillon, est un tableau perpendiculaire à ce dernier. Sur ce tableau A (fig. 2), est tracée une circonférence AB, ayant son centre au point où le tourillon prolongé rencontrerait le tableau. Ce cercle est divisé de 5 en 5 degrés, les intermédiaires étant évalués au jugé. Le centre, C, est percé d'un trou rond, derrière lequel une veilleuse donne une image lumineuse ronde. Sur la circonférence se meut un curseur D, portant une seconde veilleuse.

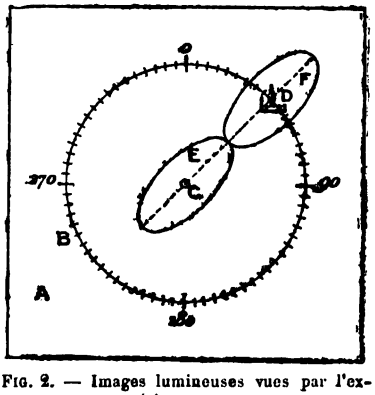

Fig. 2. — Images lumineuses vues par l'expérimentateur.

Toute l'expérience se fait dans une salle obscure que les veilleuses ne suffisent pas à éclairer. Les aides font la lecture au moyen de petites lanternes munies d'écrans empêchant leur lumière d'éclairer la pièce.

Digitized by Google

Quand l'observateur regarde la veilleuse centrale, il voit une tache lumineuse elliptique, E, dont le grand axe lui apparaît suivant une certaine direction. Il ordonne alors à un aide de mouvoir le curseur lumineux jusqu'à ce qu'il soit sur le prolongement du grand cercle de l'ellipse. Une simple lecture sur le cercle gradué du tableau indique alors la direction de cet axe.

Une difficulté résulte de ce que le curseur lumineux est vu, lui aussi, non comme un point, mais comme une large tache elliptique. J'ai essayé d'abord de corriger cet inconvénient en mettant devant l'œil un verre correcteur percé d'un trou central. Je regardais la lumière centrale par le trou et celle du curseur à travers le verre. Mais la déviation des rayons lumineux par leur réfraction à travers le verre correcteur introduisait une nouvelle cause d'erreur.

J'ai tourné la difficulté en donnant au rayon du cercle gradué une longueur telle que les deux ellipses soient exactement tangentes lorsque leurs grands axes sont en ligne droite. Cette tangente est facile à apprécier, et le curseur, situé au centre de l'ellipse fournie par la lumière qu'il porte, est alors sur le prolongement du grand axe de l'ellipse fournie par la lumière centrale.

On opère de la manière suivante.

L'observateur regarde la lumière centrale avec un œil, l'autre œil étant fermé, et fait noter l'inclinaison de l'image centrale quand, la caisse étant au zéro, la tête est verticale. Puis il se fait tourner de 15 degrés, fait noter la nouvelle inclinaison de l'image, puis de 30 degrés, et ainsi de suite jusqu'à ce qu'il ait fait le tour complet.

On note ainsi les inclinaisons de l'image pour chacun des deux yeux, dans la rotation à droite et dans la rotation à gauche.

Si l'astigmatisme de l'observateur est oblique, ce qui est le cas pour moi, on note l'obliquité de l'image au point zéro.

Digitized by Google

et on retranche le nombre de degrés trouvé de tous les nombres fournis par les lectures ultérieures.

Ces observations sont passablement pénibles quand l'inclinaison du corps dépasse l'horizontale. D'autant plus que chaque lecture prend un temps assez long, l'observateur devant indiquer à l'aide dans quel sens il doit manœuvrer le curseur pour que la tangence des deux ellipses soit parfaite.

B. **Construction des courbes de torsion.** — Si, pendant la rotation du corps, l'œil restait immobile par rapport à l'orbite, les expériences n'auraient pas de sens, puisque l'œi tournerait du même angle que le corps. Mais on sait depuis longtemps qu'il n'en est pas ainsi. Il y a plus de trente ans, Javal avait fait la remarque que, lorsqu'un astigmate incline la tête sur l'une ou l'autre épaule, son astigmatisme cesse d'être corrigé par les verres qui le corrigent dans la position primaire de la tête. D'où l'inconvénient qu'il y a à lire au lit, la joue sur l'oreiller, quand on porte des verres cylindriques. Quand on incline la tête sur l'épaule droite par exemple, l'œil tourne à droite, avec l'orbite, mais moins que celle-ci : il ne se laisse pas passivement entraîner et se tord sur son axe antéro-postérieur d'un certain angle, en sens inverse de la rotation de la tête. Si la tête s'incline sur l'épaule droite (rotation directe), il se tord vers la gauche (rotation indirecte), et inversement.

Ces torsions ont sans doute pour rôle de fournir des indications inconscientes sur l'inclinaison de la tête.

Ce sont ces torsions que j'ai cherché à mesurer avec la précision que comporte ce genre de recherches, ce qui n'avait jamais été fait pour les rotations de la tête de quelque 20 à 25 degrés à 360 degrés.

Pour représenter les torsions correspondantes à chaque inclinaison de la tête, j'ai employé les deux procédés suivants :

1° On trace deux circonférences concentriques, l'une inté-

Digitized by Google

rieure, B, portant des divisions de 15 degrés en 15 degrés qui correspondant aux inclinaisons du corps de l'observateur, l'autre extérieure, C, divisée de 5 degrés en 5 degrés, sur laquelle on inscrit les torsions de l'œil, correspondantes aux inclinaisons successives indiquées sur la circonférence intérieure, et l'on joint par un trait l'indication relative au corps à l'indication correspondante relative à l'œil. Les lignes ainsi tracées font, avec les rayons des circonférences, des angles qui indiquent le sens de la torsion de l'œil dans l'orbite, et ils amplifient cette torsion suivant un rapport constant, en ce sens que les arcs des torsions réelles sont reportés avec leurs longueurs réelles sur des circonférences plus petites. Le rapport de l'amplification est celui du rayon de la grande circonférence à celui de la petite.

Dans mes figures [1], ce rapport se trouve être de $\left(\frac{57}{46}\right)$: il n'a pas été choisi à dessein.

En inspectant les figures des planches VII à XI on voit assez bien la marche générale du phénomène.

Mais j'ai employé aussi une autre représentation que je trouve préférable.

On trace une circonférence, A, et ses rayons de 15 en 15 degrés. Sur chacun des rayons on prend une longueur proportionnelle au nombre de degrés de l'angle de torsion correspondant, en dedans de la circonférence quand la rotation de l'œil est en retard sur celle de l'orbite (ce sont les valeurs négatives de la torsion), en dehors de la circonférence, sur le prolongement des rayons, quand la rotation de l'œil est en avance (valeurs positives), et l'on joint les points ainsi obtenus par un trait continu. C'est en somme la courbe des torsions de l'œil dans l'orbite, dressée comme d'ordinaire au moyen d'abscisses et d'ordonnées, avec cette particularité que la ligne des abscisses est une circonférence

1. Les planches du mémoire original ayant été reproduites par la lithographie, nous n'avons pu, à notre grand regret, les publier. Nous avons conservé cependant les références du texte pour que nos lecteurs puissent, s'ils le désirent, se reporter au travail dans les *Archives de zoologie expérimentale*. N. D. L. R.

Digitized by Google

et que les ordonnées sont comptées sur les rayons.

Dans les figures des planches VII à XI la circonférence a un rayon de 57 millimètres, de façon à ce que l'arc de 1 degré mesure 1 millimètre. Les longueurs portées sur les ordonnées sont d'autant de millimètres qu'il y a de degrés de torsion au point correspondant et par conséquent égales aux arcs de torsion. Le rapport d'amplification est 2π. Il est suffisant pour que les variations de la torsion se lisent bien.

L'évaluation des angles de torsion peut se faire à 1 ou 2 degrés près dans les positions commodes, en ce sens que, si l'on répète plusieurs fois l'expérience, les écarts maxima des observations ne dépassent pas cette valeur. Mais, quand la position est très incommode, les écarts peuvent sans doute atteindre une valeur sensiblement plus grande. Il faudrait faire de nombreuses expériences pour les éliminer et je n'ai pu encore en faire qu'un petit nombre. C'est par là, plutôt que par des irrégularités réelles dans le mouvement de torsion, que je crois devoir expliquer certains crochets que présentent les courbes. Il se peut aussi qu'il y ait quelques variations dans l'astigmatisme en ce qui concerne la part que le cristallin y prend; enfin, il faut tenir compte de l'éventualité d'erreurs de lecture de la part d'un personnel peu expérimenté. Quoi qu'il en soit, j'ai cru devoir superposer à la courbe d'observations (trait fin) une deuxième courbe (trait gras) qui passe par la position moyenne, entre ces petits accidents de la courbe, et lui conserve sa physionomie générale en lui donnant plus de régularité. C'est à ces courbes corrigées que s'appliquent les considérations qui vont suivre.

C. **Étude des courbes.** — Quatre courbes ont été établies : œil droit rotation à droite (pl. VII), œil droit rotation à gauche (pl. VIII), œil gauche rotation à droite (pl. IX) et œil gauche rotation à gauche (pl. X). Examinons leurs caractères communs et leurs caractères comparatifs.

a. Caractères communs. — Quels que soient l'œil et le sens de rotation, on constate que, dès que l'orbite se met

Digitized by Google

en mouvement, l'œil suit le mouvement de l'orbite, mais avec un certain retard. Ce retard (*torsion négative*) augmente assez rapidement, atteint 12 à 20 degrés, puis devient de moins en moins grand jusqu'à s'annuler. A ce moment, la torsion de l'œil est nulle comme au point zéro ; et il est à remarquer que le second zéro n'est pas diamétralement opposé au premier : il est éloigné de 10 à 60 degrés du point 180 degrés où l'observateur a la tête en bas.

A partir de ce moment, le retard se transforme en avance (*torsion positive*) : celle-ci augmente peu à peu, passe par un maximum à peu près diamétralement opposé au maximum négatif précédent, mais moindre que ce dernier en valeur absolue. Puis, cette torsion positive diminue et, une fois le tour achevé, on retombe au zéro, ou à 1 à 3 degrés en deçà.

En ce qui concerne leur forme absolue, ces courbes ne sont ni des circonférences ni des ellipses. Si les torsions positives étaient de même valeur absolue que les torsions négatives diamétralement opposées, elles auraient la forme d'une circonférence excentrique par rapport à celle des abscisses, son centre s'étant déplacé par rapport à celui de cette dernière perpendiculairement à la ligne joignant les deux zéros. Mais les torsions positives étant plus faibles, le diamètre joignant les deux maxima est plus petit que le diamètre perpendiculaire. Ce dernier ne se confond pas avec la ligne joignant les deux zéros, laquelle est un peu plus longue que lui. Ce ne sont pas des ellipses (disons plutôt des figures ayant l'allure générale d'une ellipse), parce que les deux zéros ne sont pas diamétralement opposés et que l'aplatissement dans le sens du grand axe est plus grand d'un côté que de l'autre. Ce sont des circonférences excentriques par rapport à celle des abscisses (leur centre s'étant déplacé perpendiculairement à la ligne qui joint les deux zéros), aplaties perpendiculairement à cette ligne et asymétriques, l'aplatissement étant plus fort du côté de la torsion négative que du côté de la torsion positive.

b. Comparaison des quatre courbes. — Il semble au premier abord que les quatre courbes devraient être identiques.

Digitized by Google

On ne voit pas pourquoi l'œil droit différerait de l'œil gauche. De fait, nous verrons qu'il ne présente avec lui que des différences individuelles de même ordre que celles qui existent entre les yeux des différents individus.

D'autre part, quand un même œil tourne successivement dans les deux sens, on ne voit pas, au premier abord, pourquoi les courbes de torsion seraient différentes. Quand l'orbite est inclinée de 90° vers la gauche par exemple, il semble qu'il n'y ait pas de raison pour que la torsion correspondante de l'œil soit différente, selon que l'inclinaison a été obtenue par une rotation de 90° vers la gauche ou de 270° vers la droite. Pourquoi n'y aurait-il pas ici quelque chose d'analogue à la loi de DONDERS, d'après laquelle, dans les orientations diverses de la pupille (l'orbite étant sur la position primaire), la situation de l'œil par rapport à l'orbite est la même quelle que soit la voie qu'il ait suivie pour réaliser l'orientation qu'il présente ? Elle est la même, par exemple, quand on regarde en haut et à droite, que l'on ait dirigé le regard d'abord en haut, puis à droite, ou d'abord à droite, puis en haut.

Eh bien, il n'en est rien.

La simple inspection des courbes montre que les torsions en un même point de la courbe des abscisses sont très différentes, selon que la rotation s'est effectuée par la droite ou par la gauche. En gros, elles sont plutôt semblables, à une même distance angulaire du point zéro, quel que soit le sens de la rotation. Cela d'ailleurs résulte implicitement des constatations du paragraphe précédent.

Si elles étaient rigoureusement les mêmes, les courbes seraient géométriquement symétriques par rapport à la ligne 0-180 : les différences qu'elles présentent doivent donc être rapportées, pour chacune, à la symétrique de l'autre par rapport à l'axe 0-180. Aussi, pour faciliter les comparaisons, ai-je dû, pour les rotations à gauche, établir géométriquement la courbe (trait pointillé) symétrique de celle fournie par l'observation (trait fin), et c'est cette courbe,

Digitized by Google

corrigée de la manière indiquée plus haut (trait gras), qui sert à la comparaison.

α) *Les deux courbes de l'œil droit.* — Si l'on compare les rotations de l'œil droit dans les deux sens, on voit que les deux courbes (pl. VII et VIII) ne se ressemblent pas du tout. Elles présentent bien l'une et l'autre les successions d'augmentation négative, maximum négatif, diminution négative, zéro, augmentation positive, maximum positif, diminution positive et zéro ; mais, sauf cela, elles sont très différentes.

Tandis que, dans la rotation à droite, le zéro inférieur est de 60° au delà du point 180°, dans la rotation à gauche, il est de 45° en deçà et la différence est de 105°. Il en résulte que les grands axes des deux courbes ne sont pas parallèles : ils forment un angle très prononcé.

D'autre part, le maximum négatif l'emporte beaucoup plus sur le maximum positif dans la rotation à droite (22° au lieu de 3°) que dans la rotation à gauche (15° au lieu de 10°) ; la torsion négative est plus grande dans la rotation à droite que dans la rotation à gauche, tandis que la torsion positive est plus grande dans la rotation à gauche que dans la rotation à droite.

Ces deux constatations peuvent se combiner en la formule suivante : dans la rotation à droite, la torsion négative est plus forte et plus étendue le long de la ligne des abscisses que dans la rotation à gauche ; tandis que la torsion positive est plus forte et plus étendue dans celle-ci que dans celle-là.

β) *Les deux courbes de l'œil gauche.* — La comparaison des deux courbes de l'œil gauche (pl. IX et X) conduit à des constatations semblables, mais en sens inverse et moins accentuées. Ici, c'est dans la rotation à droite que le zéro inférieur est en deçà de 180°, dans la rotation à gauche qu'il est au delà. La différence n'est ici que de 45°.

Ici, c'est dans la rotation à gauche que la torsion négative est la plus grande et la plus étendue, et c'est dans la rotation à droite que la torsion positive l'emporte par ces deux caractères.

Digitized by Google

γ) *Les courbes de sens inverse des deux yeux.* — Il résulte de l'analyse des constatations précédentes ce fait, que confirme l'examen objectif des courbes, que les courbes des deux yeux qui se ressemblent sont celles de rotation à droite de l'œil droit et de rotation à gauche de l'œil gauche, et celles de rotation à gauche de l'œil droit et de rotation à droite de l'œil gauche.

Ce résultat, en apparence surprenant, se conçoit au contraire fort bien si l'on remarque que les torsions à droite de l'œil droit et à gauche de l'œil gauche sont l'une et l'autre des *torsions en dehors*, symétriques et s'opérant par les mêmes muscles ; de même pour les torsions de l'œil droit à gauche et de l'œil gauche à droite qui sont l'une et l'autre des *torsions en dedans*.

On peut, dès lors, résumer ce qui précède sous une forme plus générale et plus conforme à la réalité des choses en disant : *Dans les rotations de l'orbite en dehors, le zéro inférieur des torsions correspondantes est au delà du point* 180° ; *dans les rotations en dedans, il est en deçà; les torsions négatives sont plus fortes et étendues dans les premières que dans les secondes, tandis que les torsions positives sont plus fortes et plus étendues dans celles-ci que dans celles-là. Dans les unes comme dans les autres, les torsions négatives sont plus fortes que les positives, et la forme de la courbe est celle d'une circonférence dont le centre s'est déplacé, par rapport à celui de la circonférence des abscisses, perpendiculairement à la ligne passant par les deux zéros, et qui aurait été aplatie asymétriquement, plus fortement du côté de la torsion négative.*

Les courbes symétriques des deux yeux devraient être identiques. Elles ne le sont pas : la distance du zéro inférieur au point 180° est différente, ainsi que la valeur absolue et relative des torsions négatives et positives. Il y a là des différences individuelles tenant aux différences des yeux et qui se retrouveraient sans doute chez les différents individus.

Il faut constater ici, comme dans la plupart des phénomènes

Digitized by Google

physiologiques, l'existence d'un *coefficient personnel*, différent selon les individus et aussi pour les deux yeux d'un même individu. Mais cela n'ôte pas leur réalité aux conclusions que nous avons tirées de l'étude des phénomènes.

Il y aurait intérêt à ce que ces expériences pussent être faites sur de nombreux individus. Il n'a pas dépendu de moi de le faire.

J'ai résumé dans un schéma (pl. XI) l'ensemble des indications fournies par les courbes de torsion, en réunissant dans la même figure la courbe de torsion pour les rotations en dehors (trait gras plein T) et pour les rotations en dedans (trait gras pointillé N). La première est la moyenne entre la courbe de torsion de l'œil droit dans la rotation à droite (D*dm*) et celle de l'œil gauche dans la rotation à gauche (G*g'm*) ; la seconde est la moyenne entre la courbe de torsion de l'œil droit dans la rotation à gauche (D*g'm*) et celle de l'œil gauche dans la rotation à droite (G*dm*). Les deux courbes, rapprochées, montrent bien leurs différences en ce qui concerne la situation du zéro inférieur et les valeurs relatives des torsions positives et négatives, dans l'un et l'autre cas.

Remarquons que la quasi-symétrie des deux zéros inférieurs par rapport au point 180° ne doit pas s'interpréter comme une ressemblance qui deviendrait une identité fonctionnelle si la symétrie était parfaite, car les deux courbes s'appliquent à des rotations *dans le même sens* (courbe de rotation à droite, ou symétrique de la courbe de rotation à gauche), en sorte que l'identité fonctionnelle devrait se traduire par deux courbes superposables par glissement entre deux parallèles, et non par deux courbes symétriques.

Ultérieurement, nous examinerons les relations entre ces différences, dans la rotation en dehors ou en dedans, et l'appareil musculaire de l'œil.

(*A suivre.*) YVES DELAGE.

Digitized by Google

LE PRONOSTIC DE CERTAINES MALADIES GÉNÉRALES

D'APRÈS

QUELQUES-UNES DE LEURS MANIFESTATIONS OCULAIRES

PAR

Le Dr DE MICAS

Chef de clinique ophtalmologique à la Faculté de médecine de Toulouse.

C'est surtout dans le pronostic que le médecin doit faire preuve de tact et de science ; c'est avec juste raison que Hardy et Behier écrivaient : « On pardonnera peut-être au médecin de n'avoir pas guéri un malade si, d'avance, il a annoncé le danger et si surtout il a déclaré de prime abord l'affection incurable. Incapables de juger la justesse du diagnostic et l'opportunité des moyens thérapeutiques employés, les gens du monde, à quelque classe qu'ils appartiennent, sont tous aptes à apprécier la valeur du pronostic indiqué et sont par conséquent disposés à se servir de ce moyen, le seul qui soit à leur portée, pour juger de la valeur du médecin. »

Si le pronostic particulier est le fruit de l'observation et de l'expérience, le pronostic général est, au contraire, établi d'après les données théoriques, et comme malheureusement la médecine n'est pas encore une science exacte, que les bases sur lesquelles on peut asseoir un pronostic n'ont pas toujours la sûreté désirable, ce n'est pas trop que de grouper en un seul faisceau toutes les données scientifiques qui permettront au médecin de signaler à l'entourage du malade le jugement anticipé que l'on peut porter sur la marche et la terminaison de la maladie.

Ces considérations sont la raison d'être de cette communication établie à la fois sur les renseignements recueillis dans les auteurs et sur l'expérience de ma pratique personnelle.

Digitized by Google

Ils sont nombreux les cas dans lesquels une maladie générale a un retentissement sur l'appareil oculaire, et les troubles qu'elle provoque dans l'organe de la vision reconnaissent les origines les plus diverses. Un rhumatisant, par exemple, atteint de blennorragie, peut contracter une conjonctivite purulente; un diabétique verra se développer une cataracte rapide ou une rétinite, tandis que l'apparition de la rougeole sera précédée d'un catarrhe oculo-nasal d'intensité variable.

Il y a donc lieu d'admettre deux groupes bien distincts d'affections oculaires survenant pendant le cours de maladies générales : tantôt ces affections n'ont aucun lien avec cette maladie, tantôt au contraire elles sont sous sa dépendance absolue et ont avec elle les rapports de cause à effet.

Sans doute, dans le premier cas, la maladie de l'œil peut avoir un retentissement plus ou moins marqué sur la marche de la maladie générale, mais elle ne saurait fournir au médecin des renseignements précis, exacts, sur l'état de la maladie générale, pour lui permettre de les utiliser en vue du pronostic de la maladie générale elle-même. Il en est bien autrement, au contraire, des affections du second groupe : l'œil alors est le tributaire de la maladie générale qui s'y installe, frappant à son gré tantôt une partie, tantôt une autre, tantôt plusieurs parties en même temps : c'est le diabète, par exemple, qui cause tout à la fois ou séparément de l'iritis, une cataracte ou une rétinite.

En présence de ces faits, on est tout naturellement conduit à se demander : *quand une maladie générale engendre des troubles oculaires, quel pronostic peut-on porter sur cette maladie?*

Une observation intéressante que je cite, bien qu'elle n'ait aucun rapport direct avec mon sujet, est l'influence salutaire de l'érysipèle de la face sur certaines maladies de l'œil, telles par exemple le trachome, l'iritis séreuse, la choroïdite disséminée. (Berger, *Les maladies des yeux dans leurs rapports avec les maladies générales.*)

Au début de la *rougeole*, un symptôme plus ou moins pro-

Digitized by Google

noncé, mais à peu près constant, est le catarrhe oculo-nasal qui cependant ne permet pas de juger de la gravité future du mal dont il est un des premiers signes. Mais quand d'autres troubles oculaires apparaissent, qu'ils revêtent la forme d'ulcère cornéen, de kératomalacie à la période d'état ou d'amaurose au déclin de l'affection, on doit se montrer très réservé sur le pronostic. De Græfe et Nagel estiment que l'amaurose post-rubéolique est la preuve du retentissement considérable de la fièvre éruptive sur les reins ou les méninges. Un cas de rougeole très maligne observé par Frantas (*Gazette médicale d'Orient*, 1900 ; *Annales d'Oculistique*, 1900) débuta par une héméralopie aiguë avec xérosis conjonctival. L'éruption générale eut lieu huit jours après, bientôt suivie d'une broncho-pneumonie intense qui emportait le malade une semaine après l'éruption de l'exanthème rubéolique.

Les pustules *varioleuses*, quand elles se développent sur les paupières ou sur la cornée, amènent en peu de temps un œdème palpébral considérable, du chémosis et une ulcération de la cornée. C'est là une localisation sérieuse de la maladie, qui cause des désordres parfois irréparables sur l'organe atteint, mais la vie du malade n'est pas mise en jeu du fait de cette localisation, et pour entraîner des désordres oculaires, la maladie elle-même ne doit pas être tenue pour être d'une gravité exceptionnelle. Il n'en est pas de même de la *kératomalacie* et de l'*exophtalmie bilatérale*. La première de ces affections ne s'observe que dans les cas particulièrement graves ou mortels. Leber et Wagenman en font la manifestation locale de la sepsie générale, et ces auteurs qui se sont particulièrement occupés de la question appuient leur opinion sur une observation où la nécrose cornéenne était le symptôme local d'une invasion de streptocoques dans le courant sanguin. Le pronostic mauvais pour la vie s'explique donc justement par l'infection septique générale. En mai 1901, Courmont et Rollet publiaient dans les *Annales d'Oculistique* le cas d'une jeune fille atteinte de variole hémorragique prise brusquement quelques jours avant sa mort d'exophtalmie

Digitized by Google

bilatérale, sans que l'examen ophalmoscopique ait rien révélé d'anormal. On trouva, à l'autopsie, un double épanchement rétrobulbaire.

Sous l'influence des quintes de toux, il se produit dans la *coqueluche* des hémorragies sous-conjonctivales d'étendue plus ou moins considérable, donnant au petit coquelucheux un aspect caractéristique. Ces manifestations sont sans gravité, bientôt tout rentre dans l'ordre; pourtant divers auteurs ont observé des cas de cécité qui assombrissent singulièrement le pronostic; Alexander a vu un enfant qui mourait quinze jours après avoir perdu la vue.

En Allemagne, sous le nom d'*Intoxication par le saucisson*, on décrit une intoxication par des ptomaïnes dont les phénomènes symptomatologiques digestifs disparaissent lentement, bien longtemps après les troubles oculaires qui, par leur disparition, témoignent d'un pronostic favorable.

Des amauroses transitoires développées sous l'influence des toxines sur le nerf optique, des névrites rétrobulbaires, des abcès cornéens ou des paralysies de l'accommodation sont les manifestations les plus fréquentes de la *fièvre typhoïde*. Hénoch a décrit un cas de ptosis double avec paralysie de l'oculo-moteur externe et aphasie chez un enfant, dans le courant de la troisième semaine, survenant deux jours avant la mort occasionnée par hémorragie intestinale. Berger a observé un cas semblable, en tous points, au cas d'Hénoch.

Dans le *choléra*, quand apparaissent des ecchymoses conjonctivales, on doit craindre un dénouement fâcheux; tous les malades chez lesquels on les a constatés sont morts peu après. Il en est de même de certaines taches noirâtres qui se montrent dans la sclérotique autour du bord inférieur de la cornée. Campart et Saint-Martin (*Bulletin de la Clinique des Quinze-Vingts*, 1885) ont souvent constaté de la mydriase; de Græfe, au contraire, a trouvé du myosis dans la période algide. Quoi qu'il en soit, les réactions pupillaires sont un élément de grande valeur pour le pronostic de la maladie, comme le démontre Costes dans la *Revue de Médecine*, 1890. Cet auteur, qui a fait de nombreuses recherches pendant l'épi-

Digitized by Google

démie de choléra de 1885, arrive à cette conclusion que, si les pupilles réagissent promptement à la lumière, on peut bien augurer de l'issue de la maladie; si la réaction n'existe pas, si on constate de la mydriase ou du myosis, le dénouement est à peu près fatal; dans les cas où la réaction existe mais est affaiblie, on doit s'attendre à une longue durée de la période de convalescence.

Le pronostic de la *syphilis* est sérieux quand, au cours d'une syphilis, se montrent des accidents oculaires. On doit songer à une syphilis grave, quel que soit l'accident qui se manifeste, et plus est intense la détermination oculaire, plus la diathèse sera suivie d'accidents variés et redoutables. On sait depuis longtemps qu'une neuro-rétinite syphilitique fait présager l'apparition d'accidents cérébraux.

Trousseau (*Annales d'Oculistique*, 1900), dans une étude sur la valeur pronostique de l'iritis dans la syphilis, a pu faire les remarques suivantes, qui ont d'autant plus de valeur que l'on n'attache que peu d'importance à la venue de l'iritis dont la fréquence et la curabilité assez rapide en font un symptôme à peine remarqué. L'apparition rapide de l'iritis, qui récidive facilement ou coïncide avec d'autres accidents oculaires, fait soupçonner une syphilis grave aboutissant à des lésions cérébrales ou médullaires. C'est ainsi que sur quarante cas d'iritis syphilitique observés par Trousseau, six malades ont été peu éprouvés, neuf ont eu des accidents sérieux respectant le système nerveux, trois sont devenus paralytiques généraux, douze tabétiques, huit ont eu des accidents cérébraux et deux sont morts probablement de syphilis cérébrale ou viscérale non reconnue ou non traitée à temps. Ces faits, ajoute Trousseau, sont suffisamment caractéristiques pour éveiller l'attention des ophtalmologistes et des médecins, pour les inciter à surveiller de près et à traiter énergiquement les sujets atteints d'iritis syphilitique.

On admet (Berger, *loco citato*) que les troubles oculaires du *diabète* se montrent plus fréquents dans les cas graves que dans les cas légers. Au début de l'affection, la diminution de l'amplitude d'accommodation force le malade parfois jeune

Digitized by Google

encore à se servir de verres correcteurs dont on doit progressivement augmenter la force. De même que l'amblyopie diabétique, les troubles de l'accommodation diminuent avec la glycosurie et guérissent assez vite (Kœnig, *Société d'Ophtalmologie*, Congrès 1895).

Divers auteurs ont affirmé que l'apparition de la cataracte au cours d'un diabète marquait une aggravation dans l'état général et permettait de pronostiquer la mort à une époque relativement rapprochée. Cette remarque est certainement très juste si elle s'applique uniquement à la cataracte diabétique pure, dont la marche peut parfois être excessivement rapide, et non pas à la cataracte survenant chez un diabétique fortuitement, à la suite d'un traumatisme par exemple, ou encore à la phacosclérose du cristallin.

Il y a environ deux ans, un jeune homme de mes amis, à peine âgé de 28 ans, venait me consulter parce qu'il remarquait que sa vue diminuait très vite depuis quelques jours; je le savais diabétique, et l'examen ophtalmoscopique me révéla l'existence d'une rétinite intense avec de nombreux foyers hémorragiques. Deux mois à peine après le début des accidents oculaires, il succombait à la suite d'une hémoptysie considérable. Cependant, dans bien des cas, la rétinite diabétique n'est pas suivie d'une mort aussi rapide, mais elle est toujours d'un pronostic fâcheux.

Plusieurs mois avant que l'on rencontre de l'albumine dans les urines, on peut observer l'existence d'une *rétinite brightique* qui a la plus haute importance sous le double rapport du pronostic et du traitement. Les symptômes oculaires sont souvent le premier signe du mal de Bright qui frappe le malade. Il arrive fréquemment à l'oculiste d'envoyer le malade, à son grand étonnement, au médecin, avec le diagnostic *rétinite brightique*, ou encore de mettre le médecin traitant sur la voie du véritable diagnostic, alors que le mal étant peu confirmé, il supposait une anémie simple ou une chlorose.

Le pronostic de l'affection oculaire en elle-même diffère absolument suivant l'étiologie (Terson fils, *Atlas-Manuel*

Digitized by Google

d'Ophtalmoscopie). Quand il s'agit d'une néphrite occasionnelle (grossesse, scarlatine, etc.), il n'est pas rare de voir revenir une bonne acuité visuelle, que le fond de l'œil conserve ou non certaines altérations définitives. Au contraire, dans le cas d'une néphrite interstitielle ou dans des infections à longue échéance (impaludisme), on peut observer la perte progressive de la vision par atrophie de la membrane visuelle.

Au cours d'un mal de Bright confirmé, l'apparition des troubles oculaires indique bien, au contraire, d'une façon à peu près générale, une évolution funeste plus rapide pour la vie du malade, quand surtout la rétinite a une forme plus franchement inflammatoire.

Miley (*Ophtal. Society*, 26 janvier 1888) dit que, lorsque surviennent des phénomènes rétiniens, la survie n'est plus que de huit mois.

Snell (*Ophtal. Society*, 1888) a produit la statistique suivante : sur 103 patients frappés de rétinite néphrétique, 57 sont morts dans la première année, 12 dans la deuxième.

La baronne Possauer (*Thèse de Zurich*, 1894) n'a utilisé que les cas typiques avec albumine bien démontrée. Elle a trouvé que 59 p. 100 des malades de la clientèle particulière avaient succombé dans les deux années suivant le diagnostic, que tous les hommes de la clientèle hospitalisée étaient morts en moins de deux ans, et que 3 femmes sur 33 malades avaient survécu plus de deux ans.

Trousseau (La Survie après l'apparition de la rétinite albuminurique, *Recueil d'Ophtalmologie*, 1897) a recherché exactement la durée de la survie à dater du jour de l'apparition ou, plus exactement, de la constatation des lésions rétiniennes. Il n'a pu trouver de différences notables entre les malades des classes riches et ceux des classes pauvres, pas plus que chez les hommes et les femmes. Sur 45 malades présentant tous les symptômes de la rétinite albuminurique avec une notable quantité d'albumine dans les urines, 3 sont vivants après quatre ans, 4 après trois ans, 10 après deux ans, 8 ont succombé la première année,

Digitized by Google

3 mouraient en moins de six mois, et une femme, de 40 ans, soignée pour des phénomènes hystériques, jusqu'au jour où elle se plaignit de troubles de la vue et où Trousseau découvrit une rétinite albuminurique très intense, succomba six mois après l'apparition des phénomènes rétiniens. L'urine contenait une grande proportion d'albumine.

Cette note, ajoute Trousseau, n'a pour but que de signaler au médecin la gravité particulière de la rétinite albuminurique et de leur fournir un élément important de pronostic.

En 1873, Roque rapportait, dans sa Thèse sur l'Inégalité pupillaire dans les affections unilatérales des diverses régions du corps, 14 cas de pneumonie avec mydriase pendant la vie, suivis d'autopsie. Il était donc intéressant de savoir comment, chez les pneumoniques, étaient les pupilles et si, comme pour les cholériques, les pupilles des pneumoniques ne pouvaient pas devenir un élément de pronostic. Cette étude a été faite par Zanoni, de Gênes, qui publiait le résultat de ses recherches dans la *Médecine moderne* du 13 mars 1900. A l'hôpital Majeur de Milan, Sighicelli a constaté, sur plus de 100 pneumoniques, que la mydriase bilatérale était la règle et le myosis l'exception. L'apparition de la mydriase, beaucoup plus prononcée du côté où siège la lésion, coïncide avec les troubles généraux du début de l'affection. Sauf de rares exceptions, ces phénomènes pupillaires se maintiennent pendant toute la durée de la maladie et se prolongent même pendant assez longtemps dans la convalescence après la défervescence, quand le processus inflammatoire a complètement disparu. Dans les cas mortels, la dilatation pupillaire est de peu supérieure à la normale, la mydriase est l'exception, tandis qu'elle est la règle dans les cas qui se terminent par la guérison. Dans les cas mortels, la différence pupillaire est minime, et, par conséquent, l'asymétrie est à peine appréciable.

Chez des *vieillards décrépits* et dans un mauvais état général, surviennent, sans cause appréciable, malgré des voies lacrymales saines, des ulcères cornéens torpides, sans

Digitized by Google

presque de réaction, qui s'infectent, suppurent et aboutissent facilement à la perforation de la cornée. Cette lésion est de très mauvais augure pour la santé générale, et il n'est pas rare de voir ces malades succomber à brève échéance. Dans ces derniers temps, à l'hospice de Lagrane, deux vieillards décédaient dans le second mois qui suivait l'apparition de ces troubles cornéens.

En terminant, je me contenterai de signaler que l'agonie amène des troubles cornéens particuliers et nombreux, décrits dans tous les traités de pathologie et sur lesquels il est inutile d'insister. Je dirai enfin qu'après la mort, l'état de l'œil et des paupières peut donner des renseignements assez précieux pour mettre sur la voie du genre de maladie auquel le malade a succombé et que, sur ce sujet, des travaux très intéressants ont été publiés à Lyon sous l'inspiration de M. le professeur Lacassagne.

Dr De Micas.

SOCIÉTÉ D'OPHTALMOLOGIE DE PARIS

Séance du 2 février 1904

Présidence de M. Caudron

M. Dupuy-Dutemps, *secrétaire annuel*, donne lecture du procès-verbal de la dernière séance. Le procès-verbal est adopté.

M. Morax, *secrétaire général*, dépouille la correspondance qui comprend :

1° Une lettre de remerciements du Dr Bruch nommé membre correspondant national ;

2° Une lettre du Dr Vacher désirant faire une communication ;

3° Une lettre du Dr Dehenne s'excusant de ne pouvoir assister à la séance.

Digitized by Google

Compte rendu des travaux de la Société d'ophtalmologie de Paris, en 1903.

M. Morax, *secrétaire général.*

Mes chers confrères,

Vous avez bien voulu, par votre vote, me maintenir dans les fonctions que j'occupe depuis trois ans. Vous me permettez ainsi de mettre une part de mon activité au service d'une Association à laquelle vont toutes mes sympathies, parce que je la crois utile à la libre discussion des faits scientifiques et des intérêts de notre profession. Je vous en remercie.

L'assiduité avec laquelle un certain nombre d'entre vous ont suivi nos séances, les travaux qu'ils y ont apportés font que notre Société tient très honorablement sa place et que de plus en plus nos confrères spécialistes de Paris et de province désirent en faire partie. Au cours de l'année 1903 nous avons reçu trois membres titulaires : MM. Landolt, de Lapersonne et Poulard. MM. Houdard, Bruch ont été élus membres correspondants nationaux, et M. Oliveres Franquez, membre correspondant étranger. Pour la première fois depuis la fondation de notre Société, les 40 fauteuils de membres titulaires se trouvent occupés.

Devons-nous conserver l'article du règlement qui nous limite ainsi à l'image de l'Académie et refuser le concours de jeunes membres jusqu'à ce que des vides se fassent dans nos rangs ?

Ce qui se passe dans d'autres sociétés fermées n'est pas fait pour nous faire persévérer dans ces conceptions surannées. — Assurons-nous que ceux qui désirent faire partie de notre Société, ne cherchent pas à abriter des connaissances insuffisantes derrière le titre de membre titulaire ou correspondant, et tirons parti de la modification apportée aux règlements, par laquelle des confrères étrangers à la Société peuvent faire toute présentation de malade, de dessins, d'appareils ou de préparations histologiques, qui leur semblerait intéressante. Que les candidats profitent de cette disposition libérale, cela nous permettra de mieux les connaître et les apprécier, et je ne doute pas alors que la Société ne veuille modifier son règlement et supprimer la limitation des places.

Depuis quelques années déjà, tout ce qui se fait dans nos séances est analysé par un certain nombre de journaux de médecine générale et par quelques journaux spéciaux français et étrangers. Je tiens à profiter de l'occasion qui m'est fournie pour remercier, au nom de notre Société, tous ceux qui par l'envoi, la traduction ou la publication de ces comptes rendus assurent à nos travaux une publicité des plus utiles. Pour faciliter cette publicité et pour éviter les erreurs contenues parfois dans les résumés

Digitized by Google

qui ne sont pas faits par l'auteur, quelques sociétés, notamment des sociétés américaines, envoient un imprimé d'une page contenant le résumé revu par les auteurs des différentes communications.

Etant donné le temps considérable qui s'écoule entre nos séances et la publication de notre *Bulletin*, il y aurait lieu, me semble-t-il, d'envisager cette question, à moins que nous ne trouvions la possibilité d'assurer la publication rapide de nos comptes rendus officiels.

Nous avons, je crois, une commission de publication qui pourrait manifester utilement son existence et sa vitalité en approfondissant l'étude de ces questions.

Voici maintenant le bilan des communications faites au cours de nos séances :

9 communications,
8 rapports sur des travaux de confrères étrangers à la Société,
13 présentations de malades,
6 présentations de préparations histologiques,
4 présentations d'instruments.

En tout quarante communications dont vingt-trois accompagnées de démonstrations. L'extension prise par ce genre de communications me semble bien augurer de l'avenir de la Société et de son évolution scientifique. C'est évidemment dans le but de rendre ces démonstrations plus faciles que la Société a voté l'acquisition d'un microscope. Vous voudrez sans doute compléter dans la suite notre matériel de démonstration, et je n'ai pas à insister longuement sur l'intérêt qu'il y aurait à posséder un microscope cornéen, à pouvoir accompagner l'exposé d'une question par la projection de photographies ou de dessins.

En terminant, je crois devoir vous rappeler que nous avons déploré la perte au cours de cette année d'un des membres fondateurs de la Société, le Dr Despagnet, un de mes prédécesseurs dans les fonctions de secrétaire général.

M. Vacher (d'Orléans). **L'huile grise compacte en massage sous-palpébral, pour remplacer les injections sous-conjonctivales, et en thérapeutique oculaire.** — Dans sa thérapeutique oculaire, Darier consacre un chapitre (24e) au massage oculaire employé dès la plus haute antiquité dans le traitement du trachome et des kératites. Je ne puis que renvoyer à la lecture de ce chapitre ceux que la question historique intéresse plus particulièrement.

Ce n'est donc pas une question nouvelle que j'apporte devant vous, mais les résultats que j'ai obtenus en faisant du massage ocu-

Digitized by Google

laire un emploi fréquent, et surtout en remplaçant les injections sous-conjonctivales de solutions mercurielles par des massages avec une pommade hydrargyrique dont voici la formule, qui n'est autre que celle de l'huile grise rendue compacte et stable afin d'en faciliter l'emploi.

Formule préparée sur nos indications par DUFOUR, *pharmacien, à Orléans.*

Pour 100 grammes.	Mercure purifié.....	27 grammes.
	Pommade mercurielle double.....	6 —
	Lanoline anhydre.....	45 —
	Huile (vaseline ou amandes douces).	22 —

Vous ne me pardonneriez pas de vous exposer les différents procédés de massage oculaire qui ont été employés depuis la plus haute antiquité, d'indiquer le nom des nombreuses maladies de la cornée, des conjonctives ou du bord ciliaire dans lesquelles les massages à sec ou médicamenteux ont fait leur preuve. Du reste, Darier passe rapidement en revue les noms des principaux auteurs qui, de nos jours, ont employé le massage oculaire avec la lanoline iodoformée, la lanoline hydrargyrique, la pommade jaune, etc., en indiquant les principales affections traitées et les résultats obtenus.

De mon côté, je vous apporte ce soir le résultat de six mois d'emploi de l'huile grise compacte en massage sous-palpébral dans toutes les affections de l'œil qui m'en ont paru justiciables.

Je n'ai pas voulu attendre plus longtemps pour vous faire part de mes observations, parce qu'il m'a paru nécessaire de vous faire connaître dès maintenant la technique que j'emploie et d'appeler votre attention sur les avantages sérieux que cette médication présente dans un nombre considérable de maladies des yeux.

Vous savez aussi bien que moi, Messieurs, que le mercure, ce métal liquide extraordinaire, émet des vapeurs à toute température et qu'il est le plus puissant des antiseptiques en même temps qu'un modificateur et un révulsif par excellence. Ce sont ces qualités précieuses entre toutes qui en ont rendu l'emploi si fréquent en thérapeutique oculaire, où la plupart des sels mercuriels sont d'un usage journalier, sous forme de collyres, de pommades, de topiques, etc.

Malheureusement les conjonctives et la cornée ne supportent pas facilement le contact de certains sels mercuriels, et leur emploi provoque une réaction intense et des douleurs vives, lorsque le médicament n'est pas de préparation récente, ou de pureté parfaite.

Étant donné que nous avons besoin de faire pénétrer dans l'œil

Digitized by Google

ou dans les conjonctives du mercure, j'ai cherché longtemps un composé qui ne présentât pas les inconvénients que je viens d'énumérer.

Après beaucoup d'essais faits avec le précipité blanc, le calomel, le bioxyde jaune, le bioxyde rouge, l'hermophénol, le benzoate de mercure, etc., etc., qui tous, plus ou moins, provoquent irritation et douleur, je me suis adressé à l'huile grise, et je n'ai pas tardé à m'apercevoir que de tous les médicaments à base de mercure, l'huile grise, rendue compacte et toujours homogène par l'addition de lanoline, était le seul qui ne provoquât ni irritation ni douleur, par le massage.

Dès ce moment, je l'ai employée exclusivement en frictions sur le bord ciliaire, en massage de la cornée et des conjonctives, en pansement du sac lacrymal et des culs-de-sac conjonctivaux.

Dans tous les cas j'ai constaté des résultats supérieurs à ceux que j'obtenais avec les différents onguents ophtalmiques et même avec les injections sous-conjonctivales.

Afin d'avoir toujours sous la main une huile grise, pure de tout germe extérieur, et de faciliter beaucoup son emploi, j'ai eu l'idée d'introduire cette huile grise compacte dans de vulgaires seringues à injections, soit dans le modèle courant à piston en cuir, soit dans le modèle de Dufour d'Orléans à piston en caoutchouc. Je vous présente ces deux seringues. Il suffit de presser plus ou moins fort sur le piston pour faire sortir de la seringue la quantité de pommade nécessaire à chaque massage. Ce moyen est commode. Il donne toute sécurité, au point de vue de la propreté, lorsque le médicament doit être employé à domicile et confié à une personne quelconque. Cette huile grise compacte se ramollit de suite au contact des conjonctives. Il faut avoir soin de soulever les paupières pour qu'elle pénètre dans les culs-de-sac, où elle doit séjourner. Sans cela, dès que l'œil se referme, le bord palpébral ramène tout le médicament à l'extérieur, et le massage perd une partie de son effet. C'est un massage sans huile grise.

Lorsque le massage est terminé, il est bon d'introduire un peu d'huile sous les paupières, de les refermer après s'être assuré qu'il en est resté dans les culs-de-sac, et d'appliquer un pansement légèrement compressif pendant une ou deux heures.

Le mercure reste dans le cul-de-sac inférieur et continue son action dans toute la cavité conjonctivale grâce aux vapeurs qu'il émet continuellement. Je pense que c'est en partie à cette précaution que je dois les effets rapides que j'obtiens par ce mode de traitement.

Il me semble nécessaire de dire un mot sur l'action du massage et sur la manière de le pratiquer. Le massage hydrargyrique

Digitized by Google

agit de deux manières : 1° par son action mécanique modificatrice de la circulation intra-oculaire, de la circulation conjonctivale et palpébrale. Il doit se pratiquer différemment, suivant qu'on veut agir sur la cornée, l'iris, le cercle périkératique ou sur les membranes profondes de l'œil en favorisant l'absorption du mercure par les conjonctives.

Il faut donc s'adresser aux corps gras et choisir ceux qui facilitent le plus l'introduction du médicament dans les tissus oculaires.

L'huile grise additionnée de lanoline ou d'axonge remplit toutes les conditions désirables, tout en étant facile à préparer, d'un emploi commode et d'un dosage suffisant.

Si l'on veut agir sur un ulcère infecté de la cornée, il faudra d'abord cureter cet ulcère, puis le remplir de pommade grise et frictionner directement au moyen d'une tige en verre mousse, de manière à faire pénétrer le mercure dans les bords de l'ulcère. Cette cupule remplie de substance antiseptique, recouverte par la paupière, conservera longtemps le médicament en contact avec les points infectés, et la réparation ne tardera pas à s'effectuer.

Si l'on veut agir sur une iritis séreuse, on emploiera le massage radiaire du centre de la cornée à la périphérie, dans toutes les directions, pour faciliter la rupture des synéchies et agir sur le petit cercle des vaisseaux de l'iris en favorisant la circulation de retour. L'absorption du médicament se fera surtout par la conjonctive périphérique.

Si c'est à une chorio-rétinite qu'on a affaire, c'est au massage circulaire périphérique qu'il faut avoir recours.

Le malade sera couché bien horizontalement, les paupières seront bien soulevées, afin que les culs-de-sac soient baignés par l'huile rapidement fluidifiée. Les pressions circulaires seront faites méthodiquement pendant plusieurs minutes pour que le médicament pénètre bien dans l'épaisseur des conjonctives.

Si ces pressions sont suffisamment fortes et prolongées, il est certain que la quantité de mercure absorbée sera supérieure à celle qu'on peut faire entrer dans la capsule de Ténon par une injection hypodermique.

Les résultats que j'ai obtenus en sont une preuve. En outre, au lieu d'employer des injections qui demandent de grandes précautions antiseptiques pour être pratiquées dans des conditions convenables, qui exigent toujours l'intervention d'un médecin, je dirai même d'un oculiste, car il est peu de praticiens faisant de la médecine générale qui sachent bien faire une injection sous-conjonctivale; au lieu, dis-je, d'injections qui sont toujours plus ou moins douloureuses et qui n'agissent que par le sel mercuriel,

Digitized by Google

vous avez dans le massage hydrargyrique l'absorption assurée d'une quantité de mercure suffisante, et l'action mécanique indéniable du massage.

Vous avez la possibilité de confier cette médication à quelqu'un de la famille du malade, et de la renouveler aussi souvent que vous le jugerez convenable, sans crainte d'erreur, d'accident, de complications et surtout sans douleur pour votre patient.

Ce sont là les multiples avantages qui m'ont fait adopter cette méthode pour un grand nombre d'affections oculaires. Je dois vous dire que beaucoup de malades atteints de récidives et soignés antérieurement par d'autres procédés m'ont manifesté leur satisfaction de cette méthode qu'ils pouvaient facilement comparer avec les traitements antérieurs.

Un mot maintenant des principales affections des paupières, des conjonctives et du globe oculaire que j'ai traitées presque exclusivement depuis six mois par les massages ou les instillations d'huile grise compacte.

Blépharites ulcéreuses. — Les massages du sol ciliaire avec l'huile grise sont très actifs. On commence par faire tomber toutes les croûtes pour faire saigner les ulcérations. Le massage du sol ciliaire s'exécute ensuite avec une tige de verre mousse enduite de la pommade hydrargyrique ou avec un tampon d'ouate. Il est renouvelé tous les jours ou tous les deux jours. Ce massage est moins douloureux que celui avec la pommade jaune ou le calomel; son action est rapidement cicatrisante.

Conjonctivites aiguës. — J'ai obtenu de nombreuses guérisons de conjonctivites catarrhales aiguës par des massages à l'huile grise qui sont très bien supportés.

Conjonctivite purulente des nouveau-nés. — Je n'ai eu qu'une fois à traiter une conjonctivite purulente des nouveau-nés depuis le mois de septembre.

Les paupières de l'enfant étaient dures, infiltrées, la sécrétion purulente abondante; la cornée présentait déjà plusieurs points ulcérés.

J'ai fait des massages hydrargyriques toutes les douze heures, me tenant prêt à recourir au nitrate d'argent si des complications venaient à se produire. L'œdème des paupières a cédé rapidement, la sécrétion purulente s'est modifiée en quatre jours et j'ai obtenu une guérison parfaite en deux semaines environ sans avoir recours aux cautérisations. Mais j'employais aussi des compresses glacées au cyanure de mercure à 1/2000e, maintenues en permanence jour et nuit.

Digitized by Google

Comme je n'ai qu'un cas de conjonctivite purulente traitée par les massages hydrargyriques, je ne puis me prononcer; mais je tiens à vous signaler le résultat particulièrement bon que j'ai obtenu.

Kérato-conjonctivite et kératite superficielle. — Dans les affections kérato-conjonctivales superficielles si fréquentes chez les enfants, les massages hydrargyriques faits tous les jours ou tous les deux jours font merveille. Rien n'est plus simple à faire, rien n'est meilleur comme résultat. L'emploi de la seringue pleine d'huile grise permet d'aller très vite, d'avoir toujours un médicament d'une propreté absolue et de soigner beaucoup de malades en peu de temps, ce qui est bien à considérer dans une clinique.

Ulcère infecté de la cornée, ulcère à hypopyon. — Avant le mois de septembre 1903, j'avais l'habitude de cautériser au galvano-cautère tous les ulcères cornéens, qu'ils fussent ou non compliqués d'hypopyon ou d'iritis. Je joignais à cela le traitement des voies lacrymales, si cela était utile, les compresses chaudes, les instillations d'atropine et l'occlusion.

Depuis cette époque, j'ai employé systématiquement l'huile grise, en massage, et je n'ai eu qu'à m'en louer. Je commence par cureter entièrement l'ulcère, puis je remplis son cratère d'huile grise et je fais un massage par pression avec une tige en verre mousse comme celle que je vous présente. Je fais ensuite un massage périphérique avec une nouvelle quantité de médicament pour en faire absorber le plus possible par les conjonctives.

J'ai toujours été maître de la marche ultérieure de l'ulcère et jamais depuis cette époque je ne me suis servi de cautérisation galvanique pour les ulcères cornéens.

Iritis. Irido-choroïdite. — Dans le traitement de ces graves affections j'ai toujours employé les mêmes massages joints à l'atropine et aux lotions chaudes.

J'ai vu, sous l'influence des massages, les synéchies lâcher progressivement, le corps vitré reprendre de sa transparence, l'acuité visuelle remonter, alors que par les traitements antérieurs une amélioration semblable n'avait pas pu s'obtenir.

Choroïdite disséminée. Choroïdite maculaire. Névrites optiques. — Les affections des membranes profondes de l'œil sont heureusement modifiées par les massages hydrargyriques.

Voici entre autres une observation qui m'a paru intéressante :

Le 7 septembre 1903 vient me consulter pour la première fois un monsieur F.-P. Alexandre, âgé de 34 ans, employé de bureau.

Digitized by Google

Il se plaint de ne plus pouvoir écrire sans une grande fatigue. Il est myope de 6 dioptries.

Je trouve à l'examen ophtalmoscopique une névrite optique intense avec légère choroïdite maculaire, la vision est réduite à 0,2. Dès que le malade essaye de lire, il est pris de douleurs dans la tête et d'un malaise qui l'oblige à interrompre presque immédiatement son travail. Pas d'antécédents spécifiques. Je lui fait des injections intrafessières d'huile grise, des frictions hydrargyriques sur les tempes, et le mets au repos absolu de l'organe.

Aucune amélioration ne se produisit, et le 24 octobre 1903, il va, sur mon conseil, prendre une consultation à Paris.

Le traitement est remplacé par des injections intrafessières de benzoate de mercure et des injections sous-conjonctivales de quelques gouttes d'une solution de sublimé à 1/2000e.

Ces injections, beaucoup plus douloureuses que celles d'huile grise, sont continuées avec persévérance pendant trois semaines sans produire aucune amélioration. Cet homme est désolé, car il est sur le point de perdre sa place. Après chaque injection les conjonctives sont injectées, il y a un peu d'œdème des paupières. A ce moment je substitue à ces deux injections les massages d'huile grise, faits trois fois seulement par semaine. Dès les premiers massages le malade déclare que sa vue s'améliore un peu. Les douleurs conjonctivales ont disparu ainsi que l'hyperhémie provoquée par les piqûres, qui cède rapidement sous l'influence des massages qui ne sont pas douloureux.

Ce traitement est continué depuis deux mois et demi. L'amélioration est allée en s'accentuant progressivement, au point qu'il a pu reprendre son travail de bureau, sans fatigue, depuis une quinzaine de jours. Je l'ai revu le 30 janvier 1904. L'examen du fond de l'œil montre une papillite beaucoup moins accentuée, certains exsudats de la choroïde sont en voie de régression, la vision est remontée à 0,4.

J'attribue cette amélioration importante en partie au médicament introduit dans l'organisme par les piqûres intrafessières et sous-conjonctivales, mais en grande partie aux massages hydrargyriques qui ont modifié la circulation intra-oculaire et fait absorber par l'œil une quantité de mercure supérieure, à mon avis, à celle que le traitement primitif avait pu y faire pénétrer.

J'ai plusieurs observations du même genre qu'il serait trop long de vous détailler ici, puisque dans toutes j'ai remplacé les injections intrafessières et sous-conjonctivales par des massages hydrargyriques et que dans toutes j'ai noté des améliorations importantes.

Dans plusieurs cas de *myopie progressive*, avec poussées de

Digitized by Google

chorio-rétinites péri-maculaires, j'ai constaté de même les bons effets du massage hydrargyrique.

Dans les *abcès du sac lacrymal* je m'en suis servi plusieurs fois avec succès ; j'en introduis dans le sac avec une aiguille mousse en platine iridé ou en acier nickelé qui forment très difficilement un amalgame, et je fais ensuite un massage du sac. Depuis plusieurs mois je me sers aussi de l'huile grise dans le pansement des opérés de cataracte.

L'opération terminée, après la toilette des conjonctives de la plaie kérato-conjonctivale, car je reste toujours fidèle *au point adhérent*, j'en introduis une petite quantité dans l'angle interne de l'œil et dans le cul-de-sac conjonctival inférieur.

J'ai la certitude que la petite quantité de mercure métallique qui reste sous les paupières assure l'asepsie de tout l'espace sous-palpébral, en se vaporisant très lentement, et je crois que cette précaution donne une sécurité de plus contre l'infection possible de la plaie opératoire.

En résumé, depuis six mois bientôt j'ai substitué l'huile grise en instillations et en massages à tout autre traitement pour les affections des conjonctives, de la cornée et des membranes internes de l'œil. Cette médication, simple s'il en fût, m'a donné des résultats très satisfaisants, et je pense que l'emploi du massage hydrargyrique remplace avantageusement toutes les pommades oculaires.

Je pense qu'on peut aussi substituer aux injections sous-conjonctivales les massages à l'huile grise compacte, puisqu'ils ont une action curative au moins égale et qu'on les pratique sans aucune douleur pour les intéressés. Le mercure pénétrant en nature dans l'épaisseur des conjonctives, sans produire aucune irritation, agit directement sur les lésions d'une manière plus douce et plus continue. Son action curative intense s'ajoute à l'action mécanique du massage dont personne actuellement ne conteste les excellents effets.

M. Wuillomenet. — Le précipité jaune et l'oxyde jaune, au point de vue chimique, représentent le même corps ; l'essentiel pour que la préparation soit bien faite et non irritante, c'est que le pharmacien triture le sel, le mélange bien dans un peu d'huile avant de l'incorporer à l'excipient indiqué. Quant aux solutions des alcaloïdes que nous employons le plus ordinairement, elles sont aqueuses, et lorsque nous prescrivons un excipient huileux, nous n'avons qu'à indiquer l'alcaloïde, lequel, à l'encontre de son sel, est toujours soluble dans les huiles végétales ; le pharmacien n'a donc pas besoin de recourir à l'alcool ou à l'éther pour faire la solution.

Digitized by Google

M. Valude. — Pour contenir les pommades il existe un récipient très pratique, plus commode, il semble, que les seringues : c'est le tube dit tube Hermès.

J'ajoute un mot relativement au pansement des opérés de cataracte par l'huile grise. M. Vacher dit que, par ce moyen, il a diminué la sécrétion post-opératoire. Même en opérant aseptiquement et sous un pansement occlusif correct, il ne se produit aucune sécrétion ; les yeux, au quatrième jour, sont aussi secs qu'au moment de l'opération. Je ne considère pas comme une chose utile d'introduire un corps gras dans un œil qui vient d'être opéré.

M. Kalt. — J'ai employé sur une grande échelle, il y a cinq ans, les injections de pommade jaune dans le sac lacrymal comme traitement de la dacryocystite. Pour manier plus commodément la pommade, je l'enfermais par masses de 100 grammes dans une grande seringue dont je me servais pour remplir la seringue d'Anel. En outre, j'avais trouvé cette seringue très pratique pour porter la pommade entre les paupières de mes opérés que je pansais tous à la pommade jaune.

Pour ce qui est des huiles végétales, elles sont évidemment supérieures aux vaselines; mais elles ont un gros inconvénient en pratique. Elles sont très irritantes, et il est nécessaire de les débarrasser des matières irritantes par des lavages à l'alcool. Il y a là une manipulation qu'il ne faut pas demander à la généralité des pharmaciens.

M. Darier. — Messieurs, vouloir remplacer les injections sous-conjonctivales par le massage mercuriel est faire un grand pas en arrière. En effet, c'est en 1888 que j'ai, à la suite de M. Abadie, publié mes premiers travaux sur la thérapeutique locale. Je pratiquai alors *larga manu* le massage à la lanoline hydrargyrique avec des succès semblables à ceux relatés par mon ami Vacher. C'est encouragé par les résultats obtenus par l'action locale du mercure, que je tentai d'injecter sous la conjonctive une goutte d'hydrargyre vif, puis des solutions de sublimé. Vous savez l'importance qu'a acquise ce mode d'application des médicaments les plus variés dans les espaces sous-conjonctivaux.

Et c'est aujourd'hui que les intéressants travaux de Pflüger et Mellinger et surtout de Wessely nous ont fait entrevoir leur mode d'action que M. Vacher voudrait remplacer cette thérapeutique énergique et active par une vieille routine, excellente, j'en conviens, mais peu mensurable dans ses effets.

Certes, vous savez si je suis partisan du massage, mais c'est peut-être justement pour cela que je le pratique souvent, sans aucune pommade, avec des effets parfois aussi remarquables que ceux

Digitized by Google

enregistrés dans le travail de M. Vacher, et cela justement dans des cas où l'œil a été fatigué par un trop grand nombre ou de trop fortes injections sous-conjonctivales.

L'huile grise que préconise M. Vacher a la plus grande analogie avec la lanoline hydrargyrique que j'emploie et qui contient aussi un peu d'axonge et de vaseline liquide. Je suis heureux de le voir ainsi confirmer des recherches déjà vieilles, mais bien intéressantes. La seringue, je l'admire, mais j'obtiens le même effet avec les ampoules molles de Chaumel, desquelles on fait sortir un petit boudin de lanoline hydrargyrique bien pure et bien aseptique.

M. Jocqs. — Les collyres huileux sont quelquefois mal tolérés, non seulement à cause de la mauvaise qualité de l'excipient, mais parce que certains pharmaciens ont le tort de faire dissoudre d'abord les alcaloïdes dans l'alcool ou l'éther qui, n'étant pas ensuite éliminés en totalité, sont une cause d'irritation pour la conjonctive.

M. Vacher. — En me servant de seringues pour contenir l'huile grise compacte, je n'ai pas la prétention d'innover. Mais une seringue à injections se trouve partout, tandis que les tubes Hermès, dont j'ignorais du reste l'existence, sont une spécialité, par conséquent ne peuvent être aussi facilement fournis par tout pharmacien.

La question importante est de savoir si les massages à l'huile grise peuvent remplacer la plupart des pommades oculaires et agissent non seulement par l'absorption du mercure à l'état métallique, mais par leur action mécanique modificatrice de la circulation intra-oculaire. Nous sommes tous d'accord au sujet de l'action irritante de certaines huiles et de certaines pommades lorsqu'elles sont anciennes ou mal préparées. L'oxydation à l'air libre de très bonnes préparations doit faire rechercher les moyens de soustraire le médicament à l'action de l'air et aux poussières; l'emploi d'une seringue ou d'un tube constitue certainement un moyen efficace et facile. Lorsqu'on dépose au fond d'un ulcère de la cornée un peu d'huile grise et que le lendemain on regarde à la loupe le fond de cet ulcère, il n'est pas rare d'y constater la présence de petits globules de mercure. Le mal a donc été tout le temps soumis à l'action des vapeurs mercurielles. C'est probablement à cela qu'il faut attribuer les résultats rapides que j'ai obtenus. Comme je vais continuer le même mode de traitement des affections oculaires que je vous ai citées, je vous demanderai l'an prochain de vous rendre compte de nouveau des résultats que j'aurai enregistrés.

Digitized by Google

M. Parinaud. **Opération du ptosis.** — L'enfant que je présente a été opérée du ptosis par le procédé que j'ai décrit dans la séance du 6 juillet 1897 de la Société d'ophtalmologie. Je n'ai fait aucune nouvelle communication depuis cette époque, n'ayant pas l'habitude de répéter les publications sur un même sujet lorsque je n'ai rien de nouveau à dire. Si je présente cette malade, c'est que j'ai fait sur elle une expérience intéressante au point de vue du réglage de l'effet opératoire et que je désire vous signaler quelques modifications dans ma manière d'opérer.

En décrivant mon procédé en 1897, j'ai présenté une malade et

Fig. 1. — Œil droit non opéré. — Œil gauche opéré.

fait remarquer qu'elle ne portait aucune trace ni de sa difformité, ni de l'opération. Vous pouvez constater que chez cette enfant opérée il y a trois mois il en est ainsi. On ne soupçonnerait pas qu'elle a eu sur l'œil gauche opéré un ptosis congénital plus prononcé que celui qu'elle porte encore sur l'œil droit non opéré. En effet, au repos la paupière découvre les deux tiers de la cornée environ comme dans l'état normal, et dans l'élévation des yeux le relèvement du bord palpébral est porté au maximum, de telle sorte que le champ de regard est limité, non par la paupière, mais par la saillie du sourcil, alors que, dans la même position du regard, la paupière de l'œil droit non opéré recouvre à peu près complètement la cornée. Enfin j'appelle l'attention sur cette

Digitized by Google

autre particularité : c'est que, dans l'occlusion des yeux, le globe de l'œil est complètement recouvert par la paupière, et le père de l'enfant, ici présent, pourra vous dire que dans le sommeil il en est ainsi. On ne saurait donc désirer un meilleur résultat, tant au point de vue du relèvement de la paupière que du rétablissement de son mouvement.

Je rappelle que le procédé consiste essentiellement à passer sous le muscle droit supérieur un fil assez fort, dont chaque extrémité munie d'une aiguille vient sortir sur la peau de la paupière supérieure, de manière à former une anse qui mette en contact le bord supérieur du cartilage avec le muscle et à établir par l'intermédiaire du tissu conjonctif des adhérences entre le cartilage et le muscle.

On procède de la manière suivante :

La paupière supérieure étant retournée, on saisit avec une pince à fixer le bord adhérent du cartilage à son milieu. Avec une seconde pince à fixation plus fine on fixe le globe de l'œil par la conjonctive au-dessus de la cornée. On confie les deux pinces à un aide qui découvre le champ opératoire. Le chirurgien, avec une petite pince à griffes sans verrou, saisit la conjonctive près du bord du cartilage et, avec les ciseaux, incise horizontalement la membrane, en longeant le bord du cartilage, dans l'étendue de 12 à 15 millimètres. On libère la conjonctive de ses adhérences, de manière à découvrir le globe oculaire et le muscle, en respectant le cul-de-sac conjonctival.

Le muscle étant découvert et soulevé avec la pince, on passe au-dessous de lui l'une des aiguilles en comprimant une partie du tissu capsulaire environnant. Si l'on n'est pas sûr de saisir le muscle perdu dans le tissu capsulaire, il sera prudent de le charger au préalable sur un crochet à strabisme. Avant de procéder au troisième temps de l'opération, on s'assurera d'ailleurs que le fil est bien passé sous le muscle à ce caractère, qu'en tirant sur les extrémités du fil on provoque l'abaissement du globe oculaire.

Dans un troisième temps, le chirurgien reprend la pince fixée au bord du cartilage et, d'un coup de ciseaux, enlève une petite bande de cartilage de 5 à 6 millimètres de long. La pince étant ainsi libérée, on l'utilise pour fixer à nouveau la paupière que doivent traverser les fils, l'une des branches portant sur le cartilage, l'autre sur la peau. Chacune des aiguilles, fixées aux deux extrémités du fil un peu fort, traverse le lambeau conjonctival très près de sa section, puis le cartilage, près du bord avivé, et ressort par la peau à 4 millimètres environ du bord libre. On ne devra pas comprendre dans l'anse du fil une trop grande quantité

Digitized by Google

de conjonctive qui pourrait s'interposer entre le cartilage et le muscle. Il n'est d'ailleurs pas indispensable de comprendre la conjonctive dans l'anse, et l'on peut se borner à la fixer avec un seul fil. Il se forme parfois un bourrelet de conjonctive qui déborde la paupière, mais disparaît facilement après l'ablation des fils. Il faut laisser entre les deux points de pénétration de chaque aiguille un intervalle de 6 millimètres environ. Les extrémités des fils sont noués sur un morceau de lin plié en quatre doubles ou sur un tampon de coton hydrophile. Les fils sont noués en lacet de manière à pouvoir être serrés ou desserrés à volonté. Les anses et les extrémités des fils sont fixés à la peau du front avec du sparadrap ou du collodion. On applique un léger pansement ou un bandeau flottant.

Les fils sont desserrés le quatrième jour et laissés libres pour juger de l'effet obtenu. On peut les resserrer le lendemain si l'effet est insuffisant. Je les enlève complètement le sixième ou le septième jour.

L'opération en elle-même est simple et peut, chez l'adulte, être pratiquée sans chloroformer. L'unique difficulté réside dans la recherche du muscle à travers le tissu conjonctif abondant de la capsule, en respectant le cul-de-sac conjonctival. On facilite ce temps de l'opération en ayant recours à l'hydrotomie, c'est-à-dire en injectant sous la conjonctive quelques gouttes d'eau stérilisée, ou d'une solution de cocaïne à 1 p. 100 si l'on opère sans chloroforme. L'aiguille et la seringue de Pravaz pénètre sous la conjonctive, près du bord du cartilage. Après avoir sectionné avec les ciseaux une partie des adhérences, lorsqu'on arrive sur le globe oculaire, pour limiter l'écoulement du sang, on peut lacérer le tissu conjonctif à l'aide de deux petites sondes cannelées, ou mieux à l'aide des pointes des sondes coniques dont on se sert pour les voies lacrymales.

Primitivement, je faisais sortir les fils au niveau du bord libre de la paupière, en faisant glisser l'aiguille entre le cartilage et la peau, pensant que les fils agissaient comme dans les procédés cutanés, par les brides cicatricielles. Il n'en est rien, les adhérences entre ce cartilage et le muscle s'établissent avec la plus grande facilité. On favorise la formation des adhérences par l'avivement du cartilage, mais cet avivement n'est pas indispensable. Il faut seulement veiller à ce qu'il n'y ait pas de lambeau conjonctival qui, en se repliant sur le bord du cartilage, pourrait empêcher ou retarder la formation des adhérences.

L'anse du fil étant passé sous le muscle plus ou moins loin de son insertion, suivant que l'on a tenu le globe oculaire plus ou moins abaissé, si l'on sert assez fortement les fils, on a un effet

Digitized by Google

immédiat considérable, la paupière découvre presque toute la cornée et le globe oculaire se trouve en même temps attiré en bas, de sorte que la crainte de l'opérateur sera, non pas de ne pas avoir assez d'effet, mais d'en avoir trop, surtout dans le ptosis congénital où la chute de la paupière n'est pas complète. C'est cette crainte qui m'a fait quelquefois relâcher les fils dès le deuxième jour. J'ai remarqué que les adhérences existent déjà suffisamment pour rétablir le mouvement, mais le relèvement de la paupière peut rester insuffisant. Sans doute, il y a une certaine mesure à garder, mais il ne faut pas se préoccuper d'un effet immédiat deux fois plus considérable que l'effet définitif à obtenir, car, ainsi que je vais le dire, le malade fera lui-même la correction. Au surplus, si après l'ablation des fils le relèvement reste trop considérable, on peut relâcher les adhérences à l'aide de la pince à chalazion de Desmarres dont la branche pleine est enfoncée dans le cul-de-sac, tandis qu'avec une pince ordinaire on abaisse le bord de la paupière que l'on tient fixé pendant quelques minutes entre les deux branches de la pince à chalazion. Mais cette manœuvre sera rarement nécessaire, parce que l'excès de correction tend à disparaître spontanément, et c'est ici que l'expérience que j'ai faite sur cette petite malade est instructive.

Après l'ablation des fils, non seulement la paupière était trop relevée, mais le globe oculaire était assez fortement dévié en bas, et un bourrelet de conjonctive débordait la paupière. L'effet était environ trois fois plus considérable qu'il ne l'eût fallu. En outre, lorsque l'on recommandait à la malade de fermer les yeux, la paupière, après s'être abaissée, subissait un mouvement d'élévation par la tendance qu'a le globe oculaire à se porter en haut dans l'occlusion volontaire des paupières. Ayant maintenant une certaine expérience de l'opération, au lieu de corriger l'excès d'effet par le moyen que j'ai indiqué, j'ai abandonné les choses à elles-mêmes et tout s'est parfaitement arrangé.

Le malade fait lui-même sa correction par un mécanisme très simple. Il suffit, dans les jours qui suivent l'ablation du fil, de lui recommander de regarder fortement en haut, à plusieurs reprises dans la journée. Dans ces conditions, la paupière ne peut pas suivre le globe de l'œil dans la totalité de l'excursion, et les adhérences entre la paupière et le muscle droit supérieur du globe se relâchent spontanément. Grâce à la lascité des adhérences du tissu conjonctif dans les premiers jours, il se fait une adaptation fonctionnelle entre le globe de l'œil et la paupière, et un résultat immédiat, en apparence mauvais, s'est transformé spontanément en un résultat très satisfaisant.

Lorsque j'ai décrit mon procédé le 6 juillet 1897, M. Motais, trois

Digitized by Google

mois auparavant, avait fait connaître le sien qui est basé sur le même principe : l'utilisation du droit supérieur, par la suture d'une languette du tendon au cartilage. J'ai rappelé alors que l'idée de l'opération de M. Motais m'avait été suggérée par le Dr Deroques, alors interne de M. Richelot, qui suivait ma clinique et assistait à mes premières tentatives. C'était, je crois, en 1895. M. Deroques appuyait cette idée sur la suture partielle des tendons des muscles péroniers, pratiquée en chirurgie dans le cas de paralysie de l'un des muscles. Me rappelant la difficulté d'obtenir les sutures tendineuses, je jugeais la suture directe d'une partie du tendon au cartilage irréalisable. J'ai dit dans ma communication : « Je me suis trompé, puisque M. Motais l'a réalisée », mais j'ai ajouté : « Cependant les objections que je me suis faites à moi-même n'en persistent pas moins ». Ces objections persistent toujours ; je suis de plus en plus convaincu de l'inefficacité d'une pareille suture, car, en supposant qu'il s'établisse une certaine coalescence entre la languette tendineuse et le cartilage, elle devra être détruite par la nécessité de retourner la paupière pour enlever le fil. Si l'on obtient des résultats dans l'opération de Motais, je crois que c'est, comme dans mon procédé, par l'établissement d'adhérences en masse entre le cartilage et le muscle ou son tendon, par l'intermédiaire du tissu conjonctif, adhérences qui, je le répète, s'établissent avec *la plus grande facilité*. Mais on conçoit que l'opération n'étant pas réglée pour ce résultat, le but soit irrégulièrement atteint. J'ajouterai que si la suture directe du tendon au cartilage était possible, on ne devrait pas la rechercher, car, d'après ce que je viens de dire, la lascité des adhérences qui s'établissent par l'intermédiaire du tissu conjonctif est une condition essentielle pour l'adaptation fonctionnelle qui se fait entre les mouvements de l'œil et de la paupière et l'obtention d'un résultat parfait.

M. Chevallereau. — La petite malade présentée par M. Parinaud offre un résultat excellent, et lorsqu'elle porte le regard en haut la paupière supérieure se relève d'une façon parfaite ; mais il est incontestable que, dans la position habituelle, lorsqu'elle regarde devant elle, il existe encore un ptosis notable ; la cornée n'est découverte que d'une manière incomplète. C'est d'ailleurs le principal reproche que l'on peut faire aux procédés de Motais et de Parinaud : tous deux sont basés sur la suppléance du releveur de la paupière par le droit supérieur ; lorsque le droit supérieur se contracte, la paupière se relève, mais lorsque le droit supérieur ne se contracte pas, dans le regard en avant, c'est-à-dire dans la position habituelle, le ptosis persiste forcément en partie.

J'aurais voulu vous présenter ce soir un jeune homme que j'ai

Digitized by Google

opéré récemment, mais il habite la Haute-Saône et je n'ai pu le retenir à Paris jusqu'aujourd'hui. C'est un jeune homme de 16 ans, Pierre L..., entré aux Quinze-Vingts le 21 octobre dernier, pour un coup de couteau reçu un mois auparavant. Il avait une cicatrice irrégulière parallèle au sourcil droit, longue de 13 ou 14 millimètres, située un peu au-dessus du sillon orbito-palpébral, dans sa partie interne. Depuis ce traumatisme, il y avait une chute complète de la paupière supérieure; la pupille était dilatée et immobile, tout en ayant conservé la réaction consensuelle et il y avait une cécité absolue sans aucune lésion ophtalmoscopique.

Le droit supérieur était resté intact; c'était donc un cas très favorable à l'opération de Motais. Je fis cette opération le samedi 31 octobre. Le résultat, d'abord exagéré, diminua ensuite, si bien que je laissai les fils jusqu'au samedi 7 novembre. Le résultat, en fin de compte, était satisfaisant : dans le regard en avant, le bord libre de la paupière supérieure remontait un peu au-dessus du milieu de l'orifice pupillaire, et dans le regard en haut la paupière était très mobile.

Pour compléter ce résultat, je fis le 12 décembre la double suture sous-cutanée fronto-palpébrale, simple modification des procédés de Dransart et de Pagenstecher que je pratique depuis dix-huit ans et que j'ai décrits dans le *Bulletin de la Clinique des Quinze-Vingts* de 1893. Je laissai comme à l'habitude les fils en place pendant une quinzaine de jours, de manière à provoquer une solide cicatrice sous-cutanée destinée à transmettre jusqu'au bord libre de la paupière supérieure les contractions du muscle frontal. Depuis, le résultat est excellent et, dans le regard horizontal, ce jeune homme peut facilement, en contractant son muscle frontal, remonter sa paupière au-dessus du bord supérieur de la cornée.

Je crois donc que, dans beaucoup de cas, on se trouvera bien de compléter les résultats donnés par les opérations de Motais et de Parinaud par l'adjonction d'un autre procédé.

M. Motais. — Comme vient de le constater avec raison M. Chevallereau, le relèvement statique de la paupière opérée par M. Parinaud est insuffisant; il atteint à peine 2 millimètres, et le ptosis persiste trop apparent, bien que le cas fût très favorable. Le mouvement est imprimé, ce qui prouve l'adhérence du muscle droit supérieur à la paupière, mais le relèvement statique est trop faible.

Dans les cas où mon opération ne donne pas un relèvement plus étendu, je ne me déclare pas satisfait et je le complète par une opération supplémentaire à laquelle mon procédé présente l'avantage de se prêter sans supprimer le mouvement obtenu précédemment.

Digitized by Google

M. Parinaud fait remarquer que le lagophtalmos et le strabisme primitifs se corrigent par la suite. Ces observations ont été publiées depuis longtemps par de Vincentiis et par moi-même. Il n'y a plus lieu de s'en préoccuper, nous le savons, pas plus que de l'ulcère cornéen que nous ne revoyons plus.

M. Parinaud me fait une objection théorique qu'il m'a déjà présentée ailleurs et qui ne laisse pas que de me surprendre de sa part. Assurément la lame *fibreuse* du tendon ne se soude pas *directement* au tissu *fibreux* du tarse. Ma languette plonge dans l'épaisseur du tissu celluleux de la paupière, divisé par les ciseaux, par l'intermédiaire duquel elle contracte des adhérences très rapides, comme l'a constaté Diamont, et, plus tard, très solides. De même, dans la strabotomie, le tendon sectionné contracte des adhérences rapides et solides avec cette autre surface fibreuse — la sclérotique — par l'intermédiaire de la gangue du tissu épiscléral. Théoriquement, rien n'est plus physiologique; pratiquement, il n'est plus permis d'en douter.

Je pense qu'il serait téméraire d'essayer d'établir actuellement une comparaison définitive entre deux procédés, dont l'un n'a produit, si je ne me trompe, que deux cas — le dernier insuffisant — entre les mains de son auteur, et dont l'autre a donné lieu à près de cinquante opérations pratiquées par seize ophtalmologistes qui ne l'ont pas trouvé plus difficile qu'un avancement musculaire et qui ont publié nombre de résultats excellents. Il me paraît nécessaire d'attendre des faits plus nombreux et plus probants.

Dans tous les cas, il ne peut s'agir ici que de deux procédés en présence. M. Parinaud convient lui-même désormais que la méthode opératoire du ptosis par la suppléance du muscle droit supérieur m'appartient bien et qu'elle mérite le nom d'opération de Motais qu'on a bien voulu lui donner, quel que soit d'ailleurs son procédé d'application actuel ou futur.

M. Péchin. — M. Motais parle d'opérations supplémentaires lorsqu'il n'est pas satisfait du résultat obtenu par son procédé. Encore faut-il, pour que le résultat final puisse être attribué à son procédé, que la plus grosse part du relèvement soit statique, soit dynamique, ait été obtenue tout d'abord, une opération supplémentaire ne venant qu'à titre secondaire pour parfaire l'effet désiré. En ce qui concerne la petite malade dont il vient de parler et que, sur ma demande, M. Motais eut l'obligeance d'opérer (ptosis congénital), le relèvement statique a été insuffisant et le relèvement dynamique plutôt faible. Ici M. Motais se proposerait de faire comme opération supplémentaire l'opération de Gillet de Grandmont.

Je ne comprends pas qu'une excision d'un lambeau comprenant

Digitized by Google

une portion du tarse et du muscle orbito-palpébral, telle que la pratiquait Gillet de Grandmont, puisse se concilier avec le procédé de M. Motais. Pour épargner la languette du droit supérieur, il faudra faire une excision purement tarsale. Et alors laquelle des deux opérations revendiquera le succès, l'opération de Motais ou la résection tarsale?

M. Morax. — J'ai pratiqué le procédé de Motais et celui de Parinaud et, sans avoir rencontré de difficultés dans l'application de l'un ou de l'autre, il me semble néanmoins que le procédé de Parinaud est d'une exécution plus simple et plus rapide. J'avais opéré, il y a près d'un an, un jeune enfant atteint de ptosis congénital par le procédé de Motais, et pour la première fois je n'avais obtenu qu'un résultat partiel et insuffisant. Je viens d'opérer à nouveau cet enfant par le procédé Parinaud et j'ai pu comparer chez le même sujet les deux procédés. Au point de vue de la facilité, nul doute que ce soit le procédé de Parinaud qui l'emporte.

M. Valude. — J'ai fait dernièrement l'opération de M. Parinaud chez une petite fille de 2 ans et demi avec un résultat parfait, tant au point de vue statique qu'au point de vue dynamique, et je crois l'opération plus simple même que M. Parinaud ne le dit, car je n'ai pas eu la moindre difficulté à trouver le muscle. Pour attirer le globe en bas et relever la paupière, il est préférable d'employer des tenaculums au lieu de pinces. Je ne prends pas les bords de la conjonctive dans le fil de suture, ce temps de l'opération est inutile.

M. Kalt. — L'exposition de la cornée à l'air après une opération de ptosis qui fixe temporairement la paupière supérieure en haut, est en effet grosse de dangers pour cette cornée. J'ai eu plusieurs fois des craintes sérieuses d'ulcération après des opérations fondées plus particulièrement sur le raccourcissement de la peau et du tarse.

Pour tenir la cornée à couvert pendant le temps nécessaire à la prise des sutures. j'ai eu l'idée d'attirer en haut la paupière *inférieure* en passant à travers la peau de cette paupière, avec une aiguille de Reverdin, deux crins de Florence. Chacun des crins charge une longueur de peau de 5 à 6 millimètres. L'un des chefs de chaque crin est passé ensuite, transversalement, dans la peau au-dessus du sourcil. On noue les chefs de chaque crin. La paupière inférieure est fortement attirée en haut et maintenue pendant le temps nécessaire. Ces sutures tiennent, sans couper la peau, pendant six à huit jours.

M. Terrien. — J'ai eu l'occasion d'opérer une jeune malade de 9 ans par le procédé de M. Parinaud, tel qu'il l'a décrit en 1897. Comme il le dit, j'ai pu constater la facilité de relèvement immédiat avant que l'on serre les fils; mais, la paupière supérieure

Digitized by Google

étant ainsi relevée, la cornée se trouvait découverte et je dus enlever les fils le deuxième jour, craignant un ulcère traumatique de la cornée par logophtalmos. Le résultat définitif de ce chef fut moins bon qu'il ne l'aurait été.

M. Parinaud. — Je viens de dire que je ne croyais guère à l'efficacité de la suture d'une languette du tendon du droit supérieur au cartilage pour la cure du ptosis, et que si l'on obtenait des résultats avec l'opération de Motais, c'était probablement grâce aux adhérences en masse du cartilage au muscle, par l'intermédiaire du tissu conjonctif, adhérences qui s'établissent, je le répète, très facilement. M. Motais me confirme dans cette opinion. Il nous dit que l'on a obtenu des résultats avec son opération en enlevant le fil après quarante-huit heures et même après vingt-quatre heures, comme dans le cas de M. Dianoux. Or quel est le chirurgien qui osera soutenir que, dans un pareil espace de temps, on puisse souder la languette du tendon au cartilage, c'est-à-dire du tissu fibreux au tissu cartilagineux, alors que dans les sutures des tendons des muscles péroniers, il faut immobiliser le membre dans un appareil pendant des semaines et des mois, et encore n'est-il pas certain que la consolidation, ordinairement défectueuse, se fasse par soudure directe du tissu fibreux au tissu fibreux.

M. Chevallereau reproche à l'opération de Motais et à la mienne de laisser un certain degré de chute de la paupière au repos, tout en rétablissant le mouvement. M. Motais lui-même nous parle d'opérations secondaires pour remédier au relèvement incomplet de la paupière à l'état statique. Si l'on examine les rapports du bord supérieur du cartilage avec l'extrémité du tendon du droit supérieur au repos, on verra que l'on ne peut pas obtenir un relèvement bien considérable par la suture d'une languette du tendon au cartilage. Dans mon procédé, au contraire, on établit des adhérences avec le cartilage et le muscle plus ou moins loin de son insertion, et l'on obtient un relèvement de la paupière considérable. J'ai eu, en effet, des résultats insuffisants à l'état statique, comme je l'ai dit, mais c'est parce que la crainte d'avoir un effet trop considérable m'a fait relâcher le fil trop tôt. Chez le malade que je présente, le fil a été desserré le quatrième jour et la paupière découvre les deux tiers de la cornée; la majorité des humains n'ont pas un relèvement plus considérable de la paupière au repos. Mais il est facile d'avoir un relèvement statique plus prononcé; l'effet immédiat étant, je le répète, exagéré, on n'a qu'à maintenir les fils serrés pendant six à huit jours; mais je crains que l'on ne s'expose à un relèvement trop grand et disgracieux et que la solidité des adhérences ne permette plus l'adaptation

Digitized by Google

fonctionnelle entre la paupière et le globe de l'œil. On peut d'ailleurs, sans laisser les fils trop longtemps, augmenter l'effet statique soit par une résection plus grande du cartilage, soit, comme je le faisais primitivement, en faisant sortir ces fils au niveau des cils, l'aiguille, après avoir traversé le bord réséqué du cartilage, glissant entre le cartilage et la peau.

L'objection de M. Kalt d'avoir un fil dans une plaie en contact avec la cornée s'adresse à l'opération de M. Motais où l'on a, en effet, observé des complications cornéennes, mais non à la mienne qui est en quelque sorte un procédé sous-conjonctival.

M. Chevallereau. **Volumineux corps étranger (silex) de la chambre antérieure** (*Présentation de malade et de pièce*). — M. Pierre B... âgé de 37 ans, journalier, est venu nous consulter aux Quinze-Vingts le 18 janvier dernier, portant depuis trois mois, dans la chambre antérieure de l'œil gauche, le volumineux corps étranger que vous venez de voir. Il y a trois mois, en effet, cet homme était occupé, pour le compte d'un entrepreneur, à casser des cailloux destinés au rechargement d'une route, lorsqu'il éprouva brusquement une douleur assez vive dans l'œil gauche et il s'aperçut que la vue de cet œil était devenue trouble. Il fit des lavages avec de l'eau tiède et dès le lendemain il reprit son travail, soigneusement muni, cette fois, du masque dont il était, comme à l'habitude, dépourvu la veille. Il éprouva pendant deux mois quelques douleurs peu vives et il avait à peu près oublié cet accident lorsqu'il alla consulter un médecin pour un point de côté. C'est le médecin qui, voyant l'aspect bizarre de son œil gauche, l'engagea à venir aux Quinze-Vingts. La pièce ci-jointe, due à l'habileté de M. Robert Coulomb, oculariste, et le dessin du Dr Potain rendent très bien compte de l'état du malade lorsqu'il est venu nous voir.

L'œil gauche est en divergence d'environ 15°. Il y a un peu de rougeur de la conjonctive près du limbe, à la partie inféro-externe. La tension intra-oculaire est normale et il n'y a aucune douleur à la pression. La cornée est trouble, sans dépoli à la surface dans son tiers inféro-externe. La chambre antérieure contient un volumineux corps étranger dans lequel il est facile de reconnaître, à la loupe, tous les caractères d'un fragment de silex. Ce fragment a la forme d'un fer de lance triangulaire, dont la pointe répond à la partie inféro-externe du limbe, en arrière de la partie la plus cicatricielle de la cornée et est accolé à la face postérieure de cette membrane. Des deux autres sommets de ce triangle, l'un correspond à la partie interne du bord papillaire, un peu au-dessus du méridien transversal, l'autre s'enfonce dans l'iris à sa partie

Digitized by Google

supéro-externe, et cette extrémité est en partie recouverte d'exsudats iriens. Le bord interne et le bord externe sont assez régulièrement incurvés et entre les deux sommets supérieurs se trouve une échancrure profonde qui achève de donner à ce morceau de silex l'aspect caractéristique d'un fer de lance; seulement ce fer de lance n'est pas aplati d'avant en arrière; son épaisseur, au contraire, est relativement considérable et remplit tout l'espace compris entre l'iris et la face postérieure de la cornée. L'iris est détruit dans sa partie inféro-externe, mais l'iris a conservé sa forme dans ses deux tiers supéro-internes et la pupille réagit à la lumière. Nous ne pouvons pratiquer l'examen ophtalmoscopique, cependant cet œil compte les doigts à 30 centimètres.

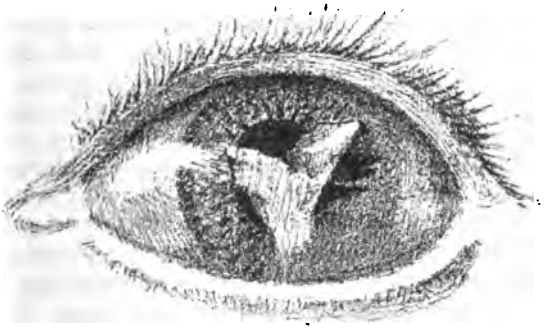

Fig. 2.

Le samedi 23 janvier, nous procédons à l'extraction du corps étranger. Nous faisons une assez large kératotomie dans le limbe à la partie inféro-externe avec le couteau triangulaire que nous passons entre l'iris et le corps étranger; puis, nous faisons suivre la même voie à l'anse fenêtrée avec laquelle nous contournons le sommet supéro-interne pour faire revenir la concavité de l'anse dans l'échancrure de la base; nous pouvons ainsi facilement attirer le corps étranger, le détacher de ses adhérences et le guider au dehors sans produire d'autre désordre que l'issue d'une gouttelette de vitré.

Actuellement, dix jours après l'opération, l'œil n'est pas plus rouge qu'avant l'intervention chirurgicale. Le champ pupillaire est rempli par la capsule du cristallin opaque après résorption complète des masses cataractées; aussi le fond de l'œil est-il très peu éclairable. Il est néanmoins probable que les membranes profondes sont normales, car la perception lumineuse est excellente et le malade compte les doigts à 1 mètre avec un verre de 11 dioptries. Il est donc probable qu'après l'extraction de cette

Digitized by Google

capsule à laquelle nous allons procéder samedi prochain, le résultat optique sera très satisfaisant.

Ce cas nous a paru très intéressant par l'énorme volume du morceau de silex qui a pénétré dans l'œil, par le peu de dégâts commis par l'introduction de ce corps étranger, par la tolérance de l'œil qui a conservé pendant trois mois ce morceau de silex presque sans aucune réaction, enfin par la rapide guérison du malade après l'extraction de ce corps étranger.

M. Jocqs. — Un exemple récent m'a montré la difficulté qu'il peut y avoir à extraire certains petits corps étrangers non enkystés de la chambre antérieure. J'ai eu affaire à un morceau de pierre des dimensions de 2 millimètres de long sur 1 millimètre de large logé dans l'angle inférieur de la chambre antérieure après avoir perforé la cornée. Après une paracentèse périphérique à la pique au niveau du corps étranger, celui-ci s'était déjà mobilisé par le mouvement de l'humeur aqueuse. Avec une pince à iridectomie, j'ai fini par le saisir avec difficulté parce qu'il fuyait devant l'instrument, mais je n'en ai ramené qu'un morceau brisé. Les tiraillements sur l'iris m'obligèrent à une iridectomie. Le reste du corps étranger restait dans la chambre antérieure. Après cicatrisation, je le vis sur le bord de la brèche irienne. Dans une seconde tentative, je réussis à saisir la pierre avec une pince à caillot sans griffes. C'est avec cet instrument que j'aurais dû faire la première tentative : mais ce que je crois important surtout, dans ce genre d'opération, quand le corps étranger est logé dans l'angle, c'est de faire la paracentèse non pas au niveau du limbe, mais en pleine cornée, au-dessus du corps étranger, pour pouvoir le saisir de haut en bas et l'empêcher de fuir devant l'instrument.

M. Valude. — Pour la préhension des corps étrangers mobiles de la chambre antérieure, les pinces sont, en effet, d'un usage défectueux. Il faut employer la pince à caillot, comme l'a fait M. Jocqs, ou si le corps étranger est gros, la pince à cuillers de M. A. Terson.

M. Parinaud. — J'ai extrait deux fois deux petits fragments de pierre dans la chambre antérieure et, assez souvent, des fragments métalliques implantés sur l'iris ou le cristallin en procédant de la manière suivante : le malade étant étendu bien horizontalement, j'incise largement la cornée avec le couteau de Græfe, le dos de la lame étant tournée vers l'iris, comme dans l'opération de Sœmisch. Si l'incision est faite immédiatement au-dessus du corps étranger, celui-ci se présente dans la plaie cornéenne et on l'enlève avec une pince sans griffes, en s'aidant au besoin d'une loupe, s'il est très petit.

Digitized by Google

M. Chevallereau. — Nous avons assez souvent, aux Quinze-Vingts, l'occasion d'enlever des corps étrangers de l'iris ou de la chambre antérieure. J'ai depuis longtemps renoncé à me servir de pinces en pareil cas ; en effet, les petites pinces que nous avons à notre disposition ne mordent pas sur ces corps étrangers très durs et ne servent guère qu'à les chasser plus loin, comme cela s'est produit dans le cas de M. Jocqs. Je me sers de préférence, en pareil cas, soit de l'anse fenêtrée, soit de la curette à chalazion, soit encore de couteau de Weber dont l'extrémité boutonnée et légèrement incurvée peut rendre alors des services.

Chez le malade que je viens de présenter, l'anse fenêtrée a permis de contourner facilement le corps étranger et de l'attirer en dehors sans provoquer aucun dégât, ce qu'aucune pince n'aurait permis d'obtenir.

M. Morax. **Epithélioma sclérosant de la paupière inférieure droite. Résection de la totalité de la paupière et autoplastie par glissement** (*Présentation de malade*). — Il m'a paru intéressant de vous présenter le malade qui, à première vue, paraît avoir subi l'opération classique de blépharoplastie suivant le procédé de Blasius.

En réalité, l'intervention a été un peu moins simple : il s'agissait d'un épithélioma (dont vous pouvez examiner les préparations) qui s'étendait à la face cutanée et muqueuse de la paupière inférieure, ce qui m'obligea à enlever cette paupière dans sa totalité et à la remplacer par le lambeau cutané pédiculé emprunté à la région temporo-frontale.

L'adhérence des bords palpébraux obtenue à la suite de la blépharoplastie a été maintenue depuis le mois d'avril 1903 jusqu'à ces derniers jours et vous pouvez voir que le résultat est très satisfaisant.

Voici les détails de cette observation :

Observation. — Porl... Pag..., 37 ans, employé à la gare du Nord, se présente à la consultation d'ophtalmologie de Lariboisière le 9 mars 1903, pour un ectropion de la paupière inférieure droite due à une lésion ulcérative et sclérosante dont les débuts remontent à plus de dix ans.

Antécédents héréditaires. — Il n'y a rien de particulièrement intéressant à signaler. Il ne semble pas y avoir eu d'antécédents cancéreux. Le père du malade a 65 ans et la mère 68 : ils ne présentent aucune affection locale ou générale. Le malade est l'aîné de cinq enfants très bien portants.

Digitized by Google

Antécédents personnels. — Porl... a toujours eu une bonne santé et n'a fait aucune maladie.

Vers l'âge de 27 ans, il a constaté l'apparition d'une petite tumeur située un peu au-dessus du milieu de la paupière inférieure de l'œil droit et dont il ne s'occupa pas tout d'abord. Comme cette lésion paraissait s'étendre, il se rendit à l'hôpital Saint-Louis où l'on appliqua un traitement local par des pointes de feu. Celles-ci furent répétées à des périodes plus ou moins rapprochées pendant cinq ou six ans. Depuis trois mois, la paupière inférieure a commencé à s'éverser par suite des cicatrices résultant des pointes de feu. C'est ce qui l'a engagé à venir nous consulter.

Etat actuel. — P... présente les apparences d'une parfaite santé; le teint est coloré, l'adipose modérée. La paupière inférieure de l'œil droit présente une surface irrégulière et légèrement bosselée, et son bord libre est légèrement éversé dans sa moitié temporale.

A un examen plus attentif, on voit, au milieu des nombreuses cicatrices blanches et lisses qui ont remplacé la surface normale de la peau, quatre petites saillies d'aspect verruqueux, de coloration rosée et de l'étendue d'une lentille. Ces nodosités sont dures à la pression. Au niveau du bord libre, on voit une nodosité analogue à celles que nous venons de décrire, et quelques croûtes légères. Après ablation de ces croûtes, on trouve une petite érosion très superficielle et faiblement saignante. Il n'y a jamais eu de phénomènes douloureux spontanés ou à la pression. Il n'y a pas de ganglions sensibles à la palpation.

On porte le diagnostic d'épithéliome sclérosant de la paupière inférieure, et l'on décide d'entraver par une excision large la progression de cet épithéliome à progression lente, mais néanmoins continue.

11 *mars* 1903. — Une première opération est pratiquée à Lariboisière.

Elle consiste dans une *excision large suivie de blépharoplastie à lambeaux sans pédicules.* Je suis assisté par M. Ferry, interne du service. M. Tassin donne le chloroforme.

La paupière inférieure est divisée en deux lames, dont l'une comprend la face cutanée, laquelle est réséquée largement. La lame profonde comprenant le tarse et la conjonctive, sert de support au lambeau autoplastique.

Le bord supérieur de la lame tarsienne est fixé par trois fils au bord libre de la paupière supérieure dont la lèvre muqueuse a été incisée. Cela fait, on enlève à la face interne du bras droit un vaste lambeau losangique de 4 à 5 centimètres dans ses principaux

Digitized by Google

diamètres, et on le fixe par de nombreux points de suture sur la surface cruentée.

On réunit ensuite la plaie du bras avec des crins de Florence. Pansement aseptique sur les deux plaies.

Suites opératoires simples. La température rectale oscille entre 36,8 et 37,6.

18 *mars*. — Premier pansement. Ablation des fils.

Le lambeau a repris dans sa totalité. La couche superficielle épithéliale s'exfolie en totalité.

21 *mars*. — La blépharoplastie n'a pas tenu, mais les lambeaux d'autoplastie ont bon aspect.

2 *avril*. — On supprime le pansement. Au niveau du bord libre on constate quelques petites saillies mamelonnées, framboisées, qui ressemblent à un bourgeon de récidive épithéliale (ce qui fut confirmé par l'examen microscopique). On décide alors d'opérer à nouveau en faisant la résection totale de la paupière inférieure, tarse et peau.

8 *avril* 1903. — 2e opération : *Résection de toute l'épaisseur de la paupière inférieure, et autoplastie par glissement à l'aide d'un lambeau pédiculé pris à la région temporo-frontale*. Je suis assisté par M. Ferry, interne du service. Le Dr Chaillous, assistant, donne le chloroforme.

Après ablation complète de la paupière par une incision correspondant au bord inférieur de l'orbite et atteignant le cul-de-sac conjonctival inférieur, on avive la lèvre interne du bord ciliaire supérieur et on taille le lambeau temporo-frontal. Les lèvres de la plaie sont immédiatement réunies par des crins de Florence, puis le lambeau est fixé par son bord supérieur à la lèvre avivée de la paupière supérieure par cinq points de suture à la soie, puis à la joue, par un assez grand nombre de crins de Florence.

Pansements aseptiques.

Suites opératoires simples. La température rectale oscille entre 37,2 et 37,6.

11 *avril*. — Pansement.

13 *avril*. — Pansement. Ablation de quelques fils.

16 *avril*. — Pansement. Ablation des fils restants. Bonne coaptation partout.

24 *avril*. — Le malade quitte le service en parfait état et sans aucun pansement. Le lambeau transplanté a une teinte absolument semblable aux tissus avoisinants.

Il persiste au niveau de l'angle temporal du bord inférieur du lambeau un petit bourrelet saillant dû à la torsion du pédicule. La blépharoplastie a admirablement pris : l'adhérence est com-

Digitized by Google

plète et il ne reste au niveau de la commissure interne qu'une petite fente de 2 à 3 millimètres.

10 *octobre.* — Le malade revient nous voir pour nous demander de supprimer le petit bourrelet saillant indiqué plus haut.

Je constate alors au niveau de la joue, au voisinage du bord inférieur du lambeau, une petite saillie qui ne nous avait pas paru de nature épithéliale à l'époque des premières interventions, mais qui depuis lors s'est étendue un peu, attestant sa nature néoplasique. On fait à la cocaïne une excision large, triangulaire, de la région cutanée supportant cette lésion. Puis, par une double incision formant navette, on excise le bourrelet et on réunit par deux points de suture.

14 *octobre.* — On enlève les fils. La réunion est parfaite.

29 *janvier* 1904. — Le malade rentre dans le service pour section de l'adhérence palpébrale. On injecte de la cocaïne dans le sac conjonctival et dans la peau de la région palpébrale. On introduit la sonde cannelée et on sectionne sur la sonde avec le bistouri.

La paupière s'ouvre largement et la paupière inférieure autoplastiée paraît remplir complètement ses fonctions. Il n'y a nulle trace de récidive épithéliale et la cicatrice paraît être au minimum.

Examen histologique. — Le fragment de peau dont je vous présente la coupe histologique, faite par M. Manouelian, a été fixé dans le formol picrique, durci dans l'alcool et moulé dans la paraffine. Il s'agit d'un fragment emprunté au bord de la paupière au niveau des lésions épithéliomateuses récidivées. Au-dessus d'une épaisse couche de tissu conjonctif très dense, entre ce tissu et le derme dont les papilles ont disparu, on constate quelques nodules épithéliaux plus ou moins arrondis, dont l'un ne dépasse pas la surface cutanée, tandis que les deux autres correspondant à des pertes de substance de l'épithélium font légèrement saillie. Ces nodules sont constitués par de grosses cellules épithéliales séparées par un stroma conjonctif.

Les points qui me paraissent intéressants dans cette observation concernent d'une part l'affection elle-même et d'autre part l'intervention.

L'épithéliome sclérosant, c'est-à-dire cette forme d'épithéliome cutané qui s'étend par un bord alors que d'autres guérissent par la production d'un tissu cicatriciel, peut s'observer chez l'adulte et le vieillard. Il est néanmoins assez rare de le voir débuter à 27 ans, comme c'est le cas chez P...

L'évolution a été extraordinairement lente puisqu'en dix ans la lésion n'a pas atteint la surface entière de la paupière inférieure. Il est nécessaire de mettre en regard de cette évolution lente, la

Digitized by Google

récidive extraordinairement rapide et relativement volumineuse qui se produisit sur le bord libre tarsien. Un mois après la première intervention, dans laquelle on avait voulu conserver la charpente palpébrale, il existait des végétations beaucoup plus développées que les nodules épithéliomateux de la surface cutanée. Cette récidive ainsi que le développement de la petite saillie enlevée en octobre nous prouvent une fois de plus la nécessité d'opérer très largement dans ces cas-là, en dépassant très largement la région malade. Actuellement il ne reste plus aucune lésion cutanée pouvant être assimilée à l'épithéliome, mais il y aura lieu de suivre le malade pour intervenir aussitôt si cet état parfait ne se maintenait pas.

Au point de vue de l'intervention, je relèverai le bon résultat obtenu malgré l'absence de charpente palpébrale et malgré le fait que le lambeau reposait directement sur la conjonctive bulbaire et du cul-de-sac. J'ai dû ici réséquer secondairement le petit repli formé par le renversement du lambeau. Instruit par ce fait, je pratique maintenant la résection du bourrelet aussitôt après la suture du lambeau, ce qui évite une deuxième intervention.

M. Kalt. **Glaucome traité par la résection du ganglion cervical supérieur et la cure de déchloruration.** — Un homme de 28 ans, indemne de maladie générale et d'affection cardiaque, est pris au cours de l'année 1902 de glaucome chronique de l'œil droit. Il survient assez rapidement une atrophie partielle du nerf optique. L'œil gauche se prit le 2 janvier 1903. L'œil devenait terne et dur pendant plusieurs heures et l'arc-en-ciel apparaissait autour des lumières. L'ésérine ne faisant pas cesser les accès, je fis, le 14 janvier une iridectomie à la suite de laquelle la pupille s'élargit notablement. Mais dès le 24 janvier l'œil redevenait tendu et l'accès durait chaque jour pendant plusieurs heures. Je dus faire trois sclérotomies dans le courant de février. De l'ésérine était instillée trois fois par jour simultanément.

Les accès de glaucome revenant sans cesse, M. Thiéry pratiqua le 9 mars la résection du ganglion cervical supérieur gauche, qui fut suivie d'exophtalmie et de ptosis passagers. Mais le résultat fut absolument nul au point de vue de l'abaissement de la tension. Le soir même de l'opération il y avait T + 2 et le malade se plaignit les jours suivants de voir de moins en moins. Trois instillations journalières d'ésérine améliorèrent la situation; mais ce ne fut qu'au bout de trois semaines d'usage de l'ésérine qu'elle redevint normale pendant quelques jours, pour remonter ensuite.

Digitized by Google

Pendant la seconde moitié de l'année 1903, le malade a eu des alternatives de tension avec trouble cornéen et de détente qui duraient chaque fois quelques jours.

En novembre 1903, pensant que la déchloruration des tissus pourrait amener une diminution des accès d'œdème choroïdien, je mis le malade au lait pendant quinze jours, puis au régime mixte avec exclusion du sel et de la viande. Le régime fut suivi scrupuleusement, mais sans résultat appréciable.

En définitive, c'est à l'ésérine que ce malade doit de conserver une acuité visuelle égale à 1/3, et c'est à l'incorporation de l'ésérine à l'huile que nous devons d'avoir pu en continuer l'emploi.

M. Rochon-Duvigneaud. — M. Kalt vient de nous parler d'un essai de traitement du glaucome par la déchloruration. Je ne puis comprendre en quoi un pareil traitement est justifié. Si j'ai bien compris les travaux d'Achard, Widal, etc., l'œdème des brightiques s'explique par l'appel d'eau que détermine au sein des tissus un excès de chlorure de sodium qui non éliminé par le rein malade, refusé par le sang qui maintient son degré de concentration, est finalement refoulé dans les tissus, et notamment dans le tissu conjonctif où il agit comme une substance hygroscopique. A l'origine de tout cela, et comme point de départ nécessaire, il y a la rétention chlorurée qui se réalise à certains moments au cours de certaines néphrites, notamment de celles à prédominance épithéliale. Il me semble que pour que la déchloruration pût agir sur le glaucome, évidemment considéré ici comme résultant d'un œdème du vitré, déterminé lui-même par l'hyperchloruration de ce milieu transparent, il faudrait tout au moins que la rétention des chlorures fût démontrée chez le glaucomateux en expérience. Or, les glaucomateux ne sont pas des brightiques; d'autre part, on ne voit pas le glaucome venir compliquer les plus gros œdèmes brightiques. Il faut même se demander si, par quelque mécanisme spécial, le vitré n'est pas mis à l'abri d'une imbibition séreuse, même quand celle-ci est généralisée à tout l'organisme. Dans ces conditions et en nous appuyant surtout sur ces données fondamentales de la clinique que les glaucomateux ne sont pas des brightiques pas plus que les brightiques ne deviennent des glaucomateux, nous ne voyons pas en quoi un régime susceptible de résoudre les œdèmes brightiques peut être considéré *à priori* comme également capable de réduire l'œdème hypothétique du vitré qui serait le point de départ du glaucome.

M. Abadie. — Je suis heureux de profiter de la communication de M. Kalt pour exposer à nouveau quelques points importants du traitement du glaucome. J'ai déjà abordé plusieurs fois ce sujet,

Digitized by Google

mais la lecture d'un travail publié récemment [1] et dont je parlerai tout à l'heure m'a fortifié dans cette opinion que la question avait besoin d'être reprise à nouveau.

La thérapeutique du glaucome est aujourd'hui dans ses grandes lignes nettement déterminée et presque toujours efficace quand elle est bien appliquée. Néanmoins nous assistons tous les jours à des désastres qui auraient pu être évités si, au lieu de nous lancer dans le nouveau et l'inconnu, nous appliquions des méthodes du traitement qui ont fait leurs preuves, mais qui demandent à être maniées avec discernement.

Toute médaille a son revers. Tout progrès thérapeutique a le sien aussi. La découverte des propriétés antiglaucomateuses des myotiques a été un grand bienfait, elle a permis de conserver bien longtemps la vue à des gens qui sans cela seraient devenus aveugles, mais par contre (et ce danger augmente de jour en jour) elle a conduit à la cécité bien des gens en les empêchant d'être iridectomisés.

L'emploi continu, indéfini des myotiques, il faut le crier bien haut, car il y a bien des sourds qui ne veulent l'entendre, n'est indiqué comme moyen thérapeutique utile que dans le glaucome chronique simple.

Dans toutes les autres formes, et ce sont les plus nombreuses, ce n'est qu'un palliatif temporaire qui a l'énorme inconvénient de donner une accalmie trompeuse et d'empêcher ou de retarder l'iridectomie qui est alors le moyen curatif par excellence.

Ce qu'il ne faut cesser de dire, de répéter, c'est que les myotiques, ésérine ou pilocarpine, n'ont qu'une action insignifiante dans toutes les formes du glaucome qui sont justiciables de l'iridectomie, et celles-ci sont de beaucoup les plus nombreuses et les plus fréquentes. Dans cette catégorie nous trouvons d'abord les glaucomes aigus, subaigus, inflammatoires avec hypertension manifeste, troubles cornéens, etc.

Mais nous pouvons y joindre toutes les formes où la maladie procède par crises, par intermittences, avec périodes de rémission complète. Ces crises elles-mêmes peuvent tantôt être douloureuses, tantôt se présenter sous forme d'obnubilations passagères ou d'arcs-en-ciel autour des flammes. Toutes ces variétés de glaucome, je ne saurais trop le répéter, guérissent complètement et définitivement par l'iridectomie. Dès lors pourquoi les traiter par les myotiques. Si encore ces derniers réussissaient, sinon à guérir, tout au moins à rendre extrêmement lente la marche progressive

1. Essai du traitement du glaucome par les substances osmotiques (*Archives d'ophtalmologie*. Janvier 1904).

Digitized by Google

de la maladie, mais il n'en est rien. J'en avais déjà la conviction, j'en ai la preuve par les nombreuses observations qui sont publiées dans l'article auquel je viens de faire allusion. On y verra qu'un nombre important de malades chez lesquels le glaucome avait débuté simplement par des arcs-en-ciel, et qui ont été soignés par plusieurs oculistes uniquement par les myotiques au lieu de l'iridectomie, ont fini par perdre la vue.

Il n'y a en somme qu'une variété de glaucome dans laquelle l'action des myotiques soit réellement indiquée. C'est le glaucome chronique simple, dans sa forme la plus pure, c'est-à-dire celle dont le début est insidieux, l'évolution très lentement progressive, sans aucun phénomène objectif qui attire l'attention du malade et du médecin, à tel point que bien souvent elle est confondue avec l'atrophie progressive des nerfs optiques, dont elle a toutes les allures mais dont elle se différencie à une période avancée par une excavation caractéristique de la papille.

Dans le glaucome chronique simple pur, la tension intra-oculaire est à peine surélevée, et reste en général ainsi jusqu'à la fin de la maladie, jusqu'à la désorganisation lente du nerf optique, jusqu'à la cécité. Dans toutes les autres formes de glaucome, au contraire, la tension intra-oculaire est manifestement surélevée dès le début ou finit toujours par le devenir. C'est précisément ce degré plus ou moins élevé d'hypertension qui explique l'action bienfaisante des myotiques dans le glaucome chronique simple et son insuffisance dans les autres variétés.

Les myotiques ne peuvent réduire que dans une faible mesure la tension intra-oculaire, et cela suffit quand celle-ci est peu élevée. Alors deux gouttes de pilocarpine instillées toutes les 12 heures, (car l'action hypotensive est épuisée après douze heures) contrebalancent la légère hypertension du glaucome chronique simple, et cela presque indéfiniment. Mais cette action hypotensive des myotiques devient, au contraire, notoirement insuffisante quand la tension intra-oculaire est notablement surélevée.

Nous voyons donc le grand préjudice qu'on cause aux malades en voulant substituer à l'iridectomie l'emploi plus commode des myotiques qui ne donne qu'une réussite trompeuse. Pourquo donc hésite-t-on à pratiquer l'iridectomie? Nous reconnaissons que souvent dans le glaucome aigu, subaigu avec hypertension élevée, effacement de la chambre antérieure, cette opération est délicate, mais est-ce une raison pour reculer devant ces difficultés quand elles doivent procurer un si grand avantage aux malades.

Dans toutes les formes aiguës, subaiguës dites inflammatoires, il est nécessaire d'employer le chloroforme qui doit être poussé jusqu'à l'anesthésie profonde, jusqu'à ce que le malade soit en

Digitized by Google

résolution complète. On aura soin aussi d'instiller au préalable des myotiques pour abaisser la tension intra-oculaire. La chambre antérieure est dans ces cas peu profonde, et je reconnais qu'il faut du sang-froid, du coup d'œil et une certaine habileté pour bien glisser le couteau entre l'iris et la cornée. Quelquefois même on touche avec la pointe du couteau l'iris proéminent, mais il ne faut pas se laisser arrêter par ce petit incident. On continue à pousser le couteau jusqu'à la contre-ponction, et on achève ensuite tranquillement la section cornéenne.

M. Valude. — Je trouve que M. Abadie a présenté son argumentation à M. Kalt d'une façon trop schématique et trop catégorique, quand il pose en principe que tout malade qui a des crises d'obnubilation passagère avec anneaux colorés autour des flammes (sans douleurs) doit être iridectomisé. Cette donnée est trop absolue, et, même pour les nécessités de l'enseignement et quand il s'agirait de graver dans l'esprit des élèves la nécessité de l'intervention dans le glaucome, il ne convient pas, selon moi, d'employer une formule aussi étroite.

Beaucoup de glaucomes, qui sont sur la limite du glaucome chronique simple et du glaucome irritatif atténué, sont dans le cas précédent : les malades n'ont aucune douleur, presque pas de tension; ils présentent de temps en temps quelques obnubilations, en même temps qu'ils perçoivent des anneaux colorés autour des lumières. M. Abadie conseille d'iridectomiser tous ces malades; moi, je préfère attendre que l'indication opératoire se précise, que l'œil notamment reste dur malgré les myotiques, ou que les phénomènes d'obnubilation persistent. En ce dernier cas, notamment, l'intervention s'impose; mais lorsque les phénomènes visuels sont seulement passagers, la cure des myotiques me paraît très légitime.

Je suis, depuis plusieurs années, des malades dont l'acuité est restée entière malgré de petites crises d'obnubilation de plus en plus espacées, et le traitement a consisté simplement dans l'instillation d'une goutte de pilocarpine, tous les jours ou tous les deux jours. Une de mes malades a été iridectomisée à l'œil droit pour un glaucome irritatif, mais a parfaitement conservé le gauche malgré la présence des deux signes en question : l'obnubilation passagère et la vision d'anneaux colorés.

Si l'iridectomie était toujours inoffensive, il n'y aurait que des avantages à suivre la conduite préconisée par M. Abadie et iridectomiser toujours; mais qui ne sait que dans bon nombre de cas la cécité se trouve précipitée par cette intervention? Alors je préfère reculer le plus possible l'échéance de cette éventualité redoutable.

M. Abadie. — M. Valude me cite un malade de sa clientèle

Digitized by Google

qui depuis deux ans voit par instant des arcs-en-ciel autour des flammes, qu'il traite néanmoins par la pilocarpine, ce dont il se trouve fort bien. C'est possible, mais qu'est-ce que cela prouve?

Qui nous dit qu'à la longue l'acuité visuelle ne baissera pas chez lui; que sera son acuité visuelle dans dix ans?

Dans le travail auquel je viens de faire allusion, il est précisément fait mention de malades dont le début du glaucome sous forme d'arcs-en-ciel colorés remontait à dix ans, qui ont été soumis aux myotiques et dont la vue a décliné au point de les mettre à deux doigts de la cécité.

Dans le cours de ces formes de glaucome, en effet, tantôt il survient des poussées plus violentes, de véritables crises aiguës et subaiguës à allures rapides et compromettantes; tantôt, au contraire, le champ visuel se rétrécit insensiblement, ne laissant subsister que l'acuité centrale qui faiblit à son tour.

Il ne faut jamais perdre de vue que le glaucome est une maladie à évolution *progressive et destructive* et que le terrain perdu ne se regagne pas.

Dans ces formes à cercles colorés intermittents y a-t-il au moins une raison sérieuse pour ne pas faire l'iridectomie? Aucune. Dans l'intervalle de ces crises, en effet, l'œil est dans des conditions absolument normales. Dès lors l'opération est la même que sur un œil normal et sain. Or l'iridectomie dans ces conditions est-elle difficile et redoutable? Aucun ophtalmologiste, tant soit peu chirurgien, ne saurait le prétendre.

Où l'iridectomie devient plus scabreuse, plus délicate, plus dangereuse, je le reconnais, c'est dans les formes aiguës, subaiguës, à hypertension élevée, avec chambre antérieure effacée, pupille dilatée, iris réduite dans sa largeur. Ici, oui, les difficultés sont parfois réelles, mais il ne faut pas perdre de vue qu'alors l'iridectomie est forcée, nécessaire, seule vraiment curative, et que plus elle sera retardée, plus la situation s'aggravera et plus son exécution sera malaisée.

Quant à la sclérotomie, il y a déjà longtemps que je l'ai battue en brèche et lui ai dénié toute action curative dans le glaucome. Je crois que mes efforts n'ont pas été vains et qu'elle compte de moins en moins d'adeptes. J'ai demandé avec instance à ses plus chauds partisans, à ceux qui prétendaient guérir même le glaucome chronique simple par 4, 5, 6, 8, même un nombre indéfini de sclérotomies, de nous montrer un seul cas dans lequel la maladie ait été simplement enrayée par la sclérotomie *seule sans adjonction de myotiques*, non pas depuis huit ou quinze jours, mais depuis un an ou deux. J'attends encore, personne n'en a montré ni publié d'observation authentique.

Digitized by Google

Chez le malade dont M. Kalt vient de nous rapporter l'observation, je mets en doute qu'il s'agisse d'un véritable glaucome, et cela pour plusieurs raisons. Tout d'abord, le vrai glaucome, surtout quand il est aigu ou subaigu, n'est pas aussi capricieux, il n'a pas de variations aussi grandes dans la tension intra-oculaire; elle reste toujours surélevée et ne redescend pas à la normale, même sous l'influence des myotiques.

En outre, à la suite de la section du sympathique cervical, on a observé ici les phénomènes physiologiques habituels, c'est-à-dire l'exophtalmie et un léger ptosis du côté opéré.

Or jamais ces phénomènes ne s'observent quand la sympathectomie est faite dans un vrai glaucome. Ce qui prouve en passant que dans ce dernier cas le sympathique cervical n'est plus dans des conditions physiologiques ordinaires.

Il y a encore des maladies de l'œil mal connues qui, dans le cours de leur évolution, peuvent présenter une hypertension *momentanée* et des phénomènes glaucomateux consécutifs.

Elles peuvent en imposer pour de vrais glaucomes et ne pas en être. Je crois que c'est à un de ces cas que M. Kalt a eu affaire.

M. Rochon-Duvigneaud. — En ce qui concerne la question, considérée à un point de vue tout à fait général, du traitement du glaucome par les myotiques ou l'iridectomie, je me range à l'avis de M. Abadie, plutôt qu'à celui de MM. Parinaud et Valude. Indépendamment de l'aggravation indéniable, bien que latente, des glaucomes longtemps traités par les myotiques et iridectomisés *in extremis*, c'est-à-dire le jour où l'on ne peut plus faire autrement, je crois qu'il faut considérer aussi le point de vue de l'enseignement ophtalmologique. Si on laisse se répandre l'idée que le traitement par les myotiques est d'une grande efficacité, on verra de plus en plus des médecins (je ne parle pas, bien entendu, des ophtalmologistes de carrière), effrayés par les dangers de l'iridectomie dans certains cas, ne plus oser opérer un glaucome, et préférer laisser l'œil se perdre par les myotiques que d'oser prendre la responsabilité d'une intervention. Dans les formes de glaucome justiciables de l'iridectomie, il faut être opérateur précoce, et plus on préconisera les myotiques, plus on fera des temporisateurs, très heureux d'abriter derrière l'autorité de noms connus leur timidité opératoire.

M. Parinaud. — Je crois que nous sommes tous d'accord sur ce point que, dans le glaucome aigu et le glaucome chronique à poussées irritatives, il ne faut pas différer l'iridectomie, à moins de contre-indications qui se présentent quelquefois. Mais, comme M. Valude, je trouve M. Abadie exagéré dans le jugement qu'il porte sur les myotiques. A la mort de notre regretté confrère M. Meyer,

Digitized by Google

j'ai vu une de ses malades, traitée depuis vingt ans par les myotiques, pour des poussées nettement glaucomateuses avec obnubilation de la vue et cercles irisés, et qui, après vingt ans de traitement, avait conservé un champ visuel et une acuité normales. Dans quelques cas, rares il est vrai, le glaucome prodromique peut disparaître définitivement sans opération.

A. Oliveres, de Tortosa (Espagne). — **Traitement des taies de la cornée par des injections sous-conjonctivales de benzoate de lithine.** — M. Mazet, de Marseille[1], se basant sur la composition de certaines taies de la cornée, qui souvent contiennent des sels calcaires, phosphate et carbonate de chaux, a eu l'idée d'employer le benzoate de lithine en collyres pour les traiter et il a obtenu des résultats très favorables. Mais il m'a paru que le benzoate de lithine, employé de la façon indiquée, ne peut agir que très lentement, et même très superficiellement. Je me suis attaché à l'idée de M. Mazet, mais je préfère employer la même substance en injections sous-conjonctivales, car de cette façon on agit plus rapidement et d'une façon plus complète, puisqu'on obtient une imbibition de toutes les couches de la cornée.

Après m'avoir convaincu, par plusieurs expériences dans le lapin, qu'une solution de benzoate de lithine à 1 0/0 injectée dessous la conjonctive était très bien supportée et s'absorbait avec une facilité extrême, je me suis décidé à traiter mon premier malade.

M. S. B., garçon de 15 ans, recommandé par mon confrère M. A. Segura. O.D. Il a plusieurs taies répandues par toute la cornée, en suite de kératites phlycténulaires répétées dont il souffre depuis l'âge d'un an. V. = 1/15.

Le 5 *septembre* je commence le traitement. J'injecte 1/4 de seringue de Pravaz de la solution de benzoate de lithine à 1 0/0 additionnée de quelques gouttes d'acoïne au même titre. Je fais le mélange de ces deux solutions dans la seringue, car le liquide prend une teinte nuageuse.

Le lendemain je revois le malade. L'injection avait été absolument indolore et l'aspect extérieur de l'œil était tout à fait normal. Les taies m'ont paru éclaircies à la périphérie. V. = 1/10. Le jour suivant j'injecte de nouveau une demi-seringue.

9 *septembre*. — L'injection a été aussi bien supportée que l'an-

1. Mazet, *Du benzoate de lithine dans le traitement des taies de la cornée* (Soc. franç. d'Opht., Congrès de mai 1903).

Digitized by Google

térieure, mais la vision se maintient au même degré. J'injecte encore un demi-seringue.

10 *septembre.* — L'éclaircissement des taies est très apparent, surtout à la périphérie. La vision remonte à 1/7,50 ; c'est-à-dire qu'avec trois injections V. avait passé de de 1/15 à 1/7,50.

Je lui fais encore dix injections de plus, mais elles ont été sans effet.

Mlle J. S. E., de 45 ans, recommandée par mon confrère M. Vilá Olesa. — V. = 1/10 O.D. Leucome central adhérent, gros comme une lentille, et datant de l'âge de 16 ans. Je lui fais vingt injections ; au bout de la cinquième V = 1/7,5 et on pouvait apercevoir l'éclaircissement de la taie. Les quinze injections restantes ont été sans effet.

Voici encore un dernier cas que je viens de traiter.

M. J. F., jeune homme de 20 ans. Il a des albugos dans les deux yeux, seulement visibles à l'éclairage oblique, et même difficilement.

O.D. V = 1/10. Je commence mon traitement et la vision devient égale à 1/5 au bout de la troisième injection. Trois injections de plus ont été données dans cet œil, mais sans en modifier l'acuité visuelle.

O.G. = 1/6. Je lui fais six injections. Au bout de la quatrième V = 1/3. Les deux restantes sans effet.

En face de ces trois cas, dont l'amélioration de l'acuité visuelle en très peu de temps est bien manifeste, je me permets de formuler les conclusions suivantes :

1° Le benzoate de lithine en injections sous-conjonctivales amène en bien peu de temps un éclaircissement des taies de la cornée et une amélioration de l'acuité visuelle.

2° Chez les trois malades que j'ai traités, il m'a suffi de trois à six injections d'une demi-seringue de Pravaz pour obtenir le maximum d'amélioration.

3° Ces injections doivent être préférées aux instillations de la même substance, car, se résorbant avec une grande facilité et pénétrant dans toutes les couches de la cornée, elles doivent agir beaucoup plus rapidement, et leur action doit de même être plus complète.

4° Les injections sous-conjonctivales de benzoate de lithine à à 1 0/0 sont admirablement supportées et ne produisent la moindre irritation.

Digitized by Google

M. Antonelli. **Rapport sur un travail du Dr Bouchart, intitulé : « Opacité de la cornée et mydriase persistante, attribuables à l'usage de l'adrénaline ».** — Messieurs, le Dr A. Bouchart, aide-major de 1re classe à Tours, nous a adressé, à l'appui de sa candidature au titre de membre correspondant national, un travail inédit et plusieurs brochures parmi ses publications, dont voici la liste :

1898. Thèse (Lyon). Myopie traumatique (et théorie de Helmholtz).

1901. Janvier. Contusion oculaire (*Recueil d'Ophtalm.*).

1902. Février. Traitement du ptosis des granuleux (*Clinique ophtalm.*).

Septembre. Mesure de l'acuité visuelle (images de diffusion) (*Recueil d'Ophtalm.*).

1903. Mars. Issue spontanée, pendant une iridectomie, d'une cataracte abaissée depuis neuf ans (*Recueil d'Ophtalm.*).

Mars. Trichiasis par adipose des paupières (*Clinique ophtalm.*).

Mai. Essai sur les granulations (*Recueil d'Ophtalm.*).

Mai. Trichiasis infolge des Adiposis (*Ophtalmologische Klinik*).

Le mémoire inédit de notre confrère roule sur une observation clinique que l'on peut résumer ainsi :

Chez une jeune fille de 20 ans, atteinte d'hypermétropie et strabisme convergent, l'auteur opère le 27 mai 1903 une ténotomie du droit interne à l'œil gauche. Anesthésie par un mélange de cocaïne (1/100e) et adrénaline (1/1000e), dans la proportion de 10/3. Il est à remarquer que le produit employé était rose, non incolore, et d'une marque nommée *avasine*. Opération sans incidents; la correction obtenue fut légèrement supérieure à la moitié de la déviation. Le 4 juin, même opération à l'œil droit, en se servant d'adrénaline vraie, incolore et transparente. Même procédé de stérilisation des instruments (cyanure Hg. 1/1000e), de nettoyage de l'œil (cyanure 1/3000e); mélange à 10/3 de cocaïne (1/100e) et d'adrénaline 1/1000e). « On constate dès ce jour (8e), à l'œil gauche, — et ici je transcris directement du mémoire, — une opacification légère de la cornée, comme on en voit parfois du troisième au sixième jour d'une cataracte (en réseau). De plus, la mydriase est aussi grande qu'à la fin de l'opération huit jours avant; la vision est trouble, le liquide de la chambre antérieure paraît bleu, pas de dépoli de l'épithélium, pas de dépôt postérieur, le trouble est interstitiel. Esérine aqueuse 005/10.

« Le 6, la cornée paraît s'éclaircir, l'ésérine est continuée.

« Le 9, le trouble n'a pas disparu; le 12, même état; le 18,

Digitized by Google

mydriase encore sensible; continuer l'ésérine, les fomentations chaudes, les lunettes fumées.

« Après deux mois d'absence, je ne revois la malade que le 13 septembre. L'ésérine n'a pas été continuée : l'état est stationnaire. On voit une taie diffuse débutant en dedans et en bas, plus opaque en se rapprochant du centre, et finissant en dégradé en haut et en dehors, à 4 millimètres du limbe; elle est arrondie, sans lésion d'épithélium (pas de coloration par la fluorescine). La pupille est maxima, l'iris forme un liséré étroit et pâle (l'autre œil est très brun). On peut penser à une atrophie de l'iris ou à une résorption (?) comme un auteur allemand en a publié un cas récent. V. = 1/10. Chambre antérieure bleuâtre. Tous les huit ou quinze jours névralgies oculaires près de la ténotomie et s'irradiant vers le front : aucune douleur ciliaire. Enfin, dans le centre de l'infiltration cornéenne, sous l'épithélium antérieur décollé, on voit une bulle lisse et mollement tendue de 3 millimètres de diamètre. — Traitement : dionine, 0,25; ésérine, 0,05; eau, 5.

« Le 29, l'état est bien meilleur; l'iris réapparaît, le petit cercle est plus pigmenté, la pupille est irrégulière, l'iris ayant recouvré la moitié de sa largeur partout, sauf en bas et en dedans. La bulle n'a pas diminué d'étendue, mais son contenu paraît s'être résorbé en partie. Le frottement du fond à travers la pellicule antérieure est très douloureux. La vision est meilleure. Le lieu de la ténotomie ne présente rien d'anormal.

« Le 5 octobre, la bulle est presque disparue, mais le frottement est toujours douloureux. La pupille reste irrégulière, l'iris a recouvré ses 2/3, sauf en bas et en dedans. L'infiltration paraît se résorber : on distingue de fines ramifications en branchages. Le maximum d'opacité est toujours en bas et en dedans.

« 15 octobre. Bulle diminuée; frôlement toujours douloureux. On distingue l'iris plus pigmenté; mais sur sa portion moyenne (sur le grand cercle artériel) existe une zone large de plus de 1 millimètre et couverte d'un vernis exsudatif en traînée d'escargot, c'est-à-dire blanchâtre, brillant, miroitant, en feutrage serré. La chambre antérieure est toujours bleuâtre, ce qui modifie la teinte vraie de l'iris. T. n. (n'a jamais varié). V = 1/10.

« 25 octobre. L'état paraissait amélioré : bulle affaissée, douleurs disparues, sous l'épithélium recollé se forme une opacité plus considérable mais plus limitée. Pupille toujours irrégulière. L'ésérine-dionine est continuée. »

Après l'énumération des faits, l'auteur essaye de les interpréter en ce qui concerne la mydriase persistante, l'exsudat bien localisé en couronne, la dépigmentation et l'atrophie de l'iris, enfin le trouble et la bulle sous-épithéliale de la cornée.

Digitized by Google

Puisque les antiseptiques employés et le procédé opératoire avaient été les mêmes pour les deux yeux, il ne restait à incriminer que l'adrénaline, ou pour mieux dire l'*avasine*, dont on s'était servi pour l'œil gauche. Ce produit avait-il pénétré dans la chambre antérieure? C'est à présumer, et FERDINAND (*Brit. med. Journ.*, 1902), tout en niant la mydriase par adrénaline, admet sa pénétration dans la chambre antérieure et son action sur l'iris. A rapprocher encore de ces faits, les recherches de WESSELY (Congrès de Heidelberg, 1901) qui constata par des injections sous-conjonctivales d'adrénaline : mydriase maxima, vaisseaux du corps ciliaire contractés comme ceux de la conjonctive, humeur aqueuse épaissie par des traces d'albumine et sécrétée très lentement. Au point de vue clinique, enfin, M. Bouchart remarque qu'il a instillé souvent l'adrénaline pendant une opération de cataracte (pour une hémorragie conjonctivale ou irienne), sans que la pénétration très probable et directe dans la chambre antérieure ait amené aucun trouble persistant du segment antérieur de l'œil.

L'auteur conclut ainsi :

« Peut-on invoquer un état nerveux spécial? Chez ma malade le nervosisme était intense (elle a suivi plusieurs fois des traitements antinerveux prolongés). La mydriase peut-elle être attribuée à une excitation durable du sympathique sans cause organique? L'irrégularité pupillaire resterait inexplicable.

« Je crois plutôt à l'action spéciale de l'adrénaline (avasine), parce que :

« 1° Les faits se rapprochent beaucoup de ce que montre l'expérimentation ;

« 2° La lésion a rétrocédé par les congestifs et les myotiques ;

« 3° La lésion est maxima dans la zone de l'intervention, les voies étant plus facilement perméables au suc organique instillé, après ouverture de la conjonctive et de la gaîne tendineuse à quelques millimètres du grand angle de la chambre antérieure; enfin, surtout parce que les vaisseaux ciliaires antérieurs communiquent à plein calibre avec ceux de l'iris et sont facilement atteints dans une ténotomie.

« Pratiquement, il y a lieu de faire, parmi les produits extraits des capsules surrénales, un choix basé sur leur mode de préparation; ensuite de redouter la vaso-constriction parfois trop active, et de recourir largement et sans retard aux congestifs et aux vaso-dilatateurs. »

Il ne sera pas inutile de remarquer, Messieurs, que le mémoire du Dr Bouchart est une contribution clinique au passif de l'adré-

Digitized by Google

naline, s'il est permis de s'exprimer ainsi, et que ce passif mérite bien d'attirer notre attention.

Dans le domaine de la *chirurgie* oculaire, récemment notre excellent confrère de San-Remo, le Dr Bobone, a signalé[1] un inconvénient sérieux de l'adrénaline, car à la suite d'injections sous-cutanées d'un mélange de cocaïne (5 p. 100) et d'adrénaline (1 : 10.000) à parties égales sous la peau de la paupière, pour une opération d'ectropion par la méthode Jaesche-Arlt, il eut à déplorer la nécrose complète des deux lambeaux ! Les détails de l'observation ne laissent aucun doute que le coupable fut l'adrénaline, et l'auteur conclut justement : « On ne saurait assez recommander de renoncer à l'hémostase adrénalinique dans toutes les opérations de plastique sur les paupières, où il est de toute importance que les petits lambeaux transportés fassent bonne prise ».

Dans le domaine de la *thérapeutique* oculaire, les inconvénients, ou pour mieux dire les contre-indications, de l'adrénaline, ont été signalés à propos d'une communication de Mme le Dr Arrojo de Marquez, au dernier Congrès de Madrid (avril 1903). Il est utile d'y insister, car encore récemment Kœnigstein[2] préconisait l'usage de l'adrénaline dans les kératites et les ulcérations de la cornée. Or, c'est justement dans les affections cornéennes, tout au moins dans grand nombre d'elles, que l'adrénaline nuit, comme le faisait remarquer M. A. Terson, et comme je m'empressai de le confirmer.

J'ajouterai que, puisque la vascularisation de la membrane, ou tout au moins l'hypérémie du limbe, constitue une phase ou un moyen de thérapie naturelle des affections de la cornée, notamment de la kératite parenchymateuse et des ulcères infectieux, il est irrationnel d'entraver les ressources physio-pathologiques par une vaso-constriction artificiellement provoquée. Même dans le pannus, il n'est pas toujours indiqué d'avoir recours à l'adrénaline, tant que le processus trachomateux de la conjonctive évolue. Je résiste souvent à la tentation de satisfaire le malade, par le coup de théâtre de la décongestion momentanée d'un œil enflammé, lorsque la cornée est en cause et que je considère la congestion comme salutaire. Sans entrer dans les détails, je dirai que l'oculiste expérimenté peut, dans chaque cas, suivant la nature de l'affection, la période qu'elle traverse, les

1. T. Bobone, Un des inconvénients de l'adrénaline (*Archives de Chir. et de Médec. spéciales*, décembre 1903, p. 430.)

2. Kœnigstein, Sur l'emploi de quelques médicaments nouveaux en oculistique (*La Clinique ophtalmologique*, 1903, n° 18).

Digitized by Google

particularités cliniques, etc., juger si le collyre vaso-constricteur offre un avantage réel, s'il peut être employé tout au moins sans inconvénient, ou s'il est nuisible, d'après ce que nous venons de noter.

Je vous demande pardon, Messieurs, de la digression un peu longue, et je reviens à l'auteur du mémoire qui l'a inspirée. Vous avez entendu la liste de ses travaux, ils témoignent d'un intérêt réel pour notre spécialité et donnent droit d'espérer que le Dr Bouchart sera une excellente recrue pour la Société d'Ophtalmologie de Paris.

THÈSES DE LA FACULTÉ DE MÉDECINE DE PARIS

Année 1903.

MARCORELLES. — *Contribution à l'étude du kératocone.*

BRISSOT. — *L'adrénaline et ses applications en ophtalmologie.*

BOUDINSKI. — *De l'inégalité pupillaire chez les aortiques.*

LEGELLON. — *Sur quelques indications opératoires dans le ptosis.*

POULARD. — *Adénopathies dans les affections oculaires.*

LÉGÉ. — *Traitement opératoire du ptosis par le procédé de Motais.*

QUESNEL. — *Essai sur la pathogénie du dermoïde et du dermo-lipome du globe de l'œil.*

DESCLAUSE. — *Les nerfs oculo-moteurs dans l'hémiplégie organique.*

Mme HOFFMANN. — *Blépharite ciliaire d'origine lacrymale.*

COMBES. — *Myosis et paralysie alterne.*

MAUGET. — *Manifestations oculaires de quelques pseudo-rhumatismes infectieux.*

DE CLOMESNIL. — *Contribution à l'étude des tumeurs de l'orbite.*

SARI. — *Quelques observations au sujet de l'application du sérum de Truneckdans le traitement de la sclérose de l'oreille, le labyrinthisme et le décollement de la rétine.*

FABRE. — *De l'atrophie tabétique du nerf optique et de son traitement.*

ONFROY. — *Séméiologie des infiltrations interstitielles de la cornée chez l'adulte.*

Digitized by Google

BRAUNBERGER. — *De l'utilité et de l'emploi des rayons X en ophtalmologie.*

GIROD. — *Maladie de Basedow à forme fruste.*

METTEY. — *Quelques recherches cliniques et expérimentales sur l'éblouissement électrique.* Dr A. YVERT.

INDEX BIBLIOGRAPHIQUE

Entre aveugles. Conseils à l'usage des personnes qui viennent de perdre la vue, par le Dr ÉMILE JAVAL. — Un volume in-16. Masson et Cie, 1903.

Étude de clinique ophtalmologique, par le prof. PANAS. — Steinheil, éditeur. Paris, 1903.

Pronostic des troubles visuels d'origine électrique, par le Dr TERRIEN. — Steinheil, éditeur. Paris, 1903.

De la réalisation de la plus grande somme de sécurité pour le succès des opérations oculaires, par le Dr BOURGEOIS, de Reims. — In-8° de 24 pages avec 5 figures dans le texte. Doin, éditeur. Paris.

L'œil hystérique, par A. TROUSSEAU. (*Bulletin médical* du 27 juin 1903.)

Des agents physiques en thérapeutique oculaire, par SCRIND. (*Journal des praticiens* du 6 juin 1903.)

Les causes de l'iritis, par TROUSSEAU. (*Journal des praticiens* du 18 juillet 1903.)

Quelques affections oculaires banales et méconnues, par A. TERSON. (*Id.* du 25 juillet 1903.)

Valeur des grands lavages au permanganate de potasse contre les complications cornéennes de l'ophtalmie granuleuse, par KALT. (*Bulletin médical* du 25 juillet 1903.)

Quelques manifestations oculaires rares de nature vénérienne, par le major YARR. (*Journal of the Royal army medical corps*, n° 1, juillet 1903.)

Coup de fleuret dans l'orbite droit, par MM. BICHELONNE et BOUCARUT. (*Revue de Médecine* du 10 mai 1903.)

Mydriatiques et myotiques, par J. TISSOT. (*Presse médicale* du 19 août 1903.)

Sur une forme de ptosis non congénital et héréditaire, par DILORD. (*Presse médicale* du 19 août 1903.)

Maladies des voies lacrymales, par CHEVALLEREAU. (*Bulletin médical* du 19 août 1903.)

Digitized by Google

Anatomie de l'appareil sensoriel nerveux de la vision (rétine, nerf optique, centres optiques), par M. ROCHON-DUVIGNEAUD. — Grand in-8° de 251 pages avec 94 figures. (Evreux, imprimerie Hérissey.)

La question des verres isométropes, par le Dr LAROUSSINIE. (Librairie de la *Revue médicale*, 21, rue Cujas. Paris.)

Accidents syphilitiques oculaires graves, par le Dr DARIER. (*Revue de thérapeutique médico-chirurgicale*, 1er octobre 1903.)

L'examen pratique et la séméiologie de la pupille, par BABINSKY. (*Journal de médecine interne*, 1er octobre 1903.)

Traitement chirurgical du trachome, ses indications, ses avantages, par le Dr DESCRIMIS. (*Le Mois thérapeutique* du 15 décembre 1903.) Dr A. YVERT.

NOUVELLES

CONGRÈS BALNÉOLOGIQUE D'AIX-LA-CHAPELLE

Au mois de mars prochain, aura lieu, à Aix-la-Chapelle, sous la présidence du professeur O. Liebreich, de Berlin, le *Congrès Balnéologique* organisé par la Société de Hufeland qui siège alternativement dans les principales villes de l'Allemagne et de l'Autriche.

Le Comité français est présidé par M. le Dr Albert Robin.

Pour tous renseignements, s'adresser au Dr G. SÉGUEL, *secrétaire général*, 68, boulevard Malesherbes, Paris.

Le Ve Congrès international de Dermatologie se tiendra à Berlin du 12 au 17 septembre 1904, sous la présidence d'honneur du Prof. Dr Besnier, de Paris. Le président est le Prof. Lesser, de Berlin, et le secrétaire général le Dr Rosenthal, de Berlin.

Le secrétaire pour la France est le Dr Georges Thibierge, de Paris.

Le montant de la cotisation est fixé à 20 marks (25 francs) et donne droit à un exemplaire des comptes rendus.

Au Congrès sera annexé une exposition scientifique comprenant des moulages, des photographies et dessins, des préparations histologiques et bactériologiques. Dr A. BEAUVOIS.

Le Gérant : FÉLIX ALCAN.

6350. — L.-Imprimeries réunies, B, rue Saint-Benoît, 7. — MOTTEROZ, directeur.

Digitized by Google

SUR LES MOUVEMENTS DE TORSION DE L'ŒIL

PAR

YVES DELAGE

Professeur à la Faculté des sciences de Paris.

(SUITE[1])

II

LES TORSIONS DE L'ŒIL DANS LES ORIENTATIONS OBLIQUES DU REGARD, L'ORBITE RESTANT DANS LA POSITION PRIMAIRE

En commençant les recherches précédentes, je n'avais pas l'intention d'aborder le sujet du présent chapitre. J'y ai été amené malgré moi par les circonstances suivantes.

Dans une première série d'expériences tentées l'année dernière, j'avais installé la caisse ci-dessus décrite d'une façon quelque peu différente : le tourillon servant d'axe au mouvement était situé au milieu de la hauteur de la paroi dorsale et l'observateur s'y tenait debout ; en sorte que l'axe de rotation, au lieu de passer entre les deux yeux, c'est-à-dire, à très peu près, par la ligne de regard dans la position primaire, passait par le milieu de son dos. La lumière, située au centre du cercle gradué placé en face de lui, restant sur le prolongement du tourillon, il en résultait que l'œil regardant cette lumière, n'était jamais dans la position primaire, il était dans une position secondaire aux angles, 0°, 90°, 180° et 270°, et dans une position tertiaire à tous les angles intermédiaires. En d'autres termes, le regard était dirigé soit directement en haut ou en bas, à droite ou à gauche, soit obliquement dans une direction intermédiaire.

1. Voir le numéro de mars.

Digitized by Google

Dans les positions secondaires, en haut, en bas, à droite ou à gauche, où l'on s'accorde à reconnaître qu'il n'y a pas de torsion de l'œil dans l'orbite, la chose a donc peu d'inconvénient. Mais dans les positions tertiaires (obliques intermédiaires) on admet une torsion. Cette torsion, se combinant dans mes expériences avec celle due à la rotation de l'orbite, pouvait fausser mes résultats.

J'aurais pu la mesurer et l'ajouter algébriquement à la torsion totale : j'ai préféré supprimer la cause d'erreur en disposant la caisse à rotation comme on l'a vu.

Mais cela m'a entraîné à étudier les torsions de l'œil dans l'orientation oblique de la ligne de regard, l'orbite restant dans la position primaire.

Telle est l'origine de cette seconde partie de mon travail. Je n'ai pas à regretter de l'avoir entreprise, car on verra qu'elle m'a conduit à rectifier une erreur qui s'était introduite dans la science et m'a fourni quelques résultats inattendus.

Si l'on ouvre un traité de physiologie, on y trouve les mouvements de torsion de l'œil (*Raddrehung* des Allemands) définis, ainsi que nous l'avons fait, comme des rotations autour de la ligne de regard, que cette ligne soit d'ailleurs dirigée comme on voudra, l'œil étant dans une position primaire, secondaire ou tertiaire quelconque. Il y est dit aussi que ces mouvements de torsion ne se présentent que dans les positions tertiaires. Enfin, en ce qui concerne leur direction, on dit que la torsion est directe (c'est-à-dire dans le sens des aiguilles d'une montre placée en face de l'observateur, le cadran tourné vers lui) quand on regarde en haut et à droite, ou en bas et à gauche, indirecte quand on regarde en bas et à droite, ou en haut et à gauche. Comme les situations dans ces deux cas sont liées l'une à l'autre, nous nous en tiendrons à un seul, celui dans lequel on regarde en haut et à droite, ce qui facilitera et abrégera les raisonnements. Ainsi, quand on regarde en haut et à droite, il y aurait, d'après les physiologistes, torsion indirecte de l'œil autour de la ligne de regard.

Digitized by Google

Quelques définitions sont ici nécessaires.

On appelle *ligne de regard* la ligne qui joint la *fovea* au point que l'œil regarde : cette ligne passe par le centre optique et, à peu de chose près, par le centre des mouvements de rotation du globe oculaire. On appelle *plan de regard* le plan passant par les lignes du regard des deux yeux. Remarquons que ce plan contient une droite fixe passant par les deux centres optiques, et, dans la position primaire de la tête (seul cas envisagé dans tout ce chapitre), cette droite est horizontale. Ce plan ne peut que tourner autour de cette droite comme axe, c'est-à-dire s'élever ou s'abaisser, mais non s'incliner à droite ou à gauche. Enfin, on appelle *horizon rétinien* un plan passant par le centre optique, invariablement lié à l'œil et tournant avec lui, horizontal quand l'œil est dans la position primaire. Son intersection avec la rétine passe par la fovea et est horizontale dans la position primaire. Il contient la ligne de regard. C'est ce que nous avons appelé, dans un travail antérieur[1], le méridien horizontal morphologique du globe oculaire. Je propose d'appeler *sagittal-rétinien* le plan passant par la ligne de regard et perpendiculaire à l'horizon rétinien : c'est le sagittal morphologique, qui est vertical antéro-postérieur dans la position primaire, mais peut s'incliner diversement quand l'œil tourne.

Avec Helmoltz on mesure la torsion de l'œil par l'angle que forme l'horizon rétinien avec le plan de regard. C'est cette définition malheureuse qui a été la cause de l'imbroglio que nous allons avoir à débrouiller.

Nous pouvons maintenant préciser les choses et dire que, d'après les auteurs, quand on regarde en haut et à droite, le globe de l'œil subit une torsion indirecte par rapport au plan de regard.

Cette torsion est-elle une torsion réelle, telle que le pédoncule de l'œil, formé par le nerf optique, se tordrait sur

1. V. Delage : Les méridiens de l'œil et les jugements sur la direction des objets. (*Rev. gén. des Sc. pures et appliquées*, III, p. 114, 1892).

Digitized by Google

lui-même comme une vis, telle qu'une génératrice rectiligne du cylindre qu'il forme deviendrait une hélice?

Une première remarque rend cela fort douteux. On sait que l'œil est mû par six muscles : deux situés dans le plan horizontal, le *droit externe* et le *droit interne* portant la pupille directement à droite ou à gauche; deux situés dans le plan sagittal, le *droit supérieur* et le *droit inférieur* qui portent la pupille l'un en haut, l'autre en bas et tous les deux situés dans un plan vertical, mais dirigés de manière à converger avec celui de l'œil opposé vers un point situé en avant du nez; l'*oblique supérieur* ou *grand oblique* portant la pupille en bas et en dehors et l'oblique inférieur ou petit oblique portant la pupille en haut et en dehors. Ces deux muscles sont donc synergiques des droits supérieur et inférieur pour les mouvements en haut et en bas, mais antagonistes en ce qu'ils portent la pupille l'un et l'autre en dehors, tandis que ceux-ci la portent en dedans. Leur composante externe est d'ailleurs notablement plus forte, mieux orientée pour avoir un moment efficace que la composante interne, les droits supérieur et inférieur. En outre, et c'est là le point qui nous intéresse, tandis que les muscles droits font tourner l'œil autour d'axes perpendiculaires à la ligne du regard et, par suite, n'impriment aucune torsion à l'œil, l'axe des obliques fait avec cette ligne un angle de 30° seulement, en sorte qu'ils ont une composante sur la ligne de regard, qui a une valeur relative considérable (cos 30° = 0,86). Ainsi, les obliques produisent une torsion réelle du globe oculaire : le grand oblique produit la torsion en dedans *nasale*, le petit oblique la torsion en dehors *temporale;* le premier incline la partie supérieure du globe oculaire vers la tempe.

Si l'on se limite à l'œil droit (ce serait la même chose pour le gauche en renversant les termes), regarder en haut et à droite, c'est regarder en haut et en dehors. Le muscle oblique qui produit précisément ce mouvement est le petit oblique; or, ce petit oblique produit en même temps une torsion temporale, c'est-à-dire directe, dans le sens des aiguilles d'une montre. Si donc l'œil subissait dans ce mouvement une tor-

Digitized by Google

sion indirecte réelle, il faudrait accepter l'une ou l'autre des alternatives suivantes : 1° ou bien le petit oblique se contracte pour porter la pupille en haut et en dehors; dans ce mouvement il produit nécessairement une torsion directe inséparable de son action totale; cette torsion directe devrait être annihilée et faire place à une torsion indirecte, laquelle ne pourrait être due qu'à une intervention du grand oblique; mais en se contractant, le grand oblique, s'il confirme l'orientation de la pupille en dehors, tend à produire une orientation en bas; pour que cet effet ne se produise pas, il faut une intervention du droit supérieur, lequel, en maintenant la pupille en haut, tend à la tirer en dedans, ce qui nécessite une intervention du droit externe; 2° ou bien le petit oblique n'intervient pas, bien qu'il soit précisément disposé pour produire l'orientation requise, mais le grand oblique intervient pour produire la torsion admise et son effet de traction de la pupille en bas doit être annihilé par le droit supérieur et le droit interne comme ci-dessus.

On voit à quelle complication cela entraîne. Ce n'est peut-être pas une raison suffisante pour affirmer que les choses ne se passent pas ainsi, mais cela suffit à éveiller notre attention et nous fait un devoir de soumettre la question à une sévère analyse[1].

Examinons donc cette prétendue torsion indirecte.

Elle est admise à la suite d'une expérience de Ruete, refaite maintes fois et dont les résultats matériels ne sont contestés par personne.

On se procure une image accidentelle d'un ruban horizontal, l'œil étant dans la position primaire rigoureuse; puis on porte le regard dans une des directions obliques et l'on compare la direction de l'image accidentelle à celle de lignes

1. On a des raisons expérimentales de croire que les six muscles interviennent dans tous les mouvements. On sait en outre que toute contraction d'un muscle s'accompagne de celle de son (ou ses) antagonistes, qui intervient pour l'ajustage exact du mouvement. Mais ici c'est tout autre chose qui aurait lieu : c'est la totalité d'une des actions partielles (et la principale) qui devrait être non seulement supprimée, mais remplacée par son inverse. Je ne connais pas de précédent à un semblable mode d'action.

Digitized by Google

horizontales et verticales tracées sur une tenture placée verticalement en face de l'observateur.

On constate que l'image ne coïncide pas avec les lignes horizontales. Comme cette image est liée à la rétine, elle suit tous les mouvements de l'œil et tourne comme lui.

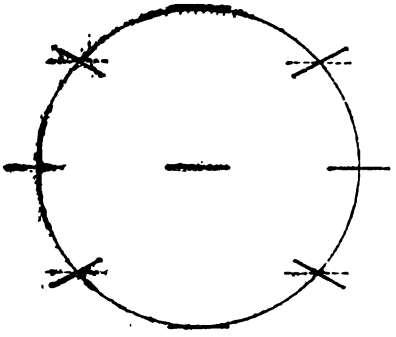

Fig. 3. — Direction de l'image accidentelle d'une droite horizontale dans les diverses orientations du regard. Les lignes pointillées marquent la direction de l'horizontale.

La direction de l'image est indiquée par le diagramme ci-joint (fig. 3): on voit qu'elle est horizontale dans les positions primaires et secondaires, et oblique dans les positions tertiaires; mais que, pour les orientations du regard en haut et à droite ainsi qu'en bas et à gauche, elle a tourné, par rapport à l'horizontale, dans le sens indirect; tandis que, pour les orientations en haut et à gauche ainsi qu'en bas et à droite, elle a tourné dans le sens direct.

Mais peut-on en conclure que l'œil lui-même s'est tordu dans le même sens?

Si, au lieu d'une image horizontale, on se procure une image accidentelle verticale, on voit, par la même expérience, qu'elle a tourné, elle aussi, par rapport aux lignes verticales, mais en sens inverse de l'image horizontale : elle a tourné en sens direct en haut et à droite ainsi qu'en bas et à gauche, en sens indirect en haut et à gauche ainsi qu'en bas et à droite. Le diagramme ci-joint (fig. 4), résume la totalité du phénomène.

Or, l'image verticale n'est pas moins liée à l'œil que l'horizontale, et celui-ci ne peut avoir tourné à la fois dans deux sens inverses.

Helmoltz fait remarquer avec raison que l'inclinaison de l'image horizontale est seule semblable à celle de

Digitized by Google

l'horizon rétinien par rapport au plan de regard, car l'intersection de l'horizon rétinien avec la tenture est l'image accidentelle de la ligne horizontale, telle qu'on la voit sur la tenture, et l'intersection du plan de regard avec la tenture est horizontale; en sorte que l'angle de l'image accidentelle avec l'horizontale sur la tenture est dirigé dans le même sens[1] que l'angle de l'horizon rétinien avec le plan de regard : c'est-à-dire que l'angle de torsion de l'œil est tel qu'il l'a indiqué.

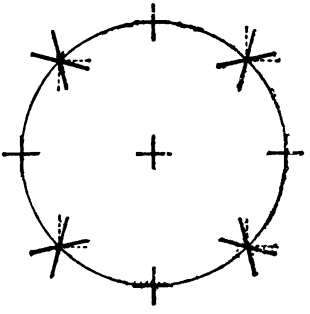

FIG. 4. — Direction des images accidentelles horizontales et verticales dans les diverses orientations du regard. Les lignes pointillées indiquent l'horizontale et la verticale.

Au contraire, les lignes verticales de la tenture ne coïncident pas avec l'intersection de la tenture et d'un plan passant par la ligne de regard et perpendiculaire au plan de regard. Celui-ci est en effet, quand on regarde en haut, incliné en arrière, en sorte que son intersection avec la tenture est inclinée à droite quand on regarde à droite, à gauche quand on regarde à gauche. L'inclinaison de l'image verticale par rapport aux verticales de la tenture n'indique donc pas même, d'une façon certaine, l'obliquité de l'horizon rétinien par rapport au plan de regard.

Tout cela est juste en ce qui concerne l'angle de l'horizon rétinien avec le plan de regard, mais ne nous dit pas si l'œil a réellement subi une torsion négative, de même ordre que celle que pourrait lui imprimer un muscle oblique agissant seul.

Pour savoir ce qu'il en est, nous allons examiner ce que seraient les intersections, avec la tenture, de l'*horizon rétinien* et du plan que nous avons défini comme *sagittal-rétinien*, après une rotation du globe de l'œil ayant amené, sans torsion, la ligne de regard à être dirigée en haut et à droite.

1. Mais les deux angles ne sont pas égaux, car ils sont : l'un, la section droite, la section oblique du même angle dièdre qui est le véritable angle de torsion de HELMOLTZ.

Digitized by Google

Nous supposerons pour cela qu'il n'y a pas de muscles obliques, que les muscles droits orientent l'œil rigoureusement dans les positions secondaires et que la pupille est amenée en haut et à droite en tournant, conformément à la loi de LISTING, autour d'un axe oblique passant par l'axe optique et situé dans le même plan que les axes vertical et transversal de l'œil, et par conséquent parallèle à la tenture de l'expérience de RUETE.

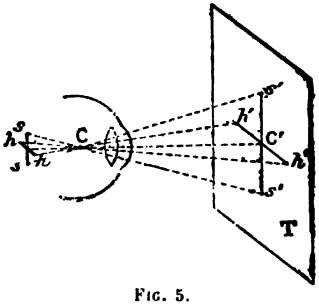

FIG. 5.

Soient (fig. 5) *ss*, *hh*, les branches horizontales et verticales de la croix sur la rétine. En joignant les extrémités des branches au centre optique C et en les prolongeant jusqu'au plan **T** en *s's' h'h'*, on obtient le dessin de l'image accidentelle de la croix sur la tenture, *ss s's'* et *hh h'h'* sont deux plans perpendiculaires l'un à l'autre et *s's'*, *h'h'* sont leurs intersections avec le plan **T**. Quand l'œil tournera autour d'un axe parallèle à **T** et passant par C, la croix *s's' h'h'* prendra une nouvelle position qui sera l'intersection avec **T** des mêmes plans *ss s's' hh h'h'*, après leur rotation autour de l'axe.

Le problème se ramène donc à déterminer les intersections d'un plan horizontal et d'un plan vertical avec un plan perpendiculaire à leur intersection, lorsqu'on fait tourner le solide rigide formé par les deux premiers plans autour d'un axe passant par leur intersection et parallèle au troisième plan.

Soient (fig. 6) **H** et **S** les plans horizontal et sagittal perpendiculaires l'un à l'autre, se coupant suivant DE; XY l'axe de rotation perpendiculaire à DE et coupant cette droite en O, mais oblique sur **H** et **S** et formant avec eux les angles φ et $90 - \varphi$. Le plan transversal **T** dont on cherche les intersections avec **H** et **S** après la rotation est parallèle à XY et perpendiculaire à **H**, à **S** et à DE.

Remarquons que, si l'on déplace **T** parallèlement à lui-même, la position des intersections cherchées varie, mais

Digitized by Google

non leur direction, et, comme c'est cette dernière seule que l'on cherche, on peut placer T où l'on veut. Le plus avantageux est de faire passer par XY. Il coupe alors H et S suivant OB et OB', celle-ci verticale, celle-là transversale.

Par un point quelconque A de XY, faisons passer un plan

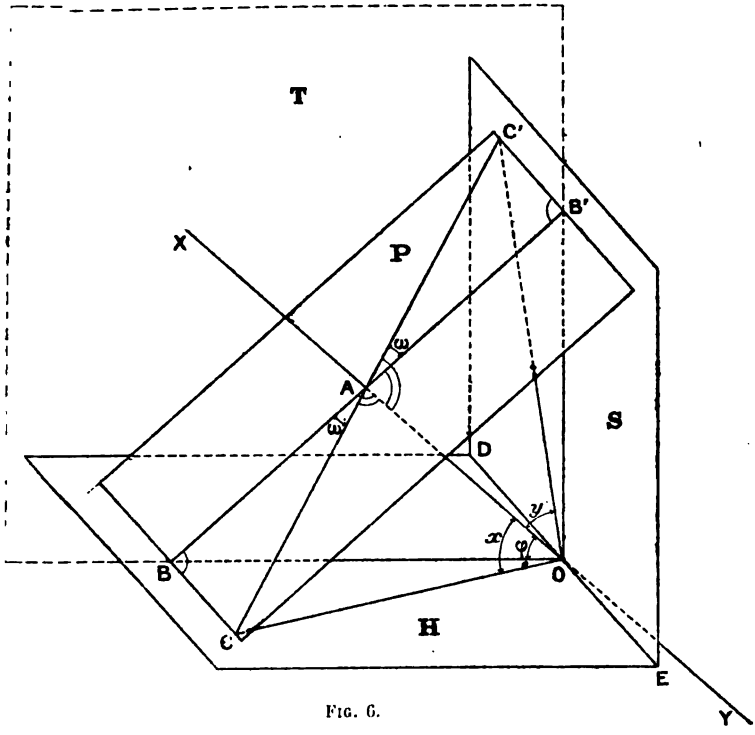

Fig. 6.

P perpendiculaire à XY. Ce plan sera parallèle à DE. Les intersections BC et B'C' de P avec H et avec S sont donc parallèles à DE, puisqu'elles ne peuvent la rencontrer et qu'elles sont situées chacune dans un plan qui contient aussi DE. T étant perpendiculaire à DE est donc aussi perpendiculaire à BC et à B'C'. Donc BB', intersection de T avec P, est perpendiculaire à BC et à B'C', et les angles ABC, AB'C' sont droits.

Lorsque l'on fera tourner le solide formé par les trois

Digitized by Google

plans **H**, **S**, **P** autour de XY, l'angle de rotation ω se dessinera en vraie grandeur sur le plan **P**.

Pour trouver les intersections cherchées, il suffirait donc de tracer cet angle sur le plan **P** et de joindre au point O les points où les droites formant avec AB et AB′ l'angle ω rencontreraient les intersections BC et B′C′. Mais on peut remarquer que nous ne cherchons pas la position absolue des dites intersections dans l'espace, mais leur position relative par rapport aux autres lignes du système, c'est-à-dire l'angle qu'elles forment avec elles. Dès lors, il est indifférent que ce soit le système **HSP** qui tourne autour de XY, **T** restant fixe, ou que ce soit **T** qui tourne, en sens inverse, le système **H**, **SP** restant fixe. Cette dernière façon de faire rend la figure beaucoup plus simple.

Il nous suffit, dès lors, pour trouver les intersections cherchées, de faire tourner **T** autour de XY d'un angle ω, dans un sens tel que sa partie supérieure s'incline en avant. Son intersection avec **P** devient CC′ et ses intersections avec H et S, qui sont les droites cherchées, sont OC et OC′. Pour déterminer leurs directions, nous calculerons les angles x et y qu'elles forment avec une droite connue du plan **T**, par exemple avec XY.

On trouve que ces angles sont :

$$\operatorname{tg} x = \operatorname{tg}\varphi \operatorname{séc}\omega$$
$$\operatorname{tg} y = \cot\varphi \operatorname{séc}\omega.$$ [1]

1. Voici le calcul :

Remarquons que, XY étant perpendiculaire à **P**, les angles BAO, CAO, B′AO, C′AO sont droits et posons OA = 1.

Dans le triangle BAO, rectangle en A, on a :

$$AB = \operatorname{tg}\varphi;$$

Dans BAC rectangle en B, on a :

$$AC = AB \operatorname{séc}\omega = \operatorname{tg}\varphi \operatorname{séc}\omega;$$

et dans CAO, rectangle en a, on a :

$$\operatorname{tg} x = AC = \operatorname{tg}\varphi \operatorname{séc}\omega;$$

De même on trouverait

$$\operatorname{tg} y = \cot\varphi \operatorname{séc}\omega,$$

soit par un calcul parallèle au précédent, soit simplement en remarquant que la figure est la même, sauf que φ est remplacé par $90 - \varphi$ et par conséquent $\operatorname{tg}\varphi$ par $\cot\varphi$.

Digitized by Google

Ainsi, nous pouvons tracer immédiatement sur le plan T, ramené maintenant à sa position initiale, les intersections cherchées, en faisant, avec la projection de XY sur ce plan, deux angles, l'un x, au-dessous de XY, tel que $\operatorname{tg} x = \operatorname{tg}\varphi \operatorname{séc}\omega$ et l'autre y, au-dessus, tel que $\operatorname{tg} y = \cot\varphi \operatorname{séc}\omega$.

Les angles que fait XY avec la verticale et avec l'horizontale sont φ et $90 - \varphi$ dont les tangentes sont $\operatorname{tg}\varphi$ et $\cot\varphi$ sécω étant > 1, $\operatorname{tg}\varphi$ sécω et $\cot\varphi$ sécω sont respectivement plus grands que $\operatorname{tg}\varphi$ et $\cot\varphi$. On voit par là immédiatement que l'intersection du plan horizontal s'abaisse à gauche au-dessous de l'horizontale, et que l'intersection du plan sagittal se porte en haut à droite de la verticale : l'angle droit de la croix a donné un angle obtus. Tout cela est conforme à l'expérience.

Cherchons maintenant les angles α et β que forment les intersections de H et de T, ou de S et de T, non plus avec XY, mais respectivement avec l'horizontale et avec la verticale.

Ces angles sont faciles à calculer, car

$$\alpha = x - \varphi \quad \text{et} \quad \beta = y - (90 -).$$

On obtient :

$$\operatorname{tg}\alpha = \frac{\operatorname{tg}\varphi\,(1 - \cos\omega)}{\cos\omega + \operatorname{tg}^2\omega}$$

$$\operatorname{tg}\beta = \frac{\cot\varphi\,(1 - \cos\omega)}{\cos\omega + \cot^2\varphi}\,[1].$$

1. Voici le calcul :

$$\operatorname{tg}\alpha = \operatorname{tg}(x - \varphi) = \frac{\operatorname{tg} x - \operatorname{tg}\varphi}{1 + \operatorname{tg} x \operatorname{tg}\varphi} = \frac{\operatorname{tg}\varphi \operatorname{séc}\omega - \operatorname{tg}\varphi}{1 + \operatorname{tg}^2\varphi \operatorname{séc}\omega}$$

$$= \frac{\operatorname{tg}\varphi\,(\operatorname{séc}\omega - 1)}{1 + \operatorname{tg}^2\varphi \operatorname{séc}\omega}.$$

Or,

$$\operatorname{séc}\omega - 1 = \frac{1}{\cos\omega} - \frac{\cos\omega}{\cos\omega} = \frac{1 - \cos\omega}{\cos\omega};$$

d'où

$$\operatorname{tg}\alpha = \frac{\operatorname{tg}\varphi\,(1 - \cos\omega)}{\cos\omega + \operatorname{tg}^2\varphi}.$$

On trouverait de même : $\operatorname{tg}\beta = \dfrac{\cot\varphi\,(1 - \cos\omega)}{\cos\omega + \cot^2\varphi}$.

Digitized by Google

Ces valeurs peuvent être mises sous la forme

$$\operatorname{tg}\alpha = \frac{1}{2}\sin 2\varphi \frac{1-\cos\omega}{1-\cos^2\varphi(1-\cos\omega)}$$

$$\operatorname{tg}\beta = \frac{1}{2}\sin 2\varphi \frac{1-\cos\omega}{1-\sin^2\varphi(1-\cos\omega)}\,^{1}.$$

Cette forme permet de voir que α et β croissent en même temps que ω et que φ, mais que leurs valeurs ne sauraient augmenter en même temps que celles de φ au delà de $\varphi = 45°$, puisque $\sin 2\varphi$ est alors maximum ; tandis que pour ω la limite théorique ne serait atteinte qu'à 180°. Mais, en fait, ω ne saurait dépasser ni même atteindre 45°, en sorte que, *pratiquement*, le maximum de α et de β est atteint pour $\varphi = \omega = 45°$[2].

1. Il suffit pour cela de multiplier tous les termes par $\cos^2\varphi$ dans la première et par $\sin^2\varphi$ dans la seconde. On a alors :

$$\operatorname{tg}\alpha = \frac{\sin\varphi\cos\varphi(1-\cos\omega)}{\cos\omega\cos^2\varphi + \sin^2\varphi}$$

$$= \frac{1}{2}\sin 2\varphi \frac{1-\cos\omega}{\cos\omega\cos^2\varphi + 1 - \cos^2\varphi}$$

$$= \frac{1}{2}\sin 2\varphi \frac{1-\cos\omega}{1-\cos^2\varphi(1-\cos\omega)}.$$

La valeur $\operatorname{tg}\beta = \frac{1}{2}\sin 2\varphi \frac{1-\cos\omega}{1-\sin^2\varphi(1-\cos\omega)}$

s'obtient par un calcul parallèle.

2. Dans la formule $\operatorname{tg}\alpha = \frac{\operatorname{tg}\varphi(1-\cos\omega)}{\cos\omega + \operatorname{tg}^2\varphi}$, pour une valeur donnée de ω, le maximum de $\operatorname{tg}\alpha$ correspond au maximum du seul facteur variable $\frac{\operatorname{tg}\varphi}{\cos\omega + \operatorname{tg}^2\varphi}$ ou au minimum de son inverse $\frac{\cos\omega + \operatorname{tg}^2\varphi}{\operatorname{tg}\varphi} = \frac{\cos\omega}{\operatorname{tg}\varphi} + \operatorname{tg}\varphi$. Or le produit de ces deux termes étant égal à $\cos\omega$ et, par conséquent, constant pour une valeur fixe de ω, leur somme sera minima quand ils seront égaux, c'est-à-dire pour $\frac{\cos\omega}{\operatorname{tg}\varphi} = \operatorname{tg}\varphi$ ou $\operatorname{tg}\varphi = \sqrt{\cos\omega}$. Pour $\omega = 45°$, $\operatorname{tg}\varphi = \sqrt{\cos 45°} = 0{,}841$ et $\varphi = 10°4'$.

Si, dans la formule ci-dessus, on remplace φ par la valeur $\sqrt{\cos\omega}$ qui donne à α sa valeur maxima, on a :

$$\operatorname{tg}\alpha = \frac{\sqrt{\cos\omega}(1-\cos\omega)}{2\cos\omega} = \frac{1-\cos\omega}{2\sqrt{\cos\omega}} = \frac{\sin^2\frac{\omega}{2}}{\sqrt{\cos\omega}}.$$

Pour $\omega = 45°$, cela donne : $\operatorname{tg}\alpha = \frac{\sin^2 22°30'}{\sqrt{\cos 45°}} =$ et $\alpha = 9°53'$.

Ainsi, pour $\omega = 45°$, valeur pratiquement maxima de cet angle, la valeur maxima de α est fournie par $\varphi = 40°4'$ et atteint alors 9°53'. Cette note est due à l'obligeance de M. Boussinesq.

Digitized by Google

On voit aussi que, pour $\varphi < 45°$, on a $\operatorname{tg}\alpha > \operatorname{tg}\beta$; pour $\varphi = 45°$, $\operatorname{tg}\alpha = \operatorname{tg}\beta$ et pour $\varphi > 45°$, $\operatorname{tg}\alpha < \operatorname{tg}\beta$; ce qui montre que, quand la pupille est orientée plus vers le haut que vers le côté, la ligne horizontale paraît plus déviée que la verticale et inversement, tandis que la déviation est égale quand le regard est dirigé dans le plan bissecteur.

Les inclinaisons de l'image accidentelle sont résumées dans le diagramme de la fig. 4 (p. 135).

Revenons maintenant à la conclusion première et essentielle de cette étude géométrique, savoir que : lorsqu'on oriente la pupille en haut et à droite, les intersections des plans passant par les méridiens morphologiques horizontal et vertical antéro-postérieur avec un plan vertical transversal sont inclinées l'une et l'autre, la verticale en haut et à droite, l'horizontale à gauche et en bas.

Dans le mouvement qu'a fait l'œil pour orienter la pupille en haut et à droite, il n'y a eu aucune torsion réelle de la ligne de regard, pour la bonne raison que, la rotation s'étant faite autour d'un axe perpendiculaire à la ligne de regard, la projection de l'axe du mouvement sur la ligne de regard est nulle, de sorte que la composante du mouvement qui serait capable de produire une rotation autour de la ligne de regard est nulle aussi.

Ceux à qui ces considérations mathématiques ne sont pas familières peuvent s'en convaincre par la remarque suivante. Si l'on fait passer par la ligne de regard un plan perpendiculaire à l'axe de rotation, ce plan reste en coïncidence avec lui-même pendant le mouvement. S'il y avait une rotation de l'œil autour de la ligne de regard, le plan serait entraîné et ne resterait plus en coïncidence avec lui-même, ce qui est contraire à ce qui vient d'être dit.

Ainsi, il n'y a pas torsion autour de la ligne de regard ; s'il y a torsion autour de cette ligne *par rapport au plan de regard*, c'est une torsion fictive. On pourrait presque dire fautive, car elle tend à induire en erreur en laissant croire qu'après la rotation, l'horizon rétinien est incliné *vers la*

Digitized by Google

gauche (puisqu'il aurait tourné dans le sens indirect), tandis qu'en réalité, il est incliné *vers la droite*.

Avant d'aborder cette question, il est nécessaire de préciser quelques définitions.

Une droite est définie dans l'espace par deux points.

La direction d'une droite est définie par son parallélisme avec une droite définie par deux points.

Une droite est définie par un point et sa direction.

Les directions habituellement citées pour comparaison sont la verticale et l'horizontale. Or celles-ci ne sont point comparables, car elles ne sont pas définies au même degré. Par un point il ne peut passer qu'une verticale ; donc une verticale est définie par un point et sa direction et toutes les verticales sont parallèles. Par un point, il peut passer autant d'horizontales qu'on veut. L'horizontale n'est donc pas définie par un point et sa direction horizontale. Au concept de droite horizontale, il faut en substituer deux autres définis au même degré que celui de verticale. Je les emprunterai à l'anatomie humaine. La droite qui suit le rachis dans la position normale étant la *verticale*, j'appellerai *transversale* l'horizontale qui va d'une oreille à l'autre et *sagittale* celle qui va d'avant en arrière de l'occiput au nez, perpendiculairement à la précédente.

Ces trois droites sont perpendiculaires entre elles. Les directions verticale, transversale et sagittale sont parallèles aux lignes ainsi définies.

Sur ces trois coordonnées rectangulaires, on peut distinguer le *haut* et le *bas*, la *droite* et la *gauche*, l'*avant* et l'*arrière*.

Un plan est défini par deux droites qui se coupent et par deux droites qui ne se coupent pas, mais qui sont parallèles. (Ici, un cercle vicieux se rattachant au postulatum des parallèles ; car deux droites qui, prolongées indéfiniment, ne se rencontrent pas, sont reconnues parallèles à ce qu'un même plan peut passer par toutes les deux.) Il est défini aussi par une droite contenue dans lui et une direction autre que celle de cette droite, c'est-à-dire l'obligation d'être

Digitized by Google

parallèle à une deuxième droite non parallèle elle-même à la première.

Les plans qui, par leur direction, servent de termes habituels de comparaison sont le plan vertical et le plan horizontal. Or, ces termes ne sont pas plus de même ordre que la droite horizontale et la verticale, en ce sens qu'ils ne sont pas définis par un même nombre de conditions. Mais ici, c'est le concept plan horizontal qui est entièrement défini, et c'est celui du plan vertical qui ne l'est qu'incomplètement. Le plan horizontal est soumis à deux conditions : celles de passer par une première droite horizontale, puis de passer par une deuxième horizontale, en sorte que par une horizontale donnée, on ne peut faire passer qu'un plan horizontal, et par un point donné, on ne peut faire passer aussi qu'un plan horizontal qui contiendra toutes les horizontales passant par ce point.

Le concept de plan vertical au contraire n'implique qu'une condition, celle de passer par une verticale, en sorte que, par une verticale donnée, on peut faire passer une infinité de plans verticaux, et, par un point donné, on peut en faire passer une infinité, tous assujettis à l'unique condition de contenir l'unique verticale passant par ce point.

On peut donc conserver la conception de *plan horizontal*, qui sera celui passant par nos deux coordonnées horizontales, la transversale et la sagittale ; mais il faut compléter celle de plan vertical et lui en substituer deux autres, définies au même degré que celle du plan horizontal. Nous prendrons le *plan sagittal* passant par la verticale et la sagittale et le *plan transversal* passant par la verticale et la transversale.

Convenons d'appeler v, t, s, les trois droites coordonnées, et H, T, S les trois plans coordonnés. On remarquera que les trois coordonnées sont les trois intersections des trois plans coordonnés.

O sera leur point d'intersection.

Nous appellerons *droites obliques* celles dont la direction fait un angle différent de 0° ou de 90° avec l'une quelconque

Digitized by Google

des droites coordonnées. Ainsi, une horizontale dirigée dans un des angles entre la transversale et la sagittale sera pour nous une oblique, bien qu'elle ne le soit pas au sens ordinaire. Nous appellerons de même *plans obliques* ceux faisant un angle différant de 0° ou de 90° avec l'un quelconque des plans coordonnés. Ainsi, un plan vertical non parallèle au plan sagittal ou au plan transversal sera pour nous oblique, contrairement au sens habituel de ce mot.

L'obliquité d'une droite est facile à désigner par rapport à nos directions cardinales. Les deux faces du plan **H** désignant le haut et le bas, celles du plan **S** la droite et la gauche, celles du plan **T** l'avant et l'arrière, il suffit de mener à la droite une parallèle par le point O et de voir dans lequel des angles dièdres ou trièdres des plans **H**, **S** et **T** passe la droite ou son prolongement.

Pour un plan la chose est plus délicate et, dans le langage courant, il règne à cet égard une grande confusion. On désigne ordinairement l'obliquité du plan par celle de la ligne de plus grande pente ; mais quand un plan vertical est oblique par rapport aux plans sagittal et transversal, celle-ci ne fournit plus aucune indication sur cette obliquité.

On pourrait la définir par l'obliquité de ses intersections avec les plans cardinaux ou par celle des projections de trois coordonnées sur lui. Le plus simple est de la définir par celle d'une perpendiculaire abaissée sur lui du point O. L'obliquité du plan est ainsi ramenée à celle d'une seule droite.

Ces définitions établies, voyons quelles seront les obliquités d'un plan horizontal et d'un plan sagittal que nous ferons tourner autour d'axes vertical, transversal et oblique, ce dernier dirigé dans l'angle des deux précédents et dans leur plan.

L'obliquité produite est résumée dans le tableau ci-dessous, où l'on suppose que la rotation autour de l'axe vertical a lieu en avant et à droite, celle autour de l'axe transversal en

Digitized by Google

avant et en haut. Il indique les effets de la rotation autour d'un seul des axes rectangulaires et autour de l'axe oblique, et ceux de deux rotations successives autour des axes rectangulaires, dans le cas où l'axe autour duquel a lieu la seconde rotation reste invariable dans l'espace pendant la première rotation et dans celui où il est entraîné par celle-ci.

Rotation autour d'un axe.	Vertical.	Transversal	Vertical puis transversal non entraîné.	Transversal puis vertical non entraîné.	Vertical puis transversal entraîné.	Transversal puis vertical entraîné.	Oblique en bas et à droite, parallèle au plan transversal.
Plan horizontal (horizon rétinien).	Reste horizontal.	Oblique en Avant. Bas. —	Oblique en Avant. Bas. —	Oblique en Avant. Bas. Droite.	Oblique en Avant. Bas. Droite.	Oblique en Avant. Bas. —	Oblique en Avant. Bas. Droite.
Plan sagittal (sagittal-rétinien).	Oblique en Avant. — Gauche.	Reste Sagittal.	Oblique en Avant. Haut. Gauche.	Oblique en Avant. — Gauche.	Oblique en Avant. — Gauche.	Oblique en Avant. Haut. Gauche.	Oblique en Avant. Haut. Gauche.

On voit par ce tableau que, pour obtenir par deux rotations successives autour des axes rectangulaires une obliquité de même sens que par une rotation unique autour de l'axe oblique intermédiaire aux précédents, il faut, si le second axe n'est pas entraîné, que la première rotation soit celle autour de l'axe parallèle au plan qui tourne, et si le second axe est entraîné, que la première rotation soit celle autour de l'axe perpendiculaire au plan.

Or, quand l'œil tourne autour de deux axes successifs sous l'action de ses muscles droits, le second axe n'est pas entraîné dans la première rotation, puisqu'il est déterminé par les insertions de ceux des muscles droits qui n'ont pas encore agi et que ces insertions n'ont point changé de place puisqu'elles sont précisément sur le trajet du premier axe de rotation. Dès lors, si la rotation commence autour de l'axe transversal, le plan horizontal prendra l'obliquité voulue

Digitized by Google

(qualitativement sinon quantitativement), tandis que le plan sagittal sera oblique seulement en avant et à gauche, et il lui manquera une rotation vers le haut pour prendre la position voulue. Et ce sera l'inverse si la rotation commence par l'axe vertical.

Ainsi quand, pour orienter la pupille en haut et à droite, au lieu de faire tourner l'œil autour d'un axe oblique qui l'amène par une seule rotation dans la position voulue, nous faisons tourner l'œil autour de ses axes rectangulaires, si nous dirigeons le regard d'abord en haut, puis à droite, le plan horizontal ou horizon rétinien, **H**, s'incline dans le sens voulu, en avant, en bas et à droite, tandis que le plan méridien perpendiculaire à l'horizon rétinien, ou plan sagittal-rétinien, **S**, n'est oblique qu'en avant et à gauche, et il lui manque une inclinaison vers le bas, pour avoir l'inclinaison voulue. Et inversement, si nous dirigeons le regard d'abord à droite, puis en haut, le plan **S** prend l'inclinaison voulue, tandis que le plan **H** n'est oblique qu'en bas et en avant, et il lui manque une inclinaison vers la droite pour avoir l'inclinaison voulue.

Dans le premier cas, pour obtenir pour le plan **S** une inclinaison vers le bas sans modifier l'inclinaison de **H**, il faudrait que l'œil tournât autour d'un axe perpendiculaire à **P** (par exemple, pour l'œil droit, sous l'action du droit interne). Dans le second cas, pour obtenir pour le plan H une inclinaison vers la droite sans modifier l'inclinaison de **S**, il faudrait que l'œil tournât autour d'un axe perpendiculaire à **S** (par exemple, pour l'œil droit, sous l'action du droit supérieur).

Cela aurait pour effet de modifier l'orientation de la pupille en la ramenant en dedans et en bas dans le premier cas, en dedans et en haut dans le second.

Ce résultat peut être obtenu par une rotation autour de la ligne de regard, intersection des plans **H** et **S**, c'est-à-dire une *torsion* à gauche ou indirecte dans le premier cas, à droite ou directe dans le second. Cette *torsion* modifie l'inclinaison de l'autre plan, non qualitativement, mais quantitati-

Digitized by Google

vement, en rendant, dans le premier cas, le plan H plus oblique en bas et à droite, moins oblique en avant, et, dans le second, le plan S plus oblique en avant, moins oblique en haut et à gauche.

Or, cette modification du second plan est sans doute[1] celle qui est nécessaire pour rendre les effets des deux rotations orthogonales successives non plus seulement semblables qualitativement, mais identiques quantitativement à ceux de la rotation autour de l'axe oblique intermédiaire.

Ainsi, dans l'orientation de la pupille en haut et à droite, il y aurait : quand on porte le regard d'abord en haut, puis à droite, une torsion indirecte; quand on regarde d'abord à droite, puis en haut, une torsion directe; quand on porte le regard directement en haut et à droite, pas de torsion du tout, puisque la rotation a lieu autour d'un axe perpendiculaire à la ligne de regard. Or, d'après la loi de Donders, la position de l'œil pour une orientation donnée de la pupille est la même, quelle que soit la voie par laquelle elle est parvenue à cette orientation.

Comment donc s'expliquent ces résultats contradictoires?

D'une façon bien simple.

Quand on porte le regard d'abord en haut, la ligne du regard s'incline en haut et en avant et forme un angle avec l'axe vertical. Quand ensuite on fait tourner l'œil autour de cet axe vertical, la ligne de regard décrit deux cônes opposés par le sommet et, dans ce mouvement, l'œil subit une torsion directe.

C'est cette torsion directe qui est effacée par la torsion indirecte qui se produit en ce cas.

C'est la même chose quand on porte le regard d'abord à droite, puis en haut, en remplaçant les torsions directe et indirecte par leurs inverses.

Il n'y a dans tout cela aucune torsion réelle, mais seulement des torsions virtuelles résultant de la décomposition.

1. Je dois dire, cependant, que je n'ai point soumis ce point à une vérification mathématique.

Digitized by Google

d'un mouvement simple en plusieurs autres; ou, si l'on préfère, la torsion dans un sens se produit par fractions infiniment petites, détruites une à une par des fractions infiniment petites de torsion en sens inverse.

(*A suivre.*) YVES DELAGE.

ANIRIDIE CONGÉNITALE

PAR

J. GALEZOWSKI

L'aniridie congénitale est une malformation assez rare de l'œil. Moissonier[27] dit ne l'avoir rencontrée que deux fois sur 6,000 malades; il a pu, dans toute la littérature, en rassembler vingt-quatre cas.

Nous avons eu l'occasion d'en observer dernièrement trois cas, et, étant donnée la rareté de cette anomalie, nous croyons intéressant de les publier.

Les deux premiers cas concernent deux personnes, la mère et son fils; voici leurs observations :

OBSERVATIONS I ET II.

Mme B..., âgée de 29 ans, vient consulter pour un trouble de la vue. A l'examen on constate que la cornée a son diamètre normal; la pupille est très large, elle paraît aussi grande que la cornée; on s'aperçoit alors que l'iris fait totalement défaut. Voici ce que l'on voit à l'ophtalmoscope : la pupille a le même diamètre que la cornée; on ne voit aucune trace d'iris; le centre de cette large pupille est occupé par le cristallin opaque autour duquel il y a un anneau transparent par où l'on peut éclairer le fond de l'œil. L'aspect est

Digitized by Google

le même dans les deux yeux. De plus, il y a un nystagmus assez rapide et continuel à grandes oscillations et il y a une parésie des deux droits externes. L'acuité visuelle est très faible, puisque la malade ne peut se conduire seule; elle compte difficilement les doigts à 20 centimètres; d'ailleurs elle n'a jamais bien vu; on n'a pas pu lui apprendre à lire; mais jusqu'à il y a deux ans elle voyait encore assez pour se conduire; depuis ce moment la vue a toujours baissé jusqu'à maintenant.

Mme B... a deux enfants : une fille et un garçon; elle n'a jamais eu de fausse couche. La fille a les yeux parfaitement normaux, mais le fils présente les mêmes malformations que sa mère.

C'est un garçon âgé de 7 ans : il y a une aniridie double; quand on le regarde, s'il tourne le dos à la lumière, ses yeux paraissent tout à fait noirs; si au contraire sa figure est éclairée, les yeux, par suite du reflet du fond de l'œil, paraissent rouges. Chez lui l'aniridie n'est pas absolument complète, il existe en quelques points de la périphérie un petit bourrelet grisâtre, mince, de 1 ou 2 millimètres. L'œil droit présente une cataracte complète ne permettant d'éclairer qu'un anneau autour du cristallin. La zone de Zinn est transparente. A gauche, on constate aussi des opacités radiées du cristallin siégeant surtout à la partie postérieure du cristallin. Ces opacités empêchent de voir distinctement le fond de l'œil : on aperçoit cependant la pupille qui n'est pas atrophiée : il n'y a pas de colobome, pas de rétinite pigmentaire. Il existe un nystagmus bilatéral.

Enfin dans les deux cas il n'y a ni augmentation de la pression, ni subluxation du cristallin.

Nous avons pu examiner plusieurs autres membres de la famille qui ne présentaient rien d'anormal. La mère de Mme B... a les yeux normaux et nous dit que son mari ne présente rien de particulier aux yeux, qu'il n'a pas les yeux comme sa fille. Une sœur de la malade ne présente aucune malformation.

Digitized by Google

Le fils est né avant terme, à 8 mois; il a eu une hernie à l'âge de trois semaines. Son nez est un peu enfoncé à la partie supérieure; les dents sont défectueuses. Les deux incisives médianes supérieures sont écartées l'une de l'autre de 1 centimètre. De plus, toutes les incisives n'ont que 1/4 de centimètre de hauteur.

La mère a été opérée des deux yeux de la cataracte par notre Père et elle a actuellement une acuité visuelle suffisante pour se conduire seule et vaquer aux soins de son ménage. La cataracte a été extraite aussi de l'œil droit du fils : le cristallin a pu être enlevé sans avoir de corps vitré.

Nous avons examiné les yeux de la mère après l'opération, et nous avons pu constater à l'ophtalmoscope que la papille n'occupait pas sa position normale; elle était située dans la moitié supérieure du globe occulaire et presque sur la ligne médiane, un peu en dedans de cette ligne. La papille paraît un peu blanche : il en sort quatre veines aux quatre points cardinaux; les artères sont très fines. Pas de choroïdite ni de rétinite.

Observation III.

Il s'agit ici d'une fillette de 4 ans; chez elle il n'y a pas d'hérédité; les parents ont les yeux normaux. Ils ont eu six enfants dont trois sont morts en bas âge, les autres n'ont pas eu de maladies; l'enfant ne présente pas de signes de syphilis héréditaire. Les iris font totalement défaut; ses yeux paraissent très grands. L'acuité visuelle est bonne, surtout à droite; car à gauche il y a une cataracte polaire postérieure. Il y a de plus un ptosis double; l'enfant supplée à l'action des releveurs par un frontal, ce qui élève ses sourcils au-dessus de l'arcade sourcilière. La tension des yeux est normale. Il n'y a pas de subluxation du cristallin : la zone de Zinn est invisible de même que les procès ciliaires. Pas de nystagmus.

Dans les deux premiers cas la transmission de la mère à son fils est bien évidente. On a déjà signalé le fait que la mère

Digitized by Google

ne transmet sa malformation qu'aux enfants du sexe masculin ou inversement. C'est ce qui s'était produit dans le cas rapporté par Lang[13]. On ne trouve chez les parents aucune tare qui ait pu occasionner cette anomalie. En effet, nous avons vu la mère de Mme B..., qui est très bien portante et n'a jamais eu de maladie; elle nous affirme qu'il en est de même de son mari.

Dans le second cas on ne peut faire intervenir l'hérédité et il faut admettre un vice de formation.

L'aniridie congénitale s'accompagne en général d'autres malformations de l'œil. Ce sont le plus souvent : la cataracte et le nystagmus :

Macleisch[23] considère qu'il y a toujours cataracte dans l'aniridie. Sur vingt-quatre cas réunis par Moissonier, il y avait huit fois des cataractes complètes et huit fois de simples opacités. Dans nos trois cas il y a des opacités plus ou moins complètes.

Le nystagmus se rencontre aussi très fréquemment; mais nous pensons qu'il est plus souvent le résultat des opacités cristalliniennes et surtout des opacités centrales que de l'aniridie elle-même.

En même temps que l'iris fait défaut, il peut subsister des restes de la membrane pupillaire (Carle Hess[19], Van Duyse[12]).

On a constaté aussi la subluxation du cristallin (Hjort[4], Samelsohn[30], Goldzieher[21], Moissonier[27]). Pour plusieurs auteurs cette subluxation serait due à l'absence de la zonule de Zinn. Pour les autres elle serait due à l'action de la pesanteur sur le cristallin, qui n'étant plus soutenu par l'iris arracherait les fibres de la zonule. Nous nous rattachons à cet avis; car ce n'est pas parce que les fibres de la zonule se laissent traverser par les rayons lumineux qu'il faut nier leur existence. A la suite d'iridectomie on peut souvent voir le fond de l'œil autour du cristallin; la zonule existe, mais elle est transparente. Dans un cas de luxation du cristallin avec arrachement de l'iris à la suite de traumatisme, nous avons vu les fibres de la zonule devenir opaques.

Enfin on a signalé l'atrophie des nerfs optiques (Lawson[3]).

Digitized by Google

Nous voulons aussi attirer l'attention sur une autre lésion qui accompagne l'aniridie : nous voulons parler des paralysies des muscles extrinsèques. Dans notre observation I il y avait une parésie très nette des deux droits externes; et dans notre observation III il y avait une double paralysie des releveurs de la paupière.

Anatomie pathologique.

On a pu pratiquer l'examen d'yeux atteints d'aniridie. Pagenstecher[30] a trouvé, comme dans le cas de Rindfleisch[18], un amincissement de la cornée à la périphérie. Il n'y avait pas de traces ni de sphincter ni de dilatateur de l'iris. L'amincissement serait dû, pour lui à la traction exercée par le rudiment de l'iris.

Pathogénie.

Diverses théories ont été émises pour expliquer l'aniridie.

En général, on admet la théorie énoncée pour la première fois par von Ammon[1], qui l'attribue à un arrêt de développement.

D'autres auteurs, considérant que l'aniridie est le plus souvent accompagnée d'états pathologiques des différents tissus de l'œil, pensent que cette malformation est due à un processus pathologique qui aurait évolué pendant la vie intra-utérine. Pour les uns, il se serait produit un glaucome, pour d'autres une iridocyclite (Hess), ou encore une kératite perforante (Rindfleisch).

Nous ne pensons pas qu'il faille admettre aucune des théories qui se basent sur un processus pathologique. L'hérédité d'abord semble devoir faire écarter la supposition que chez la mère et l'enfant il se produit, précisément pendant la vie utérine et à la même époque de cette vie, la même maladie, que ce soit un glaucome, une kératite perforante ou une iridocyclite, alors qu'aucune de ces affections n'a un caractère héréditaire. — Il faudrait de plus admettre dans

Digitized by Google

ce cas que la même maladie s'est développée à la même époque dans les deux yeux.

La théorie de l'arrêt du développement, celle qui, admise généralement, a des bases plus solides : il n'est pas facile cependant d'expliquer la persistance de la membrane pupillaire qui se rencontre assez souvent.

Aussi nous rangerons-nous à l'avis de Picqué[15] qui permet d'expliquer les autres malformations qui accompagnent l'aniridie. Avant de l'exposer, reprenons quelques points du développement de l'œil et de l'iris en particulier.

On sait que l'œil se développe aux dépens de la vésicule optique, diverticule de la vésicule cérébrale antérieure. Après la transformation de cette vésicule optique primitive en vésicule secondaire, l'embryon de l'œil présente la forme d'une coupe à deux feuillets invaginés de bas en haut (Panas). Les deux extrémités se rapprochent. Dans leur intervalle l'ectoderme pousse un noyau qui sera le cristallin, et entre ce bourgeon cristallinien et l'extrémité des deux feuillets le mésoderme s'avance et entoure complètement le cristallin, remplissant la cavité sphérique limitée par la vésicule.

Le mésoderme constitue ainsi le vitré; l'enveloppe vasculaire se forme, en même temps que les vaisseaux du vitré et le sac vasculaire du cristallin; tous ces vaisseaux viennent se réunir à l'extrémité libre de la vésicule, formant un bourgeon vasculaire, qui est le premier rudiment de l'iris; le bord de la vésicule s'applique contre lui en arrière. En avant il adhère à la membrane pupillaire qui, elle, est formée par un septum mésodermique riche en vaisseaux : ces vaisseaux viennent de l'artère hyaloïdienne dont les branches se sont étalées sur la face postérieure du cristallin et ont contourné ses bords pour venir former des anses anastomotiques sur sa face antérieure. Au centre, cette membrane est dépourvue de vaisseaux : cette portion non vascularisée commence à disparaître du sixième au septième mois de la vie intra-utérine.

On voit donc que, si le développement est normal, il y a une période de la vie utérine où il y a une couche vasculaire complète à l'intérieur de la couche nerveuse, englobant le

Digitized by Google

cristallin et le vitré. Cette couche vasculaire prend part à la constitution de la membrane qui recouvre le cristallin en avant. En général, la partie centrale antérieure de cette membrane, partie autour de laquelle les vaisseaux viennent former des anses anastomotiques, se résorbe — disparaît, laissant un orifice dans l'iris : la pupille. — Ainsi dans la formation définitive de l'iris, il y a résorption de la partie non vascularisée de la membrane qui enveloppe le cristallin. On peut donc admettre que si d'autres portions ne sont pas vascularisées, elles disparaîtront ; c'est ce qui arrive dans l'aniridie. Le carrefour vasculaire qui forme le bourgeon primitif de l'iris ne s'est pas soudé à l'extrémité libre de la vésicule et n'envoie pas de vaisseaux au-devant du cristallin ; par suite, celle-ci n'est plus guidée par les vaisseaux pour venir former la couche profonde uvéenne de l'iris ; quant aux couches antérieures qui sont formées par le mésoblaste et proviennent du dédoublement de la lame élastique postérieure primitive de la cornée, on comprend qu'elles disparaissent aussi bien dans la région correspondant à l'iris que dans la région de la membrane pupillaire.

Si cependant le bourrelet vasculaire s'est soudé au bord de la vésicule optique sur tout son pourtour sauf en un point, on aura un colobome de l'iris.

Si, au contraire, la vascularisation s'est avancée par endroits jusqu'au centre de la pupille, il pourra y avoir des restes de la membrane pupillaire.

Enfin les troubles de la vascularisation expliquent que, par suite d'un défaut de nutrition, le cristallin s'opacifie si fréquemment dans l'aniridie.

J. GALEZOWSKI.

BIBLIOGRAPHIE

1. Von Ammon, *Acyclie, Iridérémie*, etc. Iéna, 1860.
2. Von Ammon, Recherches sur la théorie des défauts de l'iris, etc. (*Illustr. Méd.-Zeitung*, II, 1852).
3. Lawson, *Ophtalm. Hosp. Rep.*, n° 16, 1861.
4. Hjort, in *Jahresberichte*, 1873.

Digitized by Google

5. Klein, *Klinische Monatsbl. f. Aug.*, 1877.
6. Galezowski, Iridérémie (*Recueil d'Opht.*, 1880).
7. Armaignac, Aniridie congénitale (*Rev. clinig. d'Ocul.*, 1880-81).
8. Gouvéa, *Transactions of the London Congress*, 1881, p. 120.
9. Despagnet, *Compte rendu de la Clinique du Dr Galezowski*, 1881.
10. Vossius, *Klinische Monatsbl.*, 1883.
11. Rampoldi, Aniridia congenita (*Ann. di Ottal.*, Pavie, 1884).
12. Van Duyse, *Annales de la Soc. méd. de Gand*, 1884.
13. Lang, *Ophtalmic Soc.*, 1883.
14. Makroki, *Archiv. f. Augenh.*, 1886.
15. Picqué, *Maladies congénitales du globe de l'œil*. Paris, 1886.
16. Felser, *Klinische Monatsbl.*, 1888, p. 296.
17. Treacher Collins, *The Ophtalmic Review*, avril 1891.
18. Rindfleisch, *Archiv. f. Ophtalm.*, 1892.
19. Carle Hess, *Klinische Monatsbl.*, 1892, p. 101.
20. Samelsohn, *Klinische Monatsbl.*, 1892, p. 189.
21. Goldzieher, *Soc. méd de Budapest*, 1892.
22. Terson, *Annales d'Oculistique*, 1894, p. 445.
23. Stéphenson, *Société Ophtalm. Royaume-Uni*, nov. 1895.
24. Macleisch, *Southern California practitioner*, déc. 1895.
25. Denig, *New-York méd. Mon.*, 1899, p. 198.
26. Von Hippel, *Klinische Monatsbl.*, 1902.
27. Moissonier et Pouchet, *Archives d'Ophtalm.*, oct. 1903.
28. Moissonier, *La Clinique ophtalmol.*, 25 déc. 1903.
29. Van Geuns, *Nederland Tijdschrift von Genesskunde*, 1903.
30. Pagenstecher, *Archiv. f. Augenheilk.*, LV, p. 75.
31. Polte, *Archiv. f. Augenheilk.*, Juillet 1903.

SOCIÉTÉ D'OPHTALMOLOGIE DE PARIS

Séance du mardi 1er mars 1904

PRÉSIDENCE DE M. CAUDRON

M. DUPUY-DUTEMPS, *secrétaire annuel*, donne lecture du procès-verbal de la dernière séance.

A l'occasion du procès-verbal : *Note de Mr Antonelli sur un travail du Dr Bouchart, intitulé : « Opacité de la cornée et mydriase persistante, attribuables à l'usage de l'adrénaline. »*

M. ANTONELLI, à propos du procès-verbal, désireux de provoquer une discussion que l'heure avancée empêcha à la séance dernière, résume de nouveau les inconvénients et les contre-indications de l'adrénaline, en chirurgie et en thérapeutique oculaires.

M. JOCQS. — Nous n'avons peut-être pas beaucoup à attendre

Digitized by Google

du principe actif des capsules surrénales en thérapeutique oculaire. Il n'est nullement indiqué, par exemple, d'en faire usage dans les kératites, tandis que, ainsi que je l'ai dit à la dernière séance, nous avons tout avantage à utiliser, dans ces cas, la dionine.

Mais il ne faut pas oublier que ce médicament peut nous être très précieux en facilitant l'action sur l'œil des divers collyres et surtout de la cocaïne, qui serait sans effet sur un œil fortement vascularisé. C'est là un avantage considérable au point de vue opératoire.

M. A. Terson. — Comme je l'ai dit au Congrès de Madrid, l'adrénaline a une action nettement aggravante sur les ulcères et la plupart des maladies de la cornée, qui au contraire se trouvent bien de la dionine. A présent que nous avons avec ces deux remèdes le vaso-constricteur et le vaso-dilatateur, il faut soigneusement préciser leurs contre-indications, car les praticiens, sollicités par une publicité intensive en faveur de l'adrénaline, la prescrivent parfois sans discernement, ce qui peut discréditer un produit en somme utile.

M. Darier. — L'adrénaline est un *réactif oculaire* des plus précieux, c'est le type le plus parfait des vaso-constricteurs. Cet agent aura donc des indications toutes spéciales et qui ne pourront être déterminées exactement qu'après une assez longue expérience.

Aujourd'hui, nous pouvons tirer de l'adrénaline un profit très réel comme moyen de diagnostic dans l'iritis au début, alors qu'on hésiterait à instiller de l'atropine, qui a ses inconvénients aussi. Grâce à l'adrénaline, un bouton d'épisclérite sera très facilement différencié d'une pustule du limbe. Certaines formes douteuses de conjonctivites seront reconnues granuleuses à l'aide de l'adrénaline.

Au point de vue thérapeutique, l'adrénaline, nous le savons, exagère l'action de tous les alcaloïdes instillés dans l'œil. La cocaïne, sans action sur un œil fortement enflammé, exercera son action anesthésique si l'œil a été préalablement adrénalisé. L'usage de la cocaïne combinée à l'adrénaline rend les plus grands services dans le traitement des conjonctivites en rendant l'action des topiques à la fois plus pénétrante et beaucoup moins douloureuse.

Le cathétérisme des voies lacrymales est non seulement rendu moins pénible, mais souvent inutile, une simple injection d'adrénaline ayant rendu plus facile le passage des larmes par son action constrictive sur la muqueuse.

Une pupille qui ne se contractait pas par l'ésérine seule, une autre qui ne se dilatait pas sous l'action de l'atropine, pourront, grâce à l'adrénaline, réagir dans le sens voulu.

Digitized by Google

Bien des opérations sur la conjonctive sont rendues plus faciles par l'ischémie produite par l'adrénaline; mais quand il s'agit d'opérations sur l'iris, il faut être très circonspect, car j'ai vu plusieurs fois, après une iridectomie rendue facile par l'adrénaline, des hémorrhagies assez abondantes se produire et dans la chambre antérieure et sous la conjonctive.

Quant à l'injection interstitielle d'adrénaline, je ne l'ai pratiquée qu'à si faible dilution que je n'ai pas observé la moindre complication, mais je crois qu'il faut bien se garder d'injections trop fortes sous peine de sphacèle des tissus.

Où l'adrénaline est nettement contre-indiquée, c'est dans les ulcères cornéens, surtout ceux du centre de la cornée. J'ai depuis longtemps signalé ce fait d'une rechute grave d'un ulcère central, chez un granuleux, à la suite d'instillations d'adrénaline. Du reste très peu d'affections cornéennes sont justiciables de l'adrénaline; elles ont bien plutôt besoin de vaso-dilatation réparatrice que d'ischémie dystrophiante.

Dans l'épisclérite, au contraire, l'adrénaline donne parfois de bons résultats.

M. DE LAPERSONNE rappelle que dès le mois de janvier 1903, dans la thèse de son élève M. Brissot, il a précisé les indications de l'adrénaline en oculistique.

Au point de vue thérapeutique, il n'en a pas obtenu de très bons effets, sauf peut-être dans quelques cas d'épisclérite boutonneuse.

Au point de vue opératoire, l'adrénaline lui a semblé faciliter toutes les interventions sur la conjonctive et favoriser l'action de la cocaïne dans les cas d'inflammation.

Employée avec prudence, elle n'a jamais eu, dans son service, des effets nuisibles sur la cornée et la conjonctive. Antérieurement à l'adrénaline, l'extrait de capsules surrénales avait paru à M. de Lapersonne d'une application plus difficile, et dans un cas il s'était produit un léger escharre du cul-de-sac conjonctival inférieur.

D'une façon générale, l'adrénaline ne lui semble pas mériter tout à fait l'enthousiasme qu'elle a soulevé au début.

M. PÉCHIN. — D'après ce que nous savons du processus réparateur des lésions cornéennes, il était facile de prévoir que non seulement l'adrénaline ne rendrait aucun service dans le traitement des plaies, ulcères et taies vasculaires, mais qu'elle serait de plus nuisible en entravant la réparation des tissus.

Peut-être l'adrénaline donnera-t-elle de bons résultats dans les affections inflammatoires du tractus uvéal du segment antérieur de l'œil. Le cas que vient de citer M. de Lapersonne montre qu'elle peut être utile dans l'épisclérite boutonneuse.

J'ai obtenu un effet favorable dans un cas grave d'iritis rhuma-

Digitized by Google

tismale, récidivante, chez un homme de 45 ans atteint en outre de spondylose rhumatismale des vertèbres cervicales et des premières dorsales. Il m'a paru que sous l'influence des instillations répétées d'adrénaline l'hypérémie diminuait et que les périodes d'accalmie se prolongeaient.

Le procès-verbal est adopté.

M. DE LAPERSONNE. **Goitre exophtalmique et complications oculaires.** — J'ai pensé pouvoir intéresser la Société en lui présentant un cas typique de maladie de Basedow chez l'homme, ce qui est déjà rare, cas compliqué d'accidents graves ayant entraîné la perte complète de l'œil droit, ce qui est encore plus rare.

Il s'agit d'un malade de 35 ans, bien portant, quoique très nerveux, qui, en mai 1903, éprouve une violente frayeur.

Deux mois après, il constate un amaigrissement très rapide, tout en mangeant avec voracité, puis la tachycardie, le goitre et enfin l'exophtalmie ont fait leur apparition.

Celle-ci a été très rapide. A droite, l'occlusion des paupières était incomplète pendant le sommeil, au dire de la femme du malade.

Le 2 novembre, brusquement, les yeux rougissent et sécrètent. Très vite, l'œil gauche s'améliore; en revanche, la vue se trouble à droite, mais le malade n'éprouve aucune douleur. On s'est contenté de faire des applications de liqueur de Van Swieten dédoublée. Au bout de trois semaines, l'œil était définitivement perdu et commençait à s'atrophier.

Deux mois et demi après le début de ces accidents, il se présente à la Clinique de l'Hôtel-de-Dieu, dans l'état où il se trouve encore maintenant. L'œil droit, encore exophtalme, est atrophié et prend la forme carrée : la cornée est réduite à une ligne cicatricielle, transversale. aplatie, sans staphylome.

La sensibilité de la cornée et de la conjonctive, bien que réduite par rapport au côté opposé, n'est pas abolie. A gauche, il n'y a pas de lésions, mais l'exophtalmie est très accusée.

Les accidents oculaires de ce genre au cours de la maladie de Basedow, sans être fréquents, sont bien connus; ils ont été signalés d'abord par Stellwag et par de Græfe, plus récemment par Panas qui, dans son Traité, rapporte le fait d'une dame qui, successivement, perdit les deux yeux par kératite purulente. A la Société française d'Ophtalmologie, en 1901, Abadie disait en avoir rencontré trois cas dans sa pratique.

On a attribué ces accidents à la lagophtalmie, au défaut de clignotement (signe de Stellwag), à la sécheresse du globe. Sans

Digitized by Google

nier l'influence de ces causes, il n'est pas douteux qu'elles n'agissent pas seules.

Il y a quelques années, on aurait songé à des troubles trophiques, à une véritable kératite neuro-paralytique. Nous ferons remarquer que, dans ce cas, la sensibilité était conservée, ce qui permet d'éloigner cette hypothèse. Lorsqu'on a pratiqué la sympathectomie cervicale, puis l'ablation du ganglion cervical supérieur et enfin l'ablation de tout le sympathique cervical, on s'est demandé si ces résections nerveuses étendues ne pouvaient pas avoir une influence très fâcheuse sur la nutrition du globe. Dans le cas de Bellencontre où, deux ans après une double sympathectomie limitée du ganglion supérieur, on vit apparaître de la choroïdite, suivie de cataracte et finalement de décollement de la rétine, il ne me paraît pas possible d'incriminer l'opération. Tout au contraire, dans le cas de Fage, l'ablation totale des deux sympathiques cervicaux eut rapidement pour résultat la perte complète des deux yeux à la suite de kératites purulentes.

Actuellement, on tend de plus en plus à admettre, dans la genèse des accidents de la maladie de Basedow, une toxémie due à des modifications dans la sécrétion thyroïdienne. Il est certain que la tachycardie ressemble beaucoup à la tachycardie d'une foule d'intoxications ou d'infections.

D'après certains faits que j'observe actuellement, l'exophtalmie bilatérale, sans cause apparente locale, dont la pathogénie reste souvent très obscure, pourrait dépendre de causes toxiques et infectieuses.

De même pour les paralysies oculaires, moteur commun, moteur externe et pathétique, qui ont été signalées dans le goitre exophtalmique, Ballet, après G. Sée, s'est appuyé sur l'existence de ces paralysies pour attribuer à la maladie de Basedow une origine bulbaire. Ces paralysies peuvent tout aussi bien être périphériques, comme dans les intoxications saturnine ou alcoolique, comme peut-être dans certaines auto-intoxications, le diabète.

Enfin, Vossius n'a-t-il pas attribué certaines cataractes coïncidant avec le goitre simple ou la maladie de Basedow, à l'intoxication due à des troubles dans la secrétion thyroïdienne.

Dans le cas de destruction rapide du globe, comme dans l'observation que je présente, je crois qu'il y a plus encore et qu'il faut rechercher les causes infectieuses agissant sur un terrain préparé par l'auto-intoxication.

En tout cas, je pense que dans tous ces cas, il faut protéger le globe par une tarsorraphie partielle externe; c'est ce que j'ai fait en outre des deux côtés chez une jeune fille actuellement dans

Digitized by Google

mon service de l'Hôtel-Dieu, c'est ce que je me propose de faire chez ce malade pour le côté gauche.

Mes deux malades sont soumis depuis quelques jours à l'hématoéthyroïdine, préparée par Hallion et Carrion, d'après les principes établis depuis quelques années par Ballet et Enriquez.

M. A. Terson. — Les cas où le goitre exophtalmique entraîne la nécrose cornéenne sont rares. Parmi les cas que j'ai vus, un malade avait un œil entièrement perdu, et sur l'autre, le liséré cornéen restant était si étroit qu'une iridectomie semblait aléatoire. Pour parer aux dangers de l'exophtalmie, nous n'avons que deux moyens : agir sur le sympathique cervical (et nous sommes mal fixés sur les résultats); protéger la cornée par tarsorraphie. Dans les cas d'énorme exophtalmie, comme chez le malade que j'ai cité, il y a impossibilité de fermer les paupières. Appelé à temps, je n'hésiterais pas à faire des incisions libératrices aussi larges, aussi profondes que pour l'ectropion cicatriciel, de façon que les paupières arrivent au contact sans se faire prier. Les procédés à volet paraissent peu sûrs.

B. Bourdeaux. **Cataracte zonulaire partielle** (*Présentation d'un malade de la Clinique du Dr Jocqs.* — Le sujet que j'ai l'honneur de présenter à l'examen de la Société est venu nous consulter parce que, employé depuis peu, il se fatiguait à travailler. Depuis longtemps la vue de son œil droit laissait à désirer ; à l'âge de 12 ans il avait consulté pour ce motif un oculiste qui lui avait prescrit des verres ; mais il avait négligé de les porter, et avait fait son service militaire sans plus s'occuper de sa vue.

Devant ces symptômes d'asthénopie accommodative nous faisons sa réfraction et nous trouvons :

$$\text{O.D. : } 10^{\circ} + 2{,}50 - 2\ \text{V} = 0{,}7.$$
$$\text{O.G. : } + 0{,}50 \quad \text{V} = 1.$$

Mais en même temps que nous constations une amétropie mixte à l'œil droit, nous avions la surprise d'apercevoir, près du bord pupillaire externe, une opacité d'un gris bleuâtre située sur un plan très antérieur, à ce point qu'au premier abord elle nous parut être une exsudation d'origine ciliaire. En regard de cette opacification, on remarquait une zone d'iris dépigmenté, couleur rouille, et tranchant sur la coloration bleue du reste de diaphragme. L'œil blanc, non injecté, non douloureux, non tendu, et surtout un examen plus complet ne nous permettent pas de croire à une production à point de départ ciliaire et d'origine inflammatoire.

La dilatation par l'euphtalmine-cocaïne met en évidence une

Digitized by Google

opacité cristallinienne de caractère peu banal et sur laquelle je me permets d'attirer votre attention.

Située dans la partie externe de la lentille, cette opacité, vue de face, affecte la forme d'un croissant qui semble mesurer dans sa plus grande largeur de 2 millimètres à 2 millimètres et demi. Elle paraît siéger peu profondément dans les couches corticales. En portant l'œil en dehors on remarque qu'une opacité semblable et symétrique siège vers la face postérieure.

Ainsi examinée, cette cataracte présente une tranche ovalaire formée par les deux bords concaves des opacités antérieure et postérieure comprenant entre elles les couches sous-jacentes de la lentille, lesquelles semblent transparentes.

La couleur de ces opacités vues à l'éclairage oblique est comme celle des cataractes superficielles, d'un gris clair à reflet métallique.

A l'ophtalmoscope on constate que le bord interne, pupillaire, de ces opacités n'est pas tout à fait nettement tranché; il forme une sorte de frange irrégulière. De même, le bord externe, équatorial ne s'étend pas jusqu'à l'extrémité de la lentille, mais laisse une mince zone transparente sur laquelle se dessinent quelques petits prolongements opaques.

En somme, la configuration générale de cette cataracte peut la faire comparer à une coquille qui coifferait la partie externe du cristallin.

Le fond d'œil ne présente aucune lésion papillaire ni périphérique.

L'œil gauche n'offre rien d'anormal.

Le sujet est âgé de 22 ans, d'une bonne santé apparente.

Son père et sa mère vivants et se portant bien, ont tous deux bonne vue; il a un frère qui n'a jamais rien remarqué du côté de ses yeux. La mère n'a eu que ces deux enfants; pas de fausses couches.

Lui-même est né à terme; extrait aux forceps, il en a longtemps porté la trace.

A marché à 10 mois, n'a jamais eu de convulsions. Ses fontanelles ont dû se souder en temps normal, car ses parents n'ont jamais rien remarqué de ce côté.

Il fut néanmoins longtemps chétif; à 5 ans on lui enleva les amygdales.

N'a jamais eu de maladies caractérisées, jamais reçu sur l'œil de coups ayant laissé des suites appréciables. N'a jamais non plus souffert des yeux.

L'oculiste qui l'examina à 12 ans ne semble pas avoir remarqué la lésion, mais il faut dire qu'il ne dilata pas la pupille.

Digitized by Google

Cette circonstance nous permet de penser que le trouble de la lentille est antérieur à ce moment et peut-être congénital.

D'autre part, la vision ne s'est pas modifiée, et nous rappellerons que le jeune homme est venu nous consulter pour l'asthénopie accommodative due à son astigmatisme. Nous pouvons en conclure que ces opacités ne se sont pas étendues.

Nous sommes donc en présence d'une cataracte circonscrite, stationnaire, corticale, antérieure et postérieure, d'origine peut-être congénitale, sans qu'on puisse rien affirmer de ce chef.

Le siège et la forme en sont absolument atypiques.

De quoi pourrions-nous la rapprocher ?

Si nous passons en revue les formes de cataracte spéciales au jeune âge, nous pouvons éliminer d'abord toutes les variétés dites capsulaires.

On observe parfois des cataractes ponctuées, corticales, à points plus ou moins gros, plus ou moins groupés, chez des sujets qui la plupart du temps présentent une mauvaise acuité visuelle, des anomalies du fond de l'œil ou même des troubles du développement organique ou cérébral. Dans ces cas souvent les opacités sont bilatérales et parfois héréditaires.

Ces cas n'offrent avec le nôtre d'autre point commun que de siéger dans les couches superficielles de la lentille.

A première vue, la cataracte zonulaire n'offre peut-être pas de plus grandes analogies. Pourtant c'est de cette forme d'opacité juvénile que nous rapprocherons la lésion présentée par notre sujet.

En effet, la cataracte zonulaire présente comme caractères typiques de siéger dans les couches périnucléaires du cristallin, d'engainer le noyau, et, résultat de cette forme et de cette situation, d'offrir l'aspect d'un cercle opaque compris entre deux cercles lumineux concentriques.

Or supposons que dans une cataracte zonulaire complète on supprime les deux tiers internes du cercle opaque, on aura précisément l'aspect du cas que nous vous présentons. Nous avons en effet deux couches opaques engainant les couches opaques transparentes, et n'atteignant pas le bord équatorial de la lentille.

Nous reconnaissons bien que ces couches siègent en une position plus périphérique que dans les cataractes zonulaires ordinaires, où ce sont en général les parties juxtanucléaires qui sont prises. Mais nous ne croyons pas que cette différence soit suffisante pour empêcher tout rapprochement, et nous inclinons à croire que nous sommes bien en présence d'une variété de cataracte zonulaire, à siège relativement superficiel et à développement incomplet.

Digitized by Google

M. Antonelli. — Le malade de M. Jocqs montre, en effet, une forme rare de lésion cristallinienne, car l'opacité se borne à la calotte temporale, pour ainsi dire, de la lentille, et, par le simple examen au miroir, on croirait plutôt à une plaque de cataracte polaire postérieure, qu'à une vraie cataracte zonulaire. En fait de cataractes zonulaires incomplètes, j'ai eu l'occasion d'en observer dernièrement un cas, où les deux cristallins présentaient — la pupille étant très dilatée — une couronne de petites gouttelettes grisâtres, plus ou moins éloignées l'une de l'autre, dans le plan équatorial de la lentille et à moitié distance entre l'axe et l'équateur.

M. Jocqs. — Il nous a semblé, en effet, que cette opacité cristallinienne devait être considérée comme une cataracte zonulaire rudimentaire.

On connaît d'autres cas de cataractes zonulaires incomplètes. Tantôt l'opacité des couches corticales est limitée, comme ici, à l'extrémité du diamètre transversal de la lentille, mais sous la forme d'un simple liséré. Tantôt se trouve ébauchée seulement l'opacité des couches antérieures et postérieures, sans participation des couches équatoriales.

C'est dans le développement du cristallin qu'on peut, croyons-nous, trouver l'explication de ces phénomènes.

A la naissance, le cristallin a acquis tout son développement antéro-postérieur. Il n'en est pas de même pour ses dimensions équatoriales qui gagnent deux ou trois millimètres jusqu'à l'âge de vingt ans.

Si le trouble nutritif qui amène la cataracte zonulaire ne se produit qu'après la naissance, comme cela a été observé, il est facile de comprendre que l'opacité atteigne seulement les parties cristalliniennes qui se développent à ce moment, laissant intactes les couches antérieure et postérieure déjà arrivées à leur complet développement.

Je ne partage donc pas l'opinion de M. Antonelli quant à l'emplacement de cette opacité. Un examen minutieux à l'image droite permet de constater que cette opacité se compose de deux parties, de deux valves, l'une antérieure, l'autre postérieure, séparées par une faible concavité dans laquelle s'enchâsse la partie transparente de la lentille.

Bien que, à cause de son emplacement, il soit à présumer que cette cataracte zonulaire partielle s'est développée après la naissance, nous ne croyons pas qu'il y ait à craindre un accroissement ultérieur vu l'âge déjà avancé de ce jeune homme.

Mlle Toufesco. **Colobome de l'iris. Colobome du plancher du globe oculaire. Aphakie congénitale.** — La malade que

Digitized by Google

nous avons l'honneur de présenter à la société est une jeune fille de 22 ans qui fut amenée par sa mère dans le service de notre maître, le Dr Morax, le 4 janvier dernier.

Cette malade se plaint de son O.G. dont la vision est réduite à une perception lumineuse. Il existe de ce côté un leucome adhérent total avec perforation de la cornée et hernie de l'iris en bas et en dedans, avec injection périkératique et une tension intra-oculaire légèrement diminuée. Aucune douleur, ni spontanée, ni provoquée par la pression sur le globe. Ces lésions seraient survenues au commencement du mois de décembre, sans cause apparente.

Comme antécédents. — La malade est née à terme et fut élevée au sein par sa mère. On note : un léger retard dans la marche et un grand retard dans la dentition ; des convulsions à 3 mois ; une éruption cutanée à l'âge de 4 ans; des « glandes » au cou et deux « abcès » ayant nécessité une incision ; des bronchites à répétition.

En classe l'enfant apprend avec peine.

Elle est réglée mal à 16 ans, présente à la même époque une arthrite du genou droit, et à 17 ans fait une scarlatine.

Au point de vue oculaire. — La malade est née avec ses deux cornées « bleues »; petit à petit la cornée droite s'est éclaircie, la gauche est restée bleue; mais, malgré cette infiltration, la vision reste meilleure à gauche qu'à droite, et pour mieux voir la malade a l'habitude de fermer son O.D.

Le père de notre malade aurait été bien portant.

Sa mère souffre d'une dacryocystite à droite depuis une dizaine d'années. Elle a eu de trois lits sept grossesses normales et à terme; mais sur sept enfants, elle en a perdu quatre en bas âge.

Actuellement la malade, qui a une bonne santé générale, ne présente aucune malformation sur le corps; sa peau est ichtyosique avec en même temps des lésions de prurigo. On note au cou deux cicatrices irrégulières et adhérentes.

L'asymétrie faciale n'est pas très marquée. Pas de surdité, pas de malformation des pavillons des oreilles. Petites squames blanchâtres et fissures fines autour des narines et des lèvres. La langue est épaisse et porte des fissures transversales. Les dents sont toutes gâtées. La voûte palatine est ogivale.

L'état de l'O.G. ayant été noté plus haut, voici les résultats de l'examen de l'O.D.

Œil droit. — Les paupières, la conjonctive et l'appareil lacrymal sont normaux. Le globe oculaire n'est pas dévié, ses mouvements sont normaux en haut et en bas, limités en dehors et en dedans (45° sur le périmètre), sa tension est physiologique.

L'acuité visuelle est de 2/50 *sans correction, elle monte à* 4/50

Digitized by Google

avec un verre sphérique + 10 *d. De près, la malade peut lire les gros caractères avec un verre sphérique* + 12 *d.*

La skiascopie donne une hypermétropie + 10 *d.*

La cornée est transparente, sauf dans sa partie tout à fait inférieure où l'on note une infiltration profonde.

L'optométrie montre un astigmatisme de 1 D 50 à 90°, et le rayon de courbure de la cornée est de 43° 4 à 90° et de 42° à 0°.

La chambre antérieure est profonde.

L'iris est brun clair, son dessin est régulier. En bas et très légèrement en dedans il existe un large colobome, et la pupille a la forme d'un trou de serrure. La pupille réagit à la lumière, *ne réagit pas à la convergence.* Elle se dilate par l'atropine, *et l'instillation de ce collyre ne trouble pas la vision de près.*

A la partie inférieure du colobome irien on ne voit pas le bord du cristallin.

L'étude des images de Sanson ne fait voir que deux images, de la face antérieure et postérieure de la cornée.

Il n'y a pas de flocons dans le vitré.

Le fond de l'œil ne montre aucune lésion inflammatoire, récente ou ancienne, à sa périphérie, ni dans la région maculaire.

La papille est ovalaire à grand axe vertical; vers son bord inférieur on note un dépôt de pigment.

Il existe un colobome du plancher du globe oculaire comprenant deux excavations dont la périphérique est plus profonde que la centrale; entre les deux passe un pont du rouge du fond d'œil normal.

La papille et les vaisseaux fins qui traversent en pont les deux excavations se voient nettement à l'image droite avec un verre concave — 2 d.; le fond de l'excavation supérieure nécessite un verre de — 5 d.; et le fond de la grande excavation un verre de — 6 d.

Le champ visuel est rétréci en haut pour le rouge et le vert. Pour le blanc le champ visuel est normal en bas et sur les côtés, mais présente en haut une encoche allant de 20° à 60° et au niveau de laquelle la malade ne voit pas l'index blanc, mais perçoit nettement la flamme d'une bougie.

En résumé il s'agit d'une malade, assez nettement hérédo-syphilitique, dont l'O.D. présente un colobome congénital typique de l'iris et du plancher du globe oculaire, et de plus, n'ayant jamais subi aucune opération sur son O.D.; elle présente *une aphakie congénitale*, — le cristallin n'est pas luxé, — il n'existe pas.

Nous nous permettrons d'insister seulement sur cette dernière particularité.

Digitized by Google

Dans la littérature ophtalmologique nous n'avons trouvé que dix cas d'aphakie congénitale.

Dans les cas de Pflüger (1880), Haab (1884), Falchi (1884), Beexar (1888), Lœser (1902), Hauke (1903), il s'agissait de microphtalmie, avec ou sans kyste, et avec un globe très réduit de volume. Dans le cas de Hocquart (1881) il s'agit de cryptophtalmie; dans le cas de Valenti (1894) il y a cyclopie; dans le cas de Swanzy (1871) il y a un dermoïde de la cornée, et dans le cas de Krükow (1875) il s'agit de buphtalmie avec iris adhérent à la cornée.

Le cas de Hauke (1903) serait peut-être mieux placé à côté de ceux de Berger, von Grolman, Vossius, Hess et Wiegels où l'examen microscopique n'avait montré que quelques débris de cristallin résorbé ou profondément dégénéré.

Faut-il admettre que le cristallin s'était tout de même formé pour dégénérer et se résorber ensuite (Mauz)?

Etant donné dans notre cas la constatation de la syphilis héréditaire, on pourrait penser à un processus pathologique de la période fœtale ayant amené, à côté des autres malformations de l'œil, une dégénérescence du cristallin suivie de sa résorption totale.

Faut-il admettre au contraire que le cristallin ne s'était point formé?

Les expériences de Warynski et Fol (1883) montrent que la formation de la vésicule cristallinienne peut être retardée.

D'autre part, le rapport entre la formation de la vésicule oculaire secondaire et la vésicule cristallinienne ne semble pas être absolument étroit; — il y a des animaux chez lesquels le cristallin ne se forme jamais, mais la vésicule oculaire secondaire est parfaitement constituée (von Hippel). Le cas de Menel (1903) montre que le cristallin peut se former, tandis qu'on ne trouve aucune trace de la vésicule oculaire.

Quoi qu'il en soit, nous sommes en présence, semble-t-il, d'un premier cas noté d'aphakie congénitale, sans microphtalmie, avec une cornée conformée normalement.

Malheureusement, nous ne possédons pas de preuves anatomiques, mais les preuves cliniques — absence des images cristalliniennes, absence de l'accommodation, hypermétropie + 12°, profondeur de la chambre antérieure, absence de l'ombre de l'iris sur la cristalloïde antérieure, absence du réflexe à la convergence, absence du bord cristallinien visible dans le colobome de l'iris, — nous autorisent à affirmer l'absence du cristallin.

M. A. Darier. **Foyers de chorio-rétinite maculaire et injections sous-conjonctivales. Paralysie faciale et radium** (*pré-*

Digitized by Google

sentation de malade). — L'an dernier j'avais convoqué un malade fort intéressant. Comme il ne s'était pas présenté à la séance, je ne vous en ai pas parlé. Il s'agissait d'un grand et fort jeune homme de 23 ans qui, depuis un an, était atteint d'un trouble très marqué de la vision de son œil droit. On ne trouvait chez lui aucun antécédent personnel ou héréditaire capable de jeter un peu de lumière sur l'étiologie de la grave lésion qui siégeait au niveau de la macula; on constatait en effet dans la région maculaire la présence d'un foyer de choroïdite de la grandeur d'une demi-papille, d'un blanc nacré avec taches pigmentaires. La lésion paraissait si éteinte, qu'on eût pu croire à une altération congénitale.

La vision = 1/16 après lecture du n° 10.

Après quatre injections sous-conjonctivales de CnHg à 1/5000 et quatre injections intraveineuses de 0,01 du CnHg la vision s'élève en dix jours à 1/4 et lecture du n° 4.

Après d'autres injections sous-conjonctivales et douze injections intraveineuses, après un mois seulement de traitement V = 1/2, lecture du n° 3.

Le malade que je vous présente aujourd'hui est un cas du même genre, qui montre bien aussi l'importance considérable de la thérapeutique locale des affections choroïdiennes.

Il s'agit, vous le voyez, d'un homme robuste, qui n'avait d'autre sujet de se plaindre de sa santé que des dents cariées. Jamais il n'a eu aucun accident syphilitique.

Le 10 décembre 1903, la vue de son œil droit se trouble, il se plaint de polyopie et de métamorphopsie. Un traitement par des frictions hydrargyriques n'amène au bout d'un mois d'autre effet qu'une violente stomatite qui entraîne la perte de quatre dents.

Le 20 janvier 1904, je vois le malade pour la première fois et constate la présence dans la région maculaire d'un foyer de choroïdite fortement pigmenté, grand comme un quart de papille, et noir comme du charbon.

O.D., V = 1/4 lit n° 7.

O.D., V = 2/3 lit n° 1.

Le 27 janvier, après trois injections sous-conjonctivales de Cn Hg. 1/5000 et trois injections intraveineuses de 0,01 :

O.D., V = 1/2 lit n° 5.

O.D., V = 2/3 lit n° 1.

Le 8 février, après deux autres injections sous-conjonctivales et 5 injections intraveineuses :

O.D., V = 2/3 lit n° 2.

O.D., V = 2/3 lit n° 1.

Aujourd'hui, 1er mars, le malade ne se plaint plus d'aucun

Digitized by Google

trouble de la vue, et pourtant vous pouvez voir sa lésion maculaire toujours présente et juste au-dessous du bord de la *fovea centralis*.

Cette observation est intéressante par la rapidité de l'amélioration de la vision : le traitement hydrargyrique antérieur, qui paraît n'avoir eu aucune action, a peut-être eu aussi sa bonne part dans l'effet curateur. J'ai dès longtemps insisté sur l'importance du traitement général comme soutien de la thérapeutique locale.

Un autre point intéressant, chez ce malade, c'est qu'il a été pendant son traitement frappé d'une *paralysie faciale a frigore* qui a guéri en deux applications de deux tubes de radium à 10,000 uranies. Vous le voyez, aujourd'hui il ne reste plus trace du lagophtalmos ni de la déviation de la bouche, etc.

M. R. Coulomb. **Nouveau procédé de moulage de la cavité orbitaire.** — Messieurs, je vous demande la permission de vous présenter un instrument et de vous soumettre un nouveau manuel opératoire destinés à obtenir un moulage de la cavité orbitaire après l'énucléation ou après l'amputation partielle ou totale du segment antérieur du globe oculaire, et à permettre à l'oculiste de province de se procurer facilement un œil artificiel convenable pour ceux de ses malades qui ne peuvent pas se rendre auprès d'un oculariste.

Les seuls procédés actuellement en cours sont, je crois, ceux de MM. les Drs Coppez et Domec.

M. le Dr Coppez, de Bruxelles, a, dans le Bulletin de novembre 1900[1], de la Société belge d'Ophtalmologie, consacré un article fort intéressant à la prothèse oculaire : dans cette étude, il est amené à parler du moulage de la cavité oculaire qu'il pratique, dit-il, de deux façons :

S'il veut obtenir la configuration du plan postérieur de la cavité énucléée, il prend un œil artificiel s'adaptant approximativement à la cavité étudiée : il le remplit d'une couche de deux à trois millimètres de pâte de Gilbert, employée en odontologie, introduit la pièce munie de la cire et chauffée à l'eau chaude, l'appuie fortement et obtient ainsi les reliefs du fond de l'orbite.

Cette méthode extrêmement simple donne sans doute de bons résultats, mais lorsqu'on recourt au moulage de la cavité orbitaire, on est en général loin d'un oculariste, et l'oculiste a sur-

1. *Bulletin n° 9 de la Société belge d'Ophtalmologie*, novembre 1900. G.-A.-M.-H. Coppez (Bruxelles). Quelques renseignements sur la prothèse oculaire.

Digitized by Google

tout besoin d'obtenir le contour, la profondeur et l'épaisseur des culs-de-sac conjonctivaux et d'envoyer à son correspondant un moulage d'ensemble de l'orbite.

Dans les cas difficiles où des brides cicatricielles traversent le sac conjonctival, où les culs-de-sac sont effacés, M. le Dr Coppez propose l'empreinte obtenue en coulant du plâtre pur.

Enfin, il préconise, si le moulage n'est pas possible à cause de rétrécissements trop considérables, de façonner dans la pâte de Gilbert un œil *grosso modo* que l'on introduit dans la cavité et que l'on taille jusqu'à ce qu'il s'adapte à la muqueuse et aux paupières.

Au Congrès de 1902 de la Société française d'Ophtalmologie, M. le Dr Domec (de Dijon) a exposé[1] un nouveau procédé du moulage de la cavité orbitaire au moyen de la paraffine, en vue de la prothèse oculaire.

Il opère de la façon suivante :

Employant la paraffine fondue dans une capsule, au moment où, visqueuse, elle adhère encore à la spatule, il la réduit en boule avec la main dès qu'elle ne colle plus aux doigts.

Il introduit la boule ainsi obtenue dans la cavité orbitaire et la masse au travers des paupières, de la périphérie au centre. Il applique alors sur la région un tampon de coton qu'il maintient en place pendant un quart d'heure, à l'aide d'une bande de crêpe de Velpeau.

Il retire le moule et, à l'aide d'un canif ou d'un grattoir, fait disparaître la crête saillante qui se trouve à sa face antérieure, amincit l'épaisseur des bords aux dépens de la face antérieure, afin de lui donner plus de convexité, puis creuse la face postérieure en lui donnant la forme d'une cupule. Il remet alors le moule en place et marque le centre pupillaire.

Le procédé du Dr Domec et celui du Dr Coppez ne diffèrent en somme que par la matière employée ; ils offrent tous deux la même imperfection : ils prennent l'empreinte d'une sphère à laquelle il manquerait une partie de l'hémisphère antérieur, l'opérateur n'a aucune donnée précise sur la quantité de paraffine qu'il doit employer et introduire dans la cavité[2].

Voici quelques moulages obtenus chez un même individu par le procédé Domec ; il vous sera facile de constater qu'ils sont de volumes très différents. Et pourtant ils ont été faits dans la même séance.

1. Domec (de Dijon). Du moulage de la cavité orbitaire au moyen de la paraffine, en vue de la prothèse oculaire, pages 5, 6 et 7.
Société française d'Ophtalmologie, Congrès 1902.
2. Le volume du moulage varie avec la quantité de paraffine utilisée.

Digitized by Google

Si le moulage est trop grand, une pièce faite d'après lui ne permettra qu'une occlusion imparfaite des paupières, et, dans ce cas, l'œil artificiel peut être dangereux. S'il est trop petit, la pièce obtenue sera elle-même trop petite, et pour n'être pas dangereuse, elle n'en sera pas plus esthétique. Ce n'est qu'après une série d'essais, qui fatigueront et lasseront le malade et l'oculiste, que l'on arrivera à un résultat. Encore ce résultat sera-t-il peu précis.

Le problème consiste donc à donner à la cavité orbitaire une paroi antérieure, et cette paroi doit être formée par les paupières jointes.

Notre maître, M. le Dr Morax, qui a bien voulu guider nos essais, et s'intéresser tout spécialement à nos tentatives, a d'abord essayé d'accoler les paupières à l'aide d'une couche de collodion appliquée sur une mince épaisseur de ouate hydrophile : le résultat était bon, mais l'opération assez douloureuse. De plus, l'enlèvement des débris de collodion ayant agglutiné les cils était fort laborieux.

Après beaucoup de tâtonnements, voici l'appareil construit par M. Moria sur les dessins et les données de M. le Dr Morax :

Il se compose essentiellement d'un pavillon plein, en forme de cupule ellipsoïdale, prise sur une sphère du volume moyen d'un globe oculaire. Ce pavillon est percé d'un orifice sur lequel est soudé, au centre de la face antérieure convexe, une tige triangulaire, creuse, filetée extérieurement, sur laquelle vient s'embrancher un second pavillon un peu plus grand que le premier et évidé, celui-là, dans toute sa partie centrale. Les deux pavillons peuvent être maintenus en contact par une petite molette qu'on visse sur la tige creuse. La forme triangulaire de cette tige empêche le déplacement des pavillons l'un par rapport à l'autre, une fois mis en place.

En somme, cet instrument n'est autre qu'une pince hémostatique de Desmarres, pouvant saisir à la fois la paupière supérieure et la paupière inférieure et dont la plaque est percée d'un orifice.

La paraffine était certainement la substance qui se prêtait le mieux aux besoins de la manœuvre. Nous ne fîmes pas d'autres essais.

La question la plus délicate, celle qui nous arrêta le plus longtemps, fut celle du procédé à employer pour injecter la paraffine fondue. Il serait intéressant de chercher dans ce but la pression existant à l'intérieur de la cavité orbitaire, et nous étudions en ce moment le moyen de la connaître. Suivant la pression employée, en effet, on obtient un moulage plus ou moins épais, mais aussi,

Digitized by Google

suivant l'état de contraction de l'orbiculaire, on arrive à des résultats un peu différents. Il faut donc, d'une part, cocaïner à fond le cul-de-sac pour éviter la contraction de défense, d'autre part, obtenir une pression constante réalisée par un appareil *ad hoc*. Entre autres essais, voici un entonnoir que nous fîmes faire à cet usage ; il est soudé à une tige de verre creuse qui devait mener la paraffine dans la cavité : tout le système était plongé dans un appareil plus large que le premier, formant manchon autour de l'entonnoir et autour du tube. Une tubulure placée à la partie inférieure du tube externe nous permit d'établir un courant chaud d'une solution saturée d'acétate de plomb, qui garde fort longtemps une température suffisante pour empêcher la paraffine de se congeler. La cavité remplie, on pouvait hâter la solidification en remplaçant le courant d'eau chaude par un courant d'eau froide.

Malheureusement, si cet appareil avait l'avantage d'injecter la paraffine sous une pression constante, il offrait l'inconvénient d'être fort encombrant et d'un maniement difficile. Il n'eut pas été pratique pour beaucoup d'oculistes des départements. Or, c'était surtout à ceux-ci qu'il aurait dû servir.

Nous l'avons abandonné pour revenir à l'usage que nous avions primitivement fait d'une simple seringue à corps de pompe en cristal.

Voici comment nous opérons en ce moment, et comment nous avons obtenu ces moulages-ci.

Le malade doit être assis, la tête renversée horizontalement en arrière, ou mieux, il doit être étendu, la tête maintenue droite, dans le prolongement de l'axe du corps.

La cavité doit être fortement cocaïnée : quatre ou cinq instillations en dix minutes ; après la dernière instillation, il est essentiel d'étancher le liquide resté dans la cavité, à l'aide d'un tampon de ouate ; sinon, à son niveau, la paraffine ne serait pas en contact direct avec la muqueuse et donnerait un renseignement faux.

L'appareil qui vient de bouillir est mis en place encore chaud. Suivant la longueur de la fente palpébrale, nous employons l'un où l'autre de ces deux modèles : on devra choisir un appareil tel que son grand axe horizontal ne tiraille pas les commissures palpébrales.

Le pavillon plein sera introduit sous la paupière supérieure d'abord, sous la paupière inférieure ensuite et maintenu plus près de l'angle externe que de l'angle interne, de façon à laisser l'angle interne et la caroncule libres.

Ceci fait, le malade fermant doucement les yeux, on adapte et on serre le pavillon évidé sur les paupières jusqu'à ce qu'elles soient suffisamment prises pour ne plus s'échapper quand on

Digitized by Google

essaie de les écarter. On procède avec autant de délicatesse que si l'on appliquait la pince de Desmarres, pour ne pas déterminer d'écrasement des cartilages du tarse.

Pendant ce premier temps, on a eu soin de faire fondre la paraffine et de faire bouillir la seringue et son embout de caoutchouc.

Nous nous servons d'une seringue de 10 centimètres cubes avec un curseur mobile et de paraffine fusible à 45°, qui est de beaucoup la mieux supportée. La paraffine une fois fondue, on la laissera refroidir pour ne la prendre dans la seringue munie de son embout et encore chaude que lorsque le thermomètre sera descendu à 55° ou à 50°.

On adapte alors l'embout à l'appareil. Pendant que, d'une main, on attire l'appareil en avant, afin de donner la plus grande longueur possible à l'axe antéro-postérieur de l'orbite, de l'autre on appuie doucement sur le piston jusqu'à ce qu'une goutte de paraffine vienne perler dans l'angle interne, au-devant de la caroncule. On s'arrête alors en laissant tout le système immobile et en lisant le nombre de centimètres cubes introduits.

A ce moment, pour hâter le refroidissement, on peut faire couler doucement de l'eau froide sur l'appareil et sur les paupières; mais, si le local dans lequel on opère ne permet pas cette immersion, on laisse le refroidissement se faire spontanément. Le moulage est toujours solidifié au bout d'une dizaine de minutes.

On défait alors la vis de serrage, on soulève le pavillon externe et on enlève avec précaution, en commençant par le dégager du cul-de-sac inférieur, le pavillon interne, auquel adhère le moulage; pour l'en détacher, une fois l'appareil hors de la cavité, il suffit de chauffer légèrement la tige creuse.

On réintroduit le moule en marquant le centre pupillaire.

Si la chose est possible, on recommencera l'opération, mais on aura soin de placer le curseur à 1 centimètre environ au-dessus du nombre de centimètres cubes lu dans la première opération, et cette fois on poussera le piston plus vite, et à froid.

Voici quelques moulages obtenus par ce procédé : ils portent chacun la date à laquelle ils ont été faits. Il vous sera facile de constater qu'ils sont très sensiblement semblables. A titre de document, voici un œil artificiel fabriqué d'après l'un de ces moulages et ayant exactement ses dimensions.

L'opération n'est pas douloureuse et tous les malades chez qui nous l'avons pratiquée n'ont eu aucun mouvement de saisissement. Seulement une jeune fille très émotive chez qui nous l'avons tentée a pendant toute sa durée fermé fortement les paupières. Voici le moulage obtenu : il donne sans doute le contour et la profondeur des culs-de-sac, mais il ne donne pas leur épaisseur réelle et

Digitized by Google

il serait certainement insuffisant pour faire exécuter à distance un œil artificiel de forme convenable s'il était la seule donnée existante.

En résumé, il nous semble que ce procédé absolument indolore permet d'obtenir un moulage réel d'une cavité oculaire close. L'oculiste pourra l'adresser à l'oculariste qui devra, pour éviter les déformations, le couler en plâtre et qui trouvera en lui tous les renseignements nécessaires pour établir un œil artificiel qui ne saurait manquer d'être parfait, même si une ou deux modifications devenaient nécessaires, à la suite d'une légère erreur sur la position de l'iris. Cet œil artificiel aura, en tout cas, cette qualité de ne pas amener de blessures de la conjonctive par excès de volume, ce qui arrive si fréquemment avec des pièces prises dans des collections assorties, ou même faites sur des données empiriques mal interprétées.

M. A. Terson. — Le résultat obtenu par M. Coulomb m'intéresse d'autant plus, que c'est moi qui l'ai engagé à essayer d'injecter directement de la paraffine *liquide* pour tâcher d'obtenir le moulage *intégral* du sac conjonctival. La difficulté était d'empêcher les fuites, et l'appareil présenté paraît y avoir réussi.

Présentation d'un appareil destiné à la projection de vapeurs chaudes sur l'œil. — M. Golesceano présente un appareil pouvant servir en thérapeutique oculaire. Une cafetière ordinaire, remplie avec de l'eau dont le niveau ne dépasse pas la soudure du versoir, sert de générateur de vapeur. Au goulot de la cafetière on interpose un tube à double canalisation d'une construction spéciale; la canalisation externe sert au passage de la vapeur chaude, tandis que la canalisation interne servira de passage à l'air frais amené à l'aide d'une soufflerie à main, le mélange se faisant entre ledit tube et l'appareil. La température de la vapeur varie entre 45° et 55°; c'est une vapeur sèche, ce n'est pas un humage de l'eau pulvérisée genre Lucas Championnière où la température atteint à peine 25°.

SOCIÉTÉ DE MÉDECINE DE PHILADELPHIE

Section d'Ophtalmologie

(20 octobre 1903)

W. Campbell Posey. **Paralysie de l'élévation.** — Il faut remarquer dans ce cas que la convergence était également disparue; l'iris et le muscle ciliaire étaient sains des deux côtés;

Digitized by Google

comme étiologie : alcoolisme remontant à vingt-cinq ans. Réflexes exagérés, troubles de la parole, vertige. Dans un autre cas, la paralysie de l'élévation accompagnait une hémiplégie droite complète, consécutive à une hémorragie cérébrale.

Posey rappelle un article récent de Kornelow, où, sur onze autopsies, huit montrèrent un néoplasme situé, non pas dans les tubercules quadrijumeaux, mais dans les tissus voisins.

Hansell rappelle un passage du *Traité des maladies nerveuses* de K. Mill, où un cas très analogue, avec rétrécissement du champ visuel, vertige, clonus du pied, etc., se trouve mentionné.

Spiller explique difficilement ces paralysies de l'élévation, tandis que celles des mouvements latéraux se comprennent par une lésion des fibres d'association entre les IIIe et VIe paires; parfois aussi lésion du faisceau longitudinal postérieur dans le pont. Cependant, à côté des lésions des tubercules quadrijumeaux, il faut penser aussi à la polioencéphalite supérieure de Wernicke. Le courant galvanique ne peut être appliqué à d'autres muscles qu'au releveur.

Ch. Oliver. **Enucléation pour gliome de la rétine sans récidive au bout de onze ans.** — Le diagnostic étant confirmé microscopiquement, aucun doute ne peut exister sur ce cas; l'auteur, malgré le succès obtenu, continue à surveiller l'autre œil dans la crainte d'une prolifération néfaste d'éléments rétiniens peut-être altérés.

De Schweinitz. **Luxations symétriques des cristallins** (Œil très myope). — Lenticone postérieur, chez une fille de 11 ans, avec astigmatisme hypermétropique élevé.

Luxation congénitale du cristallin en haut et en dehors; les lentilles étant cataractées, Schweinitz propose la discision d'après les travaux actuellement connus sur le sujet.

Colobome bilatéral de l'iris en haut et en dehors (sans malformation choroïdienne).

Veasey a vu un cas d'iridirémie congénitale avec atrophie des deux papilles.

Harlan, dans un cas de luxation cristallinienne, avec discision, observa une iridocyclite grave et atrophie du globe consécutive, tandis que dans une luxation intra-vitréenne, aucune réaction ne suivit et l'acuité resta bonne.

Posey a fait une discision chez un jeune garçon de 5 ans avec luxation congénitale, le résultat fut excellent.

Ziegler a présenté un cas heureux de ce genre il y a cinq ans : il attribue l'absence de réaction à l'emplacement périphérique et

Digitized by Google

non central de la discision. Risley craint après la discision le gonflement et le voisinage de l'iris.

HANSELL. **Deux cas de kératite probablement rhumatismale.** — Des ulcères sans caractère spécial dans un cas, dans l'autre des phénomènes glaucomateux ne paraissent pas nécessiter l'hypothèse d'un état rhumatismal.

J. THOUNGTON. **Eclat de poudre dans le vitré** (bien toléré). — Boisch présente deux fragments de radium et un cas d'amblyopie toxique par sulfure de carbone améliorée par ce métal, après échec des autres traitements.

(18 novembre 1903)

LENTMAYER. **Artère hyaloïde persistante.** — A 21 mois l'enfant présentait nettement un vaisseau avec les gaines voisines, qui atteignait la capsule postérieure. Cinq ans plus tard, le cristallin devint opaque; et vers 10 ans la cataracte fut résorbée et le vaisseau hyaloïde apparut de nouveau.

DE SCHWEINITZ. **Procès ciliaires visibles.** — Il est vrai qu'une double iridectomie avait été pratiquée pour iritis chronique, on voyait les procès ciliaires et les fibres de la zonule.

CH. OLNER. **Exophtalmie pulsatile droite.** — La ligature de la carotide primitive droite amena la guérison immédiate. Le sujet âgé de 15 ans avait fait, cinq mois auparavant, une chute sur l'oreille droite; on entendait nettement un thrill intense dans l'orbite et un autre sur la mastoïde droite; quatre mois après les bruits réapparurent, l'exophthalmie s'accentua et les vaisseaux oculaires devinrent tortueux; on lia la carotide interne gauche, et on soumit le sujet au traitement de Tuffnell. Au dixième jour survint une amblyopie passagère notable avec disparition des bruits. Les symptômes persistèrent encore vingt et un mois jusqu'à un choc que le sujet reçut en jouant; tout disparut alors pendant un an. Actuellement il y a un peu d'exophtalmie, avec vaisseaux tortueux, pas de pulsations, et pas de thrill.

RISLEY rapporte un cas semblable d'exophtalmie après excès variés (anévrisme du sinus caverneux probable). La carotide primitive gauche fut liée; l'exophtalmie disparut, mais il y eut des hémorragies oculaires. Dès le début on avait fait la compression du vaisseau, ce qui favorisa l'établissement d'une circulation collatérale.

Digitized by Google

HARLAN, cite un cas où la compression persistante pratiquée par le malade suffit à la guérison; Risley en a présenté un de même sorte il y a quelques années.

DE SCHWEINITZ. **Argyrose de la conjonctive.** — Pergens a déjà communiqué un cas après un usage de cinq à six semaines de la solution à 2 p. 100. De Schweinitz est très partisan du protargol, mais cependant il hésite à le mettre entre les mains du malade pour un usage prolongé. RISLEY a vu un cas de coloration profonde et étendue des téguments après une simple injection (10 p. 100) dans les voies lacrymales.

DE SCHWEINITZ. **Résultats de la ténotomie.** — On trouve des surcorrections, parfois des diplopies insurmontables, diminution de la motilité, cicatrice douloureuse, déviations nouvelles.

L'auteur insiste sur l'effet néfaste des nouvelles insertions et les troubles qui résultent pour le malade de ténotomies répétées.

C. POSEY et M. LANGDON. **Observations sur le traitement non opératoire du strabisme.** — Il s'agit de 9 cas traités par l'amblyoscope de Worth. Cet auteur prétend que le strabisme est impossible quand le fusionnement est bon ; cependant les auteurs présents ont vu deux cas où le strabisme apparut néanmoins : la théorie de Donders reste vraie. L'amblyoscope est un instrument commode et précieux dont l'usage est moins compliqué qu'il ne paraît.

HANSELL. **L'opération de la cataracte doit-elle être pratiquée parfois simultanément sur les deux yeux** (voir journaux anglais et américains, *Opht. Record.*).

(15 décembre 1903)

CH. OLNER. **Un cas montrant l'insuffisance des méthodes actuelles d'examen de la vision des signaux colorés.** — Il s'agit d'un employé atteint de névrite rétrobulbaire nicotinique qui, s'étant trompé sur un signal, demanda à être examiné; il subit avec succès toutes les épreuves. Un examen plus exact et reproduisant les conditions de la pratique montra un petit scotome central pour le rouge, le vert, le bleu, le jaune et le blanc. Les procédés actuels laissent échapper les légères imperfections du sens des couleurs. Il faut un examen sérieux à l'admission du personnel et des visites fréquentes de contrôle. Les épreuves doivent reproduire les conditions du travail (distance, intempéries...); la saturation varie suivant la distance.

Digitized by Google

VEASEY et SHUMWAY. **Le glaucome dans le jeune âge.** — Dans un cas, l'énucléation fut pratiquée à 19 ans; dans l'autre, il se forma un staphylome ciliaire avec T + 2 : deux iridectomies arrêtèrent le mal. — RANDALL a également trouvé dans le canal de Schlemm du pigment accumulé sans que l'œil en présentât beaucoup : souvent l'œil présente en même temps une ectasie myopique sans buphtalmie. — POSEY croit que le glaucome juvénile est très rare et que souvent l'affection primitive est une uvéite, le glaucome n'étant que secondaire.

SHŒMAKER. **Obstruction de l'artère centrale de la rétine.** — L'auteur admet une thrombose par gêne de la circulation avec lésion de la paroi et altération du sang. Il faut se méfier du massage, mais renforcer le cœur et dilater les vaisseaux périphériques (nitrite d'amyle, exercice violent, sérum sous-cutané ou intraveineux).

JAMES THORINGTON. **Embolie de l'artère temporale inférieure.** — Pas de cause spéciale. Iodure, pilocarpine et repos amenèrent la guérison.

DE SCHWEINITZ. **Hémianopsie (avec radiographie).** — Sept ans auparavant le sujet présentait déjà ce scotome temporal : on ne trouve aucune spécificité, mais une chute sur la tête. Aujourd'hui hémianopsie avec rétrécissement du champ visuel pour les couleurs. H. Pancoast sur une radiographie trouve dans la région du chiasma une ombre qui peut être une tumeur ou une exostose. Le réflexe hémianopsique de la pupille ne put être observé. — LENTMAYER, VEASEY, HARLAN prennent part à la discussion. — SWEET insiste sur cette ombre près du chiasma que des radiographies de cerveau normal ne donnent pas, mais il reproche aux rayons X d'avoir souvent laissé, sans les indiquer, de grosses tumeurs.

DE SCHWEINITZ et SHUMWAY. **Préparations microscopiques de masses hyalines dans du tissu cicatriciel de la cornée, et chorlorétinite chronique avec dégénérescence pigmentaire de la rétine.**

HANSELL. **Hallucinations de la vision.** — Une jeune fille née aveugle et élevée dans un asile d'aveugles présentait des troubles vésaniques avec agitation et croyait voir à tout moment sa chambre en feu. L'énucléation des deux globes ramena le calme

Digitized by Google

et la guérison : la malade put reprendre ses fonctions d'institutrice.

De Schweinitz, Risley et Harlan ont eu des cas semblables (vision de feu) après cécité d'origine glaucomateuse.

Dr A. Bouchart.

SOCIÉTÉ D'OPHTALMOLOGIE D'ANGLETERRE

(octobre 1903)

John Tweedy, président : « J'aurais voulu détruire l'usage de ce discours d'ouverture... J'aurais voulu vous renvoyer simplement à la lecture des discours des présidents antérieurs... La Société a été fondée il y a vingt-trois ans par des médecins et des chirurgiens autant que par des spécialistes, et il est à désirer qu'elle continue à attirer autant les uns que les autres. Il faut spécialiser, mais aussi avoir une culture médicale générale très avancée. Il faut le courage et la dextérité du chirurgien alliée à la science et à la finesse du médecin. Nous devons rester au courant des progrès de la médecine générale et de la pathologie. Il y a dans notre profession et surtout en dehors d'elle une tendance redoutable à la diviser en deux parties : optique et médico-chirurgicale... L'œil n'est pas, comme le simple opticien a trop de tendance à le croire, un simple instrument d'optique; c'est un organe vivant... en connexion intime avec le système cérébro-spinal, la circulation, vivant de la vie générale du corps... Nous devons à nous-mêmes, à cette Société et au public de proclamer *hic* et *ubi que* que l'ophtalmologie est une et indivisible.

(*The Lancet*, 7 novembre, reprend cette dernière partie de ce discours d'ouverture : l'auteur insiste sur un danger grand en Angleterre, mais pas encore redoutable en France.)

Nettleship. **Tumeur de la choroïde avec vieille choroïdite.** — Ce cas compliqué de décollement de la rétine avec cataracte (peut-être une tuberculose de la choroïde) présentait un sarcome ayant distendu le pôle postérieur, et qui s'étendait depuis le droit externe jusqu'à la papille.

Pearson admet une nécrose dans un sarcome dégénéré.

Fisher. **Tumeur de la choroïde avec iritis.** — La tumeur est voisine de la papille, hémorragie intra-oculaire. L'auteur

Digitized by Google

suppose dans l'ophtalmie sympathique une transsudation partant de l'œil sain pour remédier à la nutrition de l'œil malade. Cette théorie nouvelle serait appuyée sur plusieurs observations.

O'KINEALY. **Amblyopie toxique.** — Guérison par l'abstension et la strychnine.

MAYOU. **Examen microscopique de plaques de xerosis.** — Il les attribue à un bacille analogue à celui du smegma et trouve des granulations hyalines et avec dégénérescence muqueuse ou kératinisation de l'épithélium.

J. Herbert a vu le xerosis atteindre d'autres muqueuses et même des organes internes (rein).

Dr A. BOUCHART.

SOCIÉTÉ D'OPHTALMOLOGIE DU ROYAUME-UNI

Séance du 19 novembre.

BOLL. **Choroïdite rare** en plaque située au-dessous et en dehors de la papille, imitant un peu le décollement de la rétine, avec de fins vaisseaux rétiniens tortueux. Légère opacité cornéenne avec trouble du vitré.

DOYNE. **Cornée mal développée.** — Un enfant de 4 ans présente une cornée plate avec un arc gris, en haut et en bas, de 2 millimètres d'épaisseur : l'enfant est très hypermétrope.

HENDERSON. **Deux cas de luxation sous-conjonctivale du cristallin (avec examen).**

JESSOP. **Sarcome du limbe.** — Une petite tumeur vasculaire, noirâtre, se présentait sur le limbe empiétant sur la cornée, chez une femme de 36 ans, ayant reçu quinze ans auparavant un choc violent sur l'œil. La tumeur est formée de cellules fusiformes, groupées en alvéoles, sans pigment extracellulaire. L'insertion ne fut pas cautérisée. DEVEREUR, MARSHALL et TWEEDY penchent pour l'énucléation.

DOYNE. **Artériosclérose de la rétine.** — A certains endroits, on voit la veine croisée par l'artère être comme écrasée par cette

Digitized by Google

dernière. Doyne croit qu'il y a seulement une ombre portée. Adamstrost admet en plus un épaississement du vaisseau par une substance très réfringente.

FREELAND FERGUS. **Traitement de l'ectropion.** — L'auteur précise en quel point doit porter l'excision de conjonctive (il considère plus particulièrement l'ectropion suite de blépharite marginale); il excise le tiers de la conjonctive éversée, parallèlement au bord libre, et contre celui-ci; ensuite il attire le reste de conjonctive qui s'étend jusqu'au cul-de-sac et qu'il a libéré pour recouvrir la place pratiquée.

FREELAND FERGUS. **La vision moyenne.** — Fergus trouve que des yeux normaux peuvent ne pas avoir cependant une acuité de 1; certains ont plus de 1, mais la normale actuelle lui paraît cependant trop élevée. L'expression de vision normale est particulièrement néfaste dans les expertises d'invalidité après accident. La diminution du sens lumineux est plus importante que celle du sens des couleurs.

HERMAN. **Sens de l'espace.** — Dans l'appréciation des distances et des diamètres apparents des objets, l'accommodation n'est pas seule à intervenir et il faut aussi considérer le sens musculaire des muscles oculaires.

L'anatomie comparée montre l'importance des muscles obliques dans l'appréciation des distances.

Séance du 10 décembre.

RIDLEY. **Anévrysme artério-veineux de l'orbite.** — Après une chute apparut une paralysie du droit externe gauche; deux ans après : pulsation et thrill; la carotide primitive gauche est liée. Trois mois plus tard (juillet 1903), la pulsation réapparaît, mais sans gêne notable. PRITCHARD rapporte un cas semblable. JOHNSON TAYLOR, M. ADAMSTROST, HARTRIDGE, FLEMMINGS, COLLINS et NETTESHIP prennent part à la discussion. BREWERTON, a cause de la communication entre les deux carotides externes, préfère la ligature de la carotide interne. FISHER répond que cette opération serait plus difficile et non plus sûre. RIDLEY, en cas de récidive, ferait le curage de l'orbite.

PERCY FLEMMINGS. **Artères en fil d'argent.** — La malade, âgée de 48 ans, était atteinte de rein granuleux. Les artères étaient sclérosées et écrasaient les veines. Marcus Gunn présente un cas

Digitized by Google

semblable. Doyne amène un cas où le fond d'œil a le même aspect; les urines sont normales, mais les artères radiales sont très sclérosées; quelle est la cause de l'écrasement apparent des veines?

DOYNE. **Hémorragie rétinienne.** — Le sujet a 65 ans, sans syphilis, blennorragie autrefois; pas d'affection vasculaire et l'hémorragie s'accroît continuellement.

M. ANDERSON. **Pemphigus de la conjonctive.** — La malade, âgée de 29 ans, présenta une éruption généralisée avec stomatite; la desquamation fut abondante et laissa des plaques pigmentées.

HOLMES SPRIEV. **Opacités nodulaires, héréditaires de la cornée.** L'affection, sans être congénitale, peut être néanmoins familiale. Le dépôt, amorphe, est dans la substance propre, il ne s'agit pas d'urate de soude; l'affection est progressive. — JOHNSON TAYLOR a vu le même fait chez des petits chiens.

DAUNAY. **Anopthalmos unilatéral.** — L'examen sans anesthésie ne permet pas d'affirmer que l'œil existe.

Dr A. BOUCHART.

SOCIÉTÉ D'ÉLECTROTHÉRAPIE D'AMÉRIQUE

(septembre 1903)

MARGUERITE A. CLEAVES. **Traitement électrique du trachome et des opacités cornéennes.** — Dans un cas grave et rebelle, l'auteur fit trente-sept applications d'un courant de 2 ma. 1/2 (?) pendant deux minutes chacune. L'amélioration commença après dix jours, la guérison fut complète en trois mois et demi. Les opacités cornéennes furent ensuite traitées par l'électrolyse négative, de 1 ma., et de une à trois minutes, trois fois par semaine, ensuite en appliquant l'action mécanique d'un courant induit : la vision fut rétablie au point que le sujet, au préalable réduit à la mendicité, put ensuite gagner sa vie.

A. GEYSER. **Dix-huit cas de pauplères granuleuses guéris par les rayons X et les courants de haute fréquence.** — La seconde partie de la thérapeutique avait pour but l'état général.

Digitized by Google

Les paupières étaient éversées par une bande adhésive à laquelle était fixé un poids, la paupière étant basculée sur un crayon.

Effets des rayons X sur la vision : W. P. Spring pose la question. Herdmann prétend qu'ils altèrent la vision. Dickson cite le cas d'un membre absent devenu aveugle par eux. Loring : il suffit d'intercaler un épais morceau de verre. Nunn : il faut vérifier si le verre choisi est opaque pour les rayons X.

Dr A. Bouchart.

ANALYSE DES « ARCHIVES D'OPHTALMOLOGIE »

(Novembre et décembre)

Sarcome péripapillaire, par le professeur F. de Lapersonne et le Dr Opin.

Trois cas d'ectropion de l'uvée ou de coloboma partiel de l'iris, par le Dr de Speyr. — Étude d'une affection extrêmement rare, bien que l'auteur en ait observé trois cas dans une période relativement courte ; c'est à Arthur Gloor que nous devons la première observation de cette anomalie.

Théorie générale du procédé de Cuignet, par le Dr Gagnière, page 703. — L'auteur veut donner la solution générale de ce procédé d'optique géométrique en partant des théorèmes établis par Gergonne et Sturm.

Les névrites optiques au cours des infections aiguës, par le Dr Antonelli, page 732. — Notre distingué confrère termine la publication du rapport qu'il a présenté au Congrès international de Madrid (1903).

Note sur l'anatomie de l'orbite étudiée par la méthode des coupes microscopiques d'ensemble, faite après décalcification, par le Dr Rochon-Duvigneaud, page 769.

Tuberculose des voies lacrymales, par le Dr A. Poulard. — Il est en effet impossible d'établir un type clinique de la tuberculose des voies lacrymales en raison du polymorphisme que revêt la symptomatologie de cette affection ; on en trouve la démonstration dans les diverses observations présentées par l'auteur. Il

Digitized by Google

étudie d'abord une première variété : la tuberculose rapide avec grosses adénopathies; ensuite la tuberculose lente avec adénopathies moyennes; enfin la tuberculose lente avec adénites nulles.

Pour l'auteur, il semblerait « que la grande majorité des tuberculoses lacrymales ont pour origine une lésion de même nature, primitivement située dans les fosses nasales ». Aussi conseille-t-il de faire procéder dans tous les cas à un examen des fosses nasales, ce qui sera un appoint puissant tant pour le diagnostic que pour le traitement.

Un cas d'exophtalmie unilatérale par projection volontaire et intermittente du globe oculaire, par les Drs Scrini et Bourdeaux. — Observation intéressante d'une affection provoquée par une hernie gazeuse dans l'orbite de la muqueuse et du périoste, favorisée par une fissure traumatique de la lame papyracée de l'ethmoïde.

Amaurose hystérique totale et bilatérale, par le Dr H. Le Roux (de Caen). — Intéressante observation de cécité hystérique totale et bilatérale chez une fillette de 9 ans, ce qui porte à 35 le chiffre des cas connus. Cette affection s'observe dans les deux tiers des cas chez la femme, mais c'est la première fois qu'elle est rencontrée chez une fillette aussi jeune. Le pronostic est toujours favorable et la guérison certaine.

E. Sendral.

REVUE DES JOURNAUX ALLEMANDS

Czennak. **Extraction sous-conjonctivale avec poche** (*Klin. Monatsbl. f. Aug.*, novembre 1903). — Czennak décrit un procédé d'extraction de la cataracte, caractérisé par ce fait que l'air, les liquides de lavage, collyres, etc., ne peuvent atteindre la plaie cornéenne et la chambre antérieure. L'opération se poursuit dans un milieu constamment aseptique, avec des précautions d'asepsie des instruments considérables (en particulier, ne pas introduire deux fois la même curette...). Les temps de cette pratique sont les suivants : 1° fixation et ponction au couteau droit, en arrière du limbe, avec ou sans contre-ponction au point opposé, très peu au-dessous du diamètre horizontal (Czennak fait un lambeau inférieur); parfois, dans ce même premier temps, ouverture de la capsule au couteau; 2° avec des ciseaux dissection par décolle-

Digitized by Google

ment de la conjonctive inférieure jusqu'au cul-de-sac, jusqu'au limbe (1/2 cercle inférieur) et jusqu'au point de la contre-ponction (faite ou future); 3° aux ciseaux également section du limbe, une branche étant introduite dans la chambre antérieure, l'autre entre la conjonctive et la sclérotique; 4° ouverture de la capsule; 5° issue de la lentille par le procédé ordinaire de pression sur la lèvre inférieure de l'incision cornéenne par un crochet coudé introduit dans la poche conjonctivale, et contre-pression extérieure et supérieure. Pour le nettoyage, pression extérieure avec la spatule (Czennak recommande sans l'avoir pratiqué l'usage de la seringue à double courant de Chibret). Les bords de l'iris étant réduits (tendance à la hernie), Czennak pratique un point de suture conjonctivale, à l'endroit où l'incision aux ciseaux continue celle faite au couteau dans le premier temps.

Mentionnons en plus que l'auteur coupe les cils au ras de la peau.

De cette technique très compliquée où le rôle de l'aide est constant et très indispensable, où l'iridectomie est rendue très difficile, sinon impossible (sauf dans l'angle externe de la plaie), il ne nous paraît résulter que peu d'avantages, sauf la stérilité de l'incision cornéenne : un lambeau aussi large ne peut être considéré comme un obstacle à l'issue du vitré, et pour la rapidité de la fermeture de l'incision point n'est besoin d'un aussi large lambeau.

Max Peschel. **Injections d'alcool sous-conjonctivales** (*Id.*). — L'auteur présente un nouveau topique pareil au cyanure de mercure et au chlorure de sodium; il l'a appliqué dans toutes sortes d'affections : externes, profondes, segments antérieurs et postérieurs... La dose la plus maniable est de 1 centimètre cube d'alcool à 15 p. 100 en volume. Il est nécessaire d'ajouter de la cocaïne, et ceci amène les difficultés de stérilisation que l'on sait. Toutes les lésions oculaires, même l'ophtalmie sympathique, la choroïdite myopique, la rétinite pigmentaire furent améliorées. Le décollement rétinien fut traité avec succès dans un cas (d'origine traumatique) et sans succès dans un autre (myopique). Un cas de névrite rétrobulbaire ne put être enrayé et aboutit à l'atrophie.

G. Levinsahn. **Des muscles de l'iris dans la paralysie traumatique de la pupille** (*Id.*). — L'auteur, à propos de quatre cas d'aspects très variés observés par lui, et les données connues actuellement, fait un examen très complet de nos moyens de diagnostic : troubles pupillaires des réflexes directs, consen-

Digitized by Google

suels, etc., ainsi que des réactions médicamenteuses. Il conclut : une contusion du bulbe oculaire donne le plus souvent de la mydriase traumatique, rarement du myosis. Celui-ci provient, soit par voie réflexe de l'excitation du trijumeau, soit d'une paralysie du dilatateur avec ou sans lésion de ce muscle. Dans les cas isolés d'une paralysie du dilatateur sans lésion du muscle, cette paralysie disparaît rapidement et de plus elle coïncide avec une parésie du sphincter, plus durable. Inversement avec une mydriase traumatique coexiste souvent une paralysie du dilatateur, reconnaissable à ce que la pupille large au jour reste plus étroite que l'autre, à l'obscurité. La paralysie du dilatateur dans la mydriase traumatique n'est pas aussi intense et disparaît plus rapidement que la paralysie du sphincter. Dans la mydriase traumatique, la paralysie du sphincter est la cause prépondérante de la dilatation, tandis que les petites ruptures du sphincter sont secondaires. — Cette paralysie disparaît ou diminue, dans la plupart des cas, avec le temps; au contraire, les déformations de la pupille par lésions des tissus sont définitives.

Ch. Harms. **Perforation spontanée de l'iris par atrophie sans lésion mécanique.** — Le malade, âgé de 33 ans, ne présente en réalité qu'un sphincter pupillaire, relié, dans la moitié du champ irien, à la circonférence ciliaire, par quelques fibres, et par une bande plus large au niveau du diamètre horizontal. La lésion a débuté il y a dix ans, elle est stationnaire depuis deux ans. Bentzen et Leber (*Arch. v. Græfe*, 41) et Schnabel (*Arch. f. Aug.*, XV) ont observé des lésions analogues dans le glaucome; d'autres ont vu des cas semblables d'origine congénitale (Franck, Bergeat). Sur la face postérieure de la cornée se trouvent des précipités bruns que l'auteur considère comme des grains de pigment devenus libres dans la disparition du stroma irien.

D. Lange. — **Recollement de la rétine décollée** (*Id.*). — Il ne s'agit pas d'une thérapeutique nouvelle, mais de trois observations, consciencieusement suivies et exposées, dans lesquelles, de façon identique, un décollement rétinien étendu, non traumatique, ayant évolué en dépit de toutes les tentatives, disparut en entier en même temps qu'une cataracte se formait rapidement. L'examen de la perception et de la projection lumineuse a déjà permis dans un cas une extraction cristallinienne, avec succès (acuité centrale excellente et champ visuel intact). Leber, dans le traité de Græfe et Sœmisch, cite un cas semblable. Lange admet que l'intumescence cristallinienne cause une sorte de glaucome antérieur qui refoule le vitré et réapplique la rétine. (Est-ce qu'il

Digitized by Google

y aurait un futur traitement du décollement par la discision cristallinienne, ou n'y a-t-il pas entre ces deux phénomènes non pas un rapport de cause à effet, mais bien deux effets d'une même cause qui, d'une part, résorbe l'exsudat sous-rétinien et de l'autre opacifie la lentille.)

RUMSCHEMTSCH. **Développement de membrane sur la surface antérieure de l'iris** (*Id.*). — L'auteur étudie trois cas d'yeux énucléés, où la coupe a montré un épaississement considérable de la membrane de Descemet, plus ou moins étendu, avec formation membraneuse épaisse sur la face antérieure de l'iris. L'épithélium antérieur de cette membrane et la membrane de Descemet auraient dans cette néo-membrane une part égale : ce tissu ressemble à une cataracte secondaire, et peut en donner l'illusion. En somme les deux organes précités peuvent donner un tissu lamellaire, stratifié à plusieurs couches, et obturer la pupille (normale ou post-opératoire).

HIRSCHBERG. **Eversion de la couche pigmentaire de l'iris** (*Centralbl. f. Augenheilk.*, novembre). — L'auteur s'étonne que la nouvelle édition du *Manuel* de Græfe et Sœmisch ne mentionne qu'une forme de cette anomalie au lieu de trois : le réticule, la collerette et le tablier.

Dans la disposition en réticule, ou petite bourse, le bord pupillaire ressemble à la roue dentée d'une montre, et encore plus à l'éclairage direct. La collerette, comme l'indique son nom, présente un cercle élégamment dentelé, particulièrement chez les yeux bleus. Un degré très léger de cette forme est très fréquent. Le tablier forme une figure large et sombre adjacente à la pupille. Plusieurs auteurs ont déjà décrit des cas de l'une ou l'autre sorte.

PRAUN (Darmstadt). **Deux opérations typiques de cataracte fibreuse, avec succès** (*Id.*). — L'auteur opéra le premier œil selon Menzel, mais la pupille s'obtura bientôt par la formation d'une néo-membrane. L'autre œil, également atteint d'irido-choroïdite chronique avec occlusion pupillaire, fut opéré au couteau étroit de Græfe, également par transfixion de l'iris et de la capsule antérieure, mais en respectant la capsule postérieure. Le cristallin sortit aussitôt l'incision achevée. Finalement V. + 11 D = 6/10.

Dans un autre cas l'auteur tenta le même procédé, mais dès la ponction d'entrée l'iris se déchira. Praun dut agrandir la plaie à la lance (?), compléter l'arrachement à la pince, disciser au kystitome et évacuer les masses lenticulaires. Après plusieurs

Digitized by Google

mois et une discision nouvelle V = 6/18. Les adhérences de l'iris à la capsule obligèrent, malgré l'hémorragie, à arracher violemment ce lambeau qui eût empêché toute issue du cristallin.

FERLCHENFELD. **Grandeur des images rétiniennes en surface plane** (*Id.*).

LOTIN (Saint-Pétersbourg). **Affections oculaires causées par les larves de la mouche de Wohlfart** (*Id.*). — Cette sorte de myase, due à un insecte du genre sarcophaga, a été décrite et étudiée par de nombreux auteurs, que rappelle Lotin. Quelques observations, dont celle de L. Cloquet (1885), sont célèbres. L'auteur apporte un nouveau cas chez un jeune paysan de 3 ans qui portait dans l'angle interne de l'œil droit dix de ces larves. L'extraction et le pansement étant pratiqués, l'enfant ne fut pas revu, mais le diagnostic put être confirmé par l'examen microscopique des larves extraites. L'affection peut être très grave et amène la mort soit par pénétration cranienne (honoptique), soit par infection secondaire.

HADANO. **Kératite en forme de disque** (*Zeitsch. f. Augenheilk.*, décembre 1903). — Peters a déjà publié six cas de cette affection, consécutifs à un traumatisme ou à l'herpès : il y aurait un œdème de cause nerveuse et durable, atteignant non seulement l'épithélium, mais aussi l'endothélium, ce qui permet la pénétration de l'humeur aqueuse dans la cornée; on comprend ainsi l'aspect circulaire de l'opacité. Dans un cas, Peters a pu extraire à la cuiller tranchante dans la zone opacifiée un séquestre rond, en disque. Hadano présente un cas semblable observé par Peters. L'affection, rebelle pendant trois mois, fut très améliorée par l'extraction à la curette d'une petite masse circulaire, nécrosée, aplatie. Au microscope on ne trouve aucune infiltration leucocytaire, aucune inflammation, mais une masse fondue et dissociée. Ainsi, comme le disait Peters, il n'y a aucune infection, aucune participation microbienne : le traumatisme et l'herpès amènent exactement les mêmes symptômes. Le processus est extrêmement lent : ou bien la cornée se débarrasse de cette masse et la démarcation s'accentue, ou bien la réintégration de la zone malade dans le reste du tissu finit par se produire.

A. H. KRUGER. **Symptômes (oculaires) des affections des lobes temporaux et frontaux** (*Id.*). — Bach a étudié la symptomatologie des tubercules quadrijumeaux, puis du cervelet; Hirsch, celle du front et de la moelle allongée; Mächon, celle des couches optiques, et Becké celle des lobes occipitaux. L'auteur

Digitized by Google

cite également les symptômes généraux (respiratoires, cardiaques, auditifs...). Parmi les symptômes oculaires, aucun ne permet de préciser la place du foyer. L'hémianopsie existe dans 20 p. 100 des cas : elle est due à la compression dans la profondeur de la substance médullaire (voies optiques). La déviation conjuguée des yeux et de la tête est un symptôme réflexe : elle était dirigée une fois vers le foyer, une autre fois en sens inverse. La papillite de stase, l'atrophie optique, la neuro-rétinite se trouvent dans 64 p. 100 des cas : les troubles de la pupille leur sont consécutifs. Le nystagmus paraît être en rapport avec le vertige et les nombreux mouvements destinés à rétablir l'équilibre. Les lésions des nerfs craniens viennent de l'hypertension intra-cranienne.

Baas. **Epithélioma primaire de la cornée** (*Id.*). — Une femme âgée, envoyée par un confrère, portait une petite tumeur à peine grosse comme une lentille, d'un blanc de moelle, au-dessous du milieu de la cornée, qui, dans tout le reste, était normale. Baas porta le diagnostic d'épithéliome et proposa une intervention : la malade disparut; mais plus tard son médecin adressa à Baas la petite tumeur : le contour est lisse et devait s'appliquer sur la membrane de Bowmann; on voit, à part les fibres conjonctives, des cellules épithéliales très nettes à noyau vésiculeux. Il faut remarquer la couche conjonctive qui protégeait l'œil contre la pénétration de la tumeur vers la profondeur.

Laqueur. **Affections héréditaires de l'œil** (*Id.*). — L'auteur fait d'abord ressortir combien la consanguinité des parents multiplie les chances d'hérédité. Il insiste sur la nécessité de voir tous les membres d'une famille atteints de telle ou telle affection, et non de se contenter des données vagues d'un des membres du groupe.

Sur neuf cas de l'ophtalmie congénitale, trois étaient sûrement le fait de la consanguinité des parents. Sur treize cas de cataracte congénitale, dans neuf l'hérédité apparut. Souvent, et ceci surtout quand les géniteurs sont des parents très rapprochés, les premiers enfants sont normaux et les derniers présentent des malformations. Dans la myopie grave (dépassant 9 D chez l'enfant) la consanguinité fut en doute dans 16 p. 100, douteuse dans 14 p. 100, absente dans 70 p. 100 : l'influence du sexe est nulle.

Il faut remarquer que la cornée et la sclérotique ne présentent jamais d'anomalie : cette immunité serait due à ce que l'hérédité se manifeste surtout sur les produits du feuillet moyen de l'embryon, d'où naissent les membranes vasculaires. Finalement, on doit les rapporter à une ou plusieurs des molécules qui constituent le chromosome mâle ou femelle. Dr A. Bouchart.

Digitized by Google

BIBLIOGRAPHIE ET REVUE DES JOURNAUX

Anatomie pathologique de la conjonctive granuleuse, d'après de nouvelles recherches (*Zeitsch. f. Augenh. R. Beilagcheft*, 1902), par le Dr JUNIUS, Königsberg. — L'auteur essaie de faire avancer la question dont il constate que l'on peut jusqu'ici dire « que les termes seuls ont été changés, mais les idées sont restées sans progrès ». La lésion caractéristique du trachome est une lésion de la couche adénoïde, et la granulation en est l'élément typique : l'évolution et la disparition de celle-ci sont parallèles à celles du trachome. — Parmi les lésions de la couche épithéliale, les glandes de Berlin-Iwanoff ne méritent pas l'importance qu'on leur avait attribuée. Cependant les lésions superficielles sont évidemment la porte d'entrée du germe, jusqu'ici hypothétique, du trachome. On trouve : 1° épaississement de l'épithélium, d'où les glandes de Heribe et de Berlin; 2° multiplication des cellules en calice; 3° pénétration des leucocytes; 4° destruction de certaines cellules ou parties de cellules, d'où une sorte de pénétration de cette couche.

Dans la couche adénoïde nous trouvons la granulation, masse arrondie, dont la forme varie peu durant toute l'évolution; la granulation se différencie nettement du follicule même hypertrophié, parce que les cellules sont plus tassées, la limitation est plus nette; enfin la masse intérieure se différencie nettement en deux couches. — Les foyers graisseux de Sœmisch ne sont que des amas lymphoïdes, et non pas (suivant de Graeff) de vieux amas, mais plutôt (comme le voulait Jacobson) des productions du début, quoique tenaces et très rebelles au traitement.

Junius étudie la granulation au début, au stade gélatineux, puis à l'état de cicatrice; mais il n'est pas nécessaire que les trois stades soient parcourus. Il distingue les cellules centrales de taille moyenne, peu colorables, et les cellules petites, très colorées, de la zone étroite externe. — Les cellules centrales sont de différentes sortes : ce sont pour la plupart des mononucléaires, qui donnent d'abord les cellules épithélioïdes (de Villard); on trouve aussi beaucoup de « noyaux » de formes bizarres (probablement des cellules en voie de destruction). Ces noyaux se retrouvent inclus dans les fameuses cellules à petits corps de Leber : celles-ci sont des phagocytes, que Junius a pu observer vivants, en goutte suspendue; le noyau, après fixage et coloration, est gros; il ne paraît pas qu'elles contiennent de débris de globules.

Digitized by Google

Ces éléments ne se retrouvent pas, ou du moins avec une pareille abondance, dans les follicules. — On trouve enfin dans la granulation des globules sanguins. Les vaisseaux sont beaucoup plus développés à la périphérie qu'au centre; le réseau vasculaire vers la périphérie est constitué par des espaces sans endothélium; cette disposition très intéressante se retrouve rarement, surtout dans les formes jeunes et sans grande inflammation concomitante. Junius nie l'existence d'une enveloppe conjonctive entourant la granulation, du moins dans le sens que les auteurs lui attribuent: il existe simplement un tissu conjonctif préformé qui se trouve altéré par l'inflammation et par le développement de l'affection. — Le trachome gélatineux de Rælhmann comprend les cas à dégénérescence graisseuse, tandis que Stellwag admet une transformation amyloïde. Junius range sous ce titre : 1° les cas à tissu vitreux, gélatineux, à granulations confluentes; 2° les cas à éléments plus durs, s'énucléant comme un comédan; 3° les granulations grisâtres, qui ne sont pas encore comme du frai de grenouille, mais qui ne sont plus rouges et jaunes. On trouve dans ces cas : de la destruction avec fonte du grain; un très léger amincissement de l'épithélium qui reste très colorable, avec diminution des cellules caliciformes, sans dégénérescence, mais une forte immigration de lymphocytes; dans le tissu environnant, une diminution de l'infiltration cellulaire et une cicatrisation active. Quant à la transformation amyloïde, elle existe, mais rarement. La flexion du tarse est due presque exclusivement à la rétraction du tissu conjonctif sous-tarsal. Les lésions de la conjonctive bulbaire, de la cornée, des voies lacrymales, sont exposées suivant les mêmes méthodes.

A côté de la conjonctivite folliculaire, dont les symptômes sont connus, Junius place la conjonctivite folliculaire suspecte qui comprend : 1° les cas douteux; 2° les cas d'origine scrofuleuse, à conjonctivite infiltrée, ou les cas d'infection simulant le trachome aigu. Le diagnostic s'appuie seulement sur le degré d'inflammation et non pas sur une différence de forme : les leucocytes sont moins abondants, les grands phagocytes manquent, la capsule conjonctive ne se forme pas. L'anatomie microscopique n'indique ni l'identité, ni la différence de nature des deux affections. La clinique, au contraire, les différencie nettement, mais ceci n'est qu'une opinion et, partant, une hypothèse. De même Junius décrit le catarrhe atropinique, le catarrhe infectieux, la tuberculose.

Au sujet du trachome aigu, l'auteur écarte d'abord les cas de catarrhe aigu, bénin, les cas d'infection surajoutée à un trachome ancien, et ceux de catarrhe simple auxquels s'ajoute un trachome ancien (cette dernière classe nous paraît très proche de la seconde).

Digitized by Google

Malgré l'échec des recherches bactériologiques, Junius admet le trachome aigu et cite comme exemple la poussée qui suit un traitement malheureux d'un cas chronique; il admet dans ces cas, très rares, une dissémination des germes avec réaction étendue. Ceci est très discutable : une irritation mécanique ou médicamenteuse suffit à produire une immigration de cellules rondes « uniformément étendue » et même la formation par places de follicules. Nous n'admettons donc pas comme Junius que ces faits suffisent à admettre « en réalité » un trachome aigu.

Revenant en dernier lieu sur quelques points très importants, Junius déclare que : histologiquement, le follicule et le grain de trachome sont la même chose, que des altérations secondaires seules différencient. Ces follicules lymphatiques ne sont pas préformés, mais ils sont néoformés, par le fait de l'inflammation. Enfin comme traitement, l'examen de quelques granulations traitées mécaniquement démontre que : la cicatrice étant le seul mode de guérison, il faut l'obtenir, mais avec le minimum possible, pour éviter la rétraction.

Les matériaux d'étude provenaient de Kuhnt.

Ce travail, accompagné de quatre planches dessinées et reproduites avec grand soin, constitue un document de très grande valeur sur la question et nous a paru mériter une analyse étendue.

Dr A. Bouchart.

Zona ophtalmique chez l'enfant, par Gevaert. — Observation intéressante de zona, affection rare de l'enfance, notée chez une fillette de 10 ans atteinte de coxalgie, et qui évolua d'une manière fort aiguë dans l'espace de huit jours, avec réaction fébrile intense. Douleurs fortes au début, mais peu persistantes; éruption rapide et nettement confluente, avec aspect hémorragique par places, sur le trajet des rameaux sensitifs du nerf ophtalmique, dans la région frontale gauche, dans la partie correspondante du cuir chevelu, et au niveau de la paupière inférieure du même côté. Le point de départ semblait avoir été dans la paupière supérieure; la conjonctive était le siège d'une hypérémie intense et donnait lieu à un écoulement muco-purulent assez abondant. Cornée absolument intacte. La dessiccation des vésicules commença du huitième au dixième jour, et persista durant trois semaines au niveau des téguments, avec cicatrices indélébiles, absolument analogues à celles de la varicelle. (*Archives de médecine des enfants*, n° de mars 1903.) — Dr A. Yvert.

Digitized by Google

NOUVELLES

La Société française d'Ophtalmologie se réunira le lundi 2 mai, à 8 h. 1/2 précises du matin, à l'Hôtel des Sociétés savantes. Les auteurs doivent envoyer, avant le 15 mars au plus tard, le titre de leurs communications au Dr Duboys de Lavigerie, secrétaire général, 56, rue de la Victoire, Paris.

Le titre du rapport de cette année est :

L'acuité visuelle dans ses rapports avec l'incapacité du travail, par SULZER.

NÉCROLOGIE

Nous avons la douleur d'annoncer la mort d'un de nos confrères les plus sympathiques et dont les travaux peuvent être comptés parmi les plus pratiques et les plus instructifs.

Le docteur SOUS est mort la semaine dernière à Barsac, où il s'était retiré depuis un an, retenu par une maladie constitutionnelle.

Né à Bordeaux en 1832, il fut reçu docteur en médecine à Paris le 12 mai 1859; il alla s'établir ensuite à Bordeaux et y exerça la science médico-oculistique.

Pendant plus de vingt-quatre ans, il fut secrétaire général de la Société de Médecine et de Chirurgie de Bordeaux.

Il a pris bien souvent part aux discussions de la Société, surtout lorsqu'il s'agissait des questions ayant trait à l'ophtalmologie et à l'hygiène oculaire. Il a publié plusieurs ouvrages importants et s'est fait ainsi un nom très estimé.

Parmi ses travaux, nous remarquons surtout: *Manuel d'Ophtalmoscopie*, Paris, 1865; *Des corps étrangers de l'œil*, Bordeaux, 1873; *Traité d'Optique, considérée dans ses rapports avec l'examen de l'œil*, Paris, 1881; *Hygiène de la vue*, Paris, 1883; et de nombreux articles parus dans les recueils spéciaux.

Dr X. GALEZOWSKI.

Le Gérant : FÉLIX ALCAN.

6357. — L.-Imprimeries réunies, B, rue Saint-Benoît, 7. — MOTTEROZ, directeur.

Digitized by Google

SUR LES MOUVEMENTS DE TORSION DE L'ŒIL

PAR

YVES DELAGE

Professeur à la Faculté des sciences de Paris.

(SUITE ET FIN[1])

La direction réelle de l'horizon rétinien, après que l'œil a effectué sa rotation, n'est pas complètement définie par l'image de la branche horizontale de la croix accidentelle sur la tenture.

Cette image n'est que l'intersection de l'horizon rétinien avec le plan T, elle n'est donc qu'une droite du plan. De ce que cette droite est descendante à gauche, on ne peut pas conclure que le plan lui-même soit incliné dans le même sens. Pour nous en convaincre, nous n'avons qu'à mener par un point de cette droite descendante à gauche une deuxième droite qui sorte du plan T et soit ascendante à gauche et à faire passer un plan par ces deux droites. Ce plan pourra être l'horizon rétinien et cela d'autant mieux que la ligne de regard contenue dans l'horizon rétinien est précisément descendante à gauche.

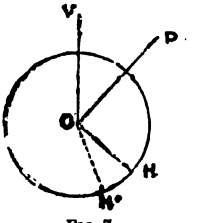

FIG. 7.

Dans un plan oblique on peut mener des lignes obliques de façons très diverses entre certaines limites. Une seule droite résume en elle toute l'obliquité du plan, c'est la perpendiculaire au plan. L'obliquité du plan est donc définie par l'angle que forme sa perpendiculaire avec nos coordonnées rectangulaires.

Si (fig. 7), par la coordonnée verticale OV et la perpendiculaire OP au plan H on mène un plan VPH, celui-ci coupera

1. Voir les numéros de février et mars.

Digitized by Google

le premier suivant une droite OH qui sera la ligne de plus grande pente du plan H[1].

L'inclinaison et la direction de la ligne de plus grande pente définira donc l'obliquité de l'horizon rétinien.

Or cette ligne de plus grande pente ne coïncide ni avec la

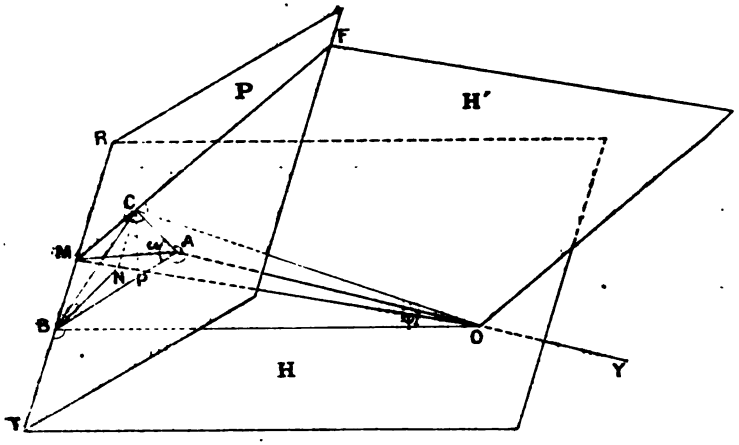

Fig. 8.

ligne de regard ni avec l'intersection de l'horizon rétinien par un plan sagittal : elle est comprise entre elles.

Voici la démonstration de cette proposition importante:

Soient (fig. 8) H un plan horizontal représentant l'horizon rétinien avant la rotation, et YA l'axe de rotation coupant H au point O et faisant avec lui l'angle AOB $= \varphi$.

1. La ligne OH (fig. 7), est, en effet, de toutes les droites du plan celle qui forme avec OV l'angle le plus grand. Car, si on mène dans le plan H, par le point O, une autre ligne quelconque OH', dans l'angle trièdre OH'PV, on a :

$$H'OV < H'OP + POV$$
$$\text{Or } H'OP = 90^\circ = HOP$$
$$\text{Donc } H'OV < HOP + POV$$
$$< HOV,$$

Remarquons, en outre, que les perpendiculaires à OH dans le plan H seront horizontales, car si on en mène une au point O, étant perpendiculaire à OH et à OP, elle sera perpendiculaire au plan de ces deux droites et par conséquent à la verticale OV. Toutes les autres perpendiculaires à OH dans le plan seront aussi horizontales, comme parallèles à celle passant par O.

Digitized by Google

Par un point quelconque A de l'axe, faisons passer un plan P perpendiculaire à cet axe, qui coupera H suivant RT et qui rencontrera en B la projection OB, de OA sur H.

Dans la rotation autour de OA, AB va décrire dans le plan P un cercle. Après une rotation ω, AB sera venu en AC, l'angle CAB étant égal à ω. Le plan H aura pris la position H′ définie par le point O qui n'a pas bougé et par la droite FC tangente à la circonférence au point C. Si l'on prolonge FC jusqu'à la rencontre de RT, en M, la ligne MO représente l'intersection de H et de H′. Étant dans le plan horizontal H, MO est horizontale; elle indique donc la direction dans le plan H′ et par conséquent la ligne de plus grande pente de H′ est la perpendiculaire à MO. Si donc nous abaissons du point C, dans le plan H′, une perpendiculaire CN sur MO, cette droite CN sera la ligne de plus grande pente de H′.

OA étant perpendiculaire sur P, et par conséquent sur AC, et CM étant perpendiculaire sur AC, OC est perpendiculaire sur CM (d'après le théorème des trois perpendiculaires). Dans le triangle MCO, l'angle MCO est donc droit et par suite les autres angles de ce triangle sont aigus. Il en résulte que CN tombe sur MO à l'intérieur du triangle MCO.

D'autre part, si par le point C on fait passer un plan perpendiculaire à BO, on voit que CP, intersection de ce plan avec H′, tombera dans le triangle MCO du côté opposé à CM par rapport à CN, puisque BO forme avec CO un angle COB plus grand que COM.

Or, que sont CM, CN et CP dans le plan H′, c'est-à-dire dans l'horizon rétinien après la rotation?

CN, nous l'avons vu, est la ligne de plus grande pente du plan.

CM est la ligne de regard, ou plutôt une parallèle à la ligne de regard, car, si l'on trace au point O, dans un plan perpendiculaire à l'axe OA (et par conséquent parallèle au plan P) une parallèle à CM, cette droite sera perpendiculaire à l'axe OA.

Enfin CP est l'intersection de H′ avec un plan sagittal passant par C.

Digitized by Google

Il résulte de là que, si au point O, on trace dans H′ trois droites respectivement parallèles à CM, à CN et à CP, ces droites seront respectivement la ligne de regard, la ligne de plus grande pente de l'horizon rétinien et l'intersection de l'horizon rétinien avec un plan sagittal. Et l'on voit que, lorsque les angles φ et ω sont dirigés de telle manière que le regard soit orienté en haut et à droite (ce qui est le cas de la figure), la ligne de plus grande pente est dirigée, en bas, à gauche de l'intersection avec un plan sagittal, et la ligne de regard à gauche de la ligne de plus grande pente. Q. E. D.

Le calcul montre que l'angle γ, formé par la ligne de regard et la ligne de plus grande pente de l'horizon rétinien, est donné par l'équation

$$\operatorname{tg}\gamma = \sin\varphi \operatorname{tg}\frac{\omega}{2}\,^{1}.$$

Si donc on trace (fig. 9) un cercle H′ représentant la section du globe oculaire par l'horizon rétinien après la rotation, et si l'on trace dans ce cercle la direction sagittale OP et la ligne de regard OM, on a immédiatement la ligne de plus grande pente de ce cercle en faisant avec OM un angle

1. Voici ce calcul (fig. 8) :
Traçons la droite MA et posons $OA = 1$.
Dans le triangle COA, rectangle en A, où $COA = \varphi$, on a :

$$CO = \text{séc}\,\varphi \quad \text{et} \quad CA = \operatorname{tg}\varphi.$$

Les triangles CAM, BAM étant égaux comme ayant un côté commun et les autres côtés égaux en tant que formés par deux rayons et par deux tangentes issues d'un même point, les angles CAM et BAM sont égaux entre eux et chacun à $\frac{\omega}{2}$, et, dans le triangle CAM, rectangle en C, on a :

$$CM = CA \operatorname{tg}\frac{\omega}{2} = \operatorname{tg}\varphi \operatorname{tg}\frac{\omega}{2}$$

et, dans le triangle MCO, rectangle en C, on a :

$$\operatorname{tg} COM = \frac{CM}{CO} = \frac{\operatorname{tg}\varphi \operatorname{tg}\frac{\omega}{2}}{\text{séc}\,\varphi} = \sin\varphi \operatorname{tg}\frac{\omega}{2}.$$

Or $\gamma = MCN = COM$.

Donc $\operatorname{tg}\gamma = \sin\varphi \operatorname{tg}\frac{\omega}{2}$.

Digitized by Google

MON $= \gamma$, tel que $\text{tg} = \sin\varphi \, \text{tg}\frac{\omega}{2}$. On tombera entre OM et OP, et les trois droites auront, dans l'orientation du regard en haut et à droite, les situation et direction respectives représentées sur la figure 9, où O est le centre optique de l'œil et M la fovea.

Cela nous donne la solution complète du problème.

ON étant la ligne de plus grande pente (fig. 9), toutes les perpendiculaires élevées sur elle dans H' seront horizontales et ces horizontales seront d'autant plus élevées qu'elles seront plus éloignées de N vers O et au delà sur le prolongement de NO.

Si, au contraire, on mène dans H' des perpendiculaires à OM, toutes ces perpendiculaires auront leur extrémité gauche plus élevée que leur extrémité droite, puisqu'elles couperont à gauche des horizontales plus élevées qu'à droite. Chaque point de l'horizon rétinien situé à gauche de la ligne de regard sera donc plus élevé que son symétrique de droite par rapport à la ligne de regard.

L'horizon rétinien est donc incliné *vers la droite.*

Et ce n'est pas là une inclinaison fictive, comme la torsion de Helmholtz, mais une inclinaison réelle; si l'horizon rétinien était un plan de marbre et qu'on déposât en son centre (au centre optique) une bille, cette bille roulerait *vers la droite.*

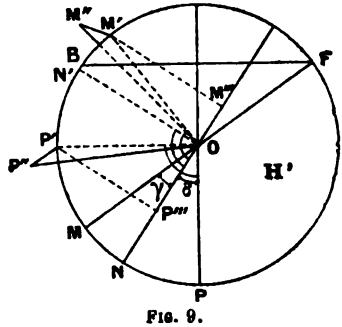

Fig. 9.

L'horizon rétinien a donc tourné, lorsqu'on porte le regard en haut et à droite, *vers la droite* autour de la ligne du regard, par rapport à la position qu'il avait lorsqu'il était horizontal, l'œil étant dans la position primaire.

Menons (fig. 9) dans H' par le point O, les droites OP', ON'. OM' respectivement perpendiculaires à OP, ON et OM. ON'

Digitized by Google

sera horizontale, OP′ sera descendante à gauche[1] et OM′ sera ascendante à gauche[2].

Si, par le point O, nous menons une horizontale OM″ perpendiculaire à OM, cette droite passera, à gauche, *au-dessous* du plan H′. Or, le plan passant par OM″ et OM est celui dont l'intersection avec la rétine au point M serait horizontale. On voit donc que H′ a tourné par rapport à ce plan *dans le sens direct*.

Mais par contre, si, par le point O, nous menons une horizontale OP″ perpendiculaire à OP, cette horizontale passera, à gauche, *au-dessus* du plan H′. Or, le plan MOP″ passant par OP″ et par la ligne de regard OM est précisément le *plan de regard*. Il est donc bien vrai que H′ a tourné par rapport au plan de regard *dans le sens indirect*.

Ainsi Helmholtz n'a pas tort lorsqu'il dit que l'horizon rétinien a tourné dans le sens indirect par rapport au plan de regard, mais il a choisi son plan de comparaison d'une manière bien fâcheuse, puisqu'elle l'oblige à qualifier d'indirecte une rotation qui effectivement est directe, à dire en somme qu'un plan qui était horizontal a tourné vers la gauche de telle manière que, finalement, il est incliné à droite ! !

Helmholtz fait comme quelqu'un qui conviendrait de rapporter la position de la tête à la situation qu'elle aurait si on l'avait primitivement fait tourner sur le cou de 180° sens devant derrière. Quand vous tourneriez la tête de 30° vers la droite, ce quelqu'un dirait que vous l'avez tournée de 150° vers la gauche. Logiquement, il aurait raison, mais pratiquement, ce serait absurde.

L'horizon rétinien est donc incliné en arrière et à droite, quand on porte le regard en haut et à droite. Cette inclinaison, que nous appellerons φ, ne nous est pas actuellement connue, mais elle peut être calculée, car elle est la section droite d'un angle dièdre dont nous connaissons une section

1. Car, si de P′ on abaisse P′P‴ perpendiculaire sur ON, le point P‴ sera au même niveau horizontal que P′ et plus bas que O.

2. Car, si on mène M′M‴ perpendiculaire sur ON, M‴ sera au même niveau que M′ et plus haut que O.

Digitized by Google

oblique, l'angle α. Mais la figure 8, p. 194, permet de le calculer plus simplement.

Si nous joignons BN, les deux triangles OCN et OBN sont égaux comme ayant le côté ON commun, les côtés OC = OB et les angles CON = BON. L'angle ONB est donc égal à l'angle ONC et droit comme lui. BN et CN étant perpendiculaires à ON, intersection des plans H et H', l'angle plan CNB mesure l'angle dièdre de ces deux plans. Or cet angle peut être calculé.

Mais il faut remarquer que, pour $\omega < 90°$ (et, dans la réalité, il en est toujours ainsi), CNB est obtus et l'angle dont a tourné le plan H' autour de OM est le supplément de CNB.

L'angle cherché ρ est donc 180 — CNB.

Le calcul donne :

$$\cos\rho = 1 - \cos^2\varphi\,(1 - \cos\omega).^{1}$$

Il n'est pas sans intérêt d'examiner les relations de l'hori-

1. Voici le calcul (fig. 8) :

Le triangle CAB étant isocèle, $BCA = 90 - \frac{\omega}{2}$, et l'on a :

$$\frac{BC}{\sin\omega} = \frac{AC}{\sin\left(90 - \frac{\omega}{2}\right)} = \frac{AC}{\cos\frac{\omega}{2}}.$$

Et, comme $AC = \operatorname{tg}\varphi$,

$$BC = \frac{\operatorname{tg}\varphi\sin\omega}{\cos\frac{\omega}{2}} = \frac{2\operatorname{tg}\varphi\sin\frac{\omega}{2}\cos\frac{\omega}{2}}{\cos\frac{\omega}{2}} = 2\operatorname{tg}\varphi\sin\frac{\omega}{2}.$$

D'autre part, dans le triangle NCO, rectangle en N, et dont nous avons précédemment calculé l'angle CON et trouvé $\operatorname{tg} CON = \sin\varphi\operatorname{tg}\frac{\omega}{2}$, on a :

$$CN = CO\sin CON = CO\frac{\operatorname{tg} CON}{\sqrt{1 + \operatorname{tg}^2 CON}} = \frac{\operatorname{séc}\varphi\sin\varphi\operatorname{tg}\frac{\omega}{2}}{\sqrt{1 + \sin^2\varphi\operatorname{tg}^2\frac{\omega}{2}}}$$

$$= \operatorname{tg}\varphi\operatorname{tg}\frac{\omega}{2}\sqrt{\frac{1}{1 + \sin^2\varphi\operatorname{tg}^2\frac{\omega}{2}}}.$$

Comme BN = CN, nous connaissons les trois côtés du triangle BCN et pou-

Digitized by Google

zon rétinien avec les angles α et β formés par l'intersection de ces plans avec le plan transversal.

Soient (fig. 10) O le centre optique, T le plan transversal parallèle à la tenture sur laquelle se dessine l'image accidentelle de la croix, mais ramené au centre optique, ce qui, nous l'avons vu, ne change en rien la direction des intersections qui nous intéressent; H et S, l'horizon rétinien et le sagittal rétinien passant par O, avant la rotation autour de axe OX : OS et OH sont les intersections de S et de H avec T, c'est-à-dire l'image de la croix dans la position primaire de l'œil, avant la rotation. H' et S' sont l'horizon rétinien et le sagittal rétinien après la rotation. Leur intersection avec OD, qui forme sa position initiale, est représentée par une perpendiculaire à T au point O (perpendiculaire qui ne peut

vons appliquer la formule $\operatorname{tg}\frac{A}{2} = \sqrt{\frac{(p-b)(p-c)}{p(p-a)}}$ qui, pour $b = c$, se réduit à $\operatorname{tg}\frac{A}{2} = \alpha\sqrt{\frac{1}{4b^2 - a^2}}$, et nous avons :

$$\operatorname{tg}\frac{CNB}{2} = 2\operatorname{tg}\varphi\sin\frac{\omega}{2}\sqrt{\frac{1}{\dfrac{4\operatorname{tg}^2\varphi\operatorname{tg}^2\frac{\omega}{2}}{1+\sin^2\varphi\operatorname{tg}^2\frac{\omega}{2}} - 4\operatorname{tg}^2\varphi\sin^2\frac{\omega}{2}}}$$

$$= \operatorname{tg}\varphi\sin\frac{\omega}{2}\sqrt{\frac{1+\sin^2\varphi\operatorname{tg}^2\frac{\omega}{2}}{\operatorname{tg}^2\varphi\operatorname{tg}^2\frac{\omega}{2} - \operatorname{tg}^2\varphi\sin^2\frac{\omega}{2} - \sin^2\varphi\operatorname{tg}^2\varphi\sin^2\frac{\omega}{2}\operatorname{tg}^2\frac{\omega}{2}}}$$

$$= \sin\frac{\omega}{2}\sqrt{\frac{1+\sin^2\varphi\operatorname{tg}^2\frac{\omega}{2}}{\operatorname{tg}^2\frac{\omega}{2} - \sin^2\frac{\omega}{2} - \sin^2\varphi\sin^2\frac{\omega}{2}\operatorname{tg}^2\frac{\omega}{2}}}$$

$$= \cot\frac{\omega}{2}\operatorname{séc}\varphi\sqrt{1+\sin^2\varphi\operatorname{tg}^2\frac{\omega}{2}}.$$

Puisque $\rho = 180 - CNB$,

$$\frac{\rho}{2} = 90 - \frac{CNB}{2}$$

et

$$\operatorname{tg}\frac{\rho}{2} = \cot\frac{CNB}{2} = \frac{1}{\operatorname{tg}\frac{CNB}{2}} = \frac{\operatorname{tg}\frac{\omega}{2}\cos\varphi}{\sqrt{1+\sin^2\varphi\operatorname{tg}^2\frac{\omega}{2}}}.$$

Digitized by Google

être figurée, puisque sa représentation se réduit à sa projection O sur le plan T), un angle ω égal à celui dont le système a tourné autour de OX. Les angles HOH′ et SOS′ sont nos angles α et β, que forment les branches de l'image accidentelle de la croix après la rotation avec l'horizontale et la verticale tracées dans le plan T à partir de leur point de croisement.

Traçons les plans S″ et H″ passant l'un et l'autre par la ligne de regard OD et, le premier, par la verticale OS, le

Or
$$\cos\rho = \frac{1-\operatorname{tg}^2\frac{\rho}{2}}{1+\operatorname{tg}^2\frac{\rho}{2}}$$

$$= \frac{1-\dfrac{\operatorname{tg}^2\frac{\omega}{2}\cos^2\varphi}{1+\operatorname{tg}^2\frac{\omega}{2}\sin^2\varphi}}{1+\dfrac{\operatorname{tg}^2\frac{\omega}{2}\cos^2\varphi}{1+\operatorname{tg}^2\frac{\omega}{2}\sin^2\varphi}}$$

$$= \frac{1+\operatorname{tg}^2\frac{\omega}{2}\sin^2\varphi-\operatorname{tg}^2\frac{\omega}{2}\cos^2\varphi}{1+\operatorname{tg}^2\frac{\omega}{2}\sin^2\varphi+\operatorname{tg}^2\frac{\omega}{2}\cos^2\varphi}$$

$$= \frac{1-\operatorname{tg}^2\frac{\omega}{2}(\cos^2\varphi-\sin^2\varphi)}{1+\operatorname{tg}^2\frac{\omega}{2}}$$

$$= \frac{1-\operatorname{tg}^2\frac{\omega}{2}\cos^2\varphi}{\operatorname{séc}^2\frac{\omega}{2}}$$

$$= \cos^2\frac{\omega}{2}-\sin^2\frac{\omega}{2}\cos 2\varphi$$

$$= 1-2\sin^2\frac{\omega}{2}\cos^2\varphi$$

$$\cos\rho = 1-\cos^2\varphi\,(1-\cos\omega).$$

Pour φ et $\omega = 45°$, cela donne :

$$\cos\rho = 1-\frac{1}{2}\left(1-\sqrt{\frac{1}{2}}\right) = 0{,}85355\,;\quad \text{d'où } \rho = 31°\,24'.$$

Digitized by Google

second, par l'horizontale OH, tracées à partir de O, dans le plan T.

Ces plans occupent les positions qu'ont pris H et S en tournant autour de leurs intersections OH, OS avec T, quand la ligne de regard est venue de sa position initiale perpendiculaire à T, en OD. A partir des positions H′ et S′ l'horizon rétinien et le sagittal rétinien peuvent être considérés

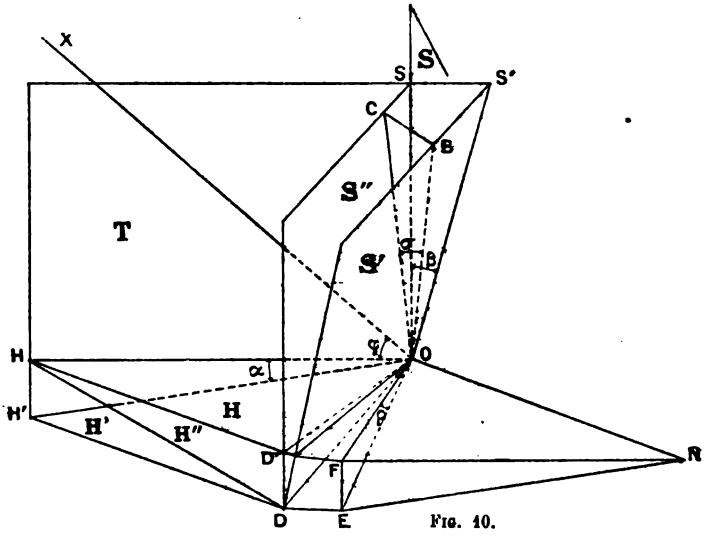

Fig. 10.

comme ayant tourné autour de la ligne de regard OD pour prendre leurs positions définitives H′ et S′. Les angles α et β mesurent indirectement cette rotation fictive autour de la ligne de regard, car ils sont des sections obliques des angles dièdres correspondants. Mais on voit que la rotation a lieu en deux sens différents : elle est directe pour le sagittal rétinien (sens des aiguilles d'un cadran), indirecte pour l'horizon rétinien.

Et rien ne démontre mieux que cette rotation autour de la ligne de regard (prétendue torsion) est fictive que le fait qu'elle est de sens inverse pour deux plans invariablement liés l'un à l'autre et tournant ensemble autour d'un même axe.

Digitized by Google

HELMHOLTZ, qui rapportait la pseudo-torsion de l'œil au plan de regard, déterminait celle-ci comme indirecte et concluait que l'angle α seul indiquait le sens de la torsion de l'œil. Nous, au contraire, qui rapportons la rotation réelle de l'œil à sa situation dans la position initiale (primaire), nous constatons que c'est l'angle β qui indique le sens du mouvement.

Cette rotation autour de la ligne de regard n'est mesurée qu'indirectement par l'angle β, puisque cet angle n'est qu'une section oblique de l'angle dièdre correspondant à cette rotation. La vraie mesure de cet angle dièdre est un angle $\sigma = COB$ obtenu en faisant passer par le point O un plan perpendiculaire à OD, qui coupe S' suivant OB et S'' suivant OD. Le calcul de cet angle est sans grand intérêt puisqu'il ne s'agit là que d'un mouvement fictif, subjectif.

Par contre, l'angle α donne le sens d'inclinaison de l'horizon rétinien et la mesure indirecte de cette inclinaison, car il est une section oblique de l'angle dièdre formé par H' et un plan horizontal.

Nous avons montré plus haut que si DO (fig. 10) est la ligne de regard, l'horizontale passant par O dans H' formera avec DO un angle que nous avons calculé. Cet angle, du côté droit de la figure, sera obtus et l'horizontale en question sera dirigée suivant ON. L'angle d'inclinaison de l'horizon rétinien est l'angle dièdre formé par H' (passant par OH et ON) et H' passant par ON et OH' et qui contient OD. Cet angle ρ a pour mesure la section droite FOE, obtenue par un plan perpendiculaire à ON en O et qui sera vertical puisque ON est horizontal.

Nous avons précédemment fait connaître sa valeur qui est

$$\cos\rho = 1 - \cos^2\varphi\,(1 - \cos\omega).$$

J'insiste à nouveau sur ce point que l'inclinaison réelle, objective, de l'horizon rétinien n'implique pas une torsion de l'œil autour de la ligne de regard, torsion qui aurait pour effet de contourner en hélice les fibres du nerf optique. C'est un simple effet de l'inclinaison que prend, sur une sphère,

Digitized by Google

tournant autour d'un de ses axes, un plan méridien de la sphère, oblique par rapport à l'axe.

Nous avons vu, en effet, dans tout ce qui précède, que les inclinaisons de l'horizon rétinien et du sagittal rétinien sont obtenues par rotation autour d'un axe perpendiculaire à la ligne de regard et n'ayant par conséquent qu'une projection nulle sur cette ligne.

En d'autres termes, ces inclinaisons peuvent être obtenues par l'action des muscles droits seuls, lesquels ne peuvent produire aucune torsion du nerf optique (en supposant ce nerf implanté au niveau de la fovea).

Dès lors, on peut se demander à quoi servent les muscles obliques dans l'orientation du regard, puisqu'une orientation quelconque peut être obtenue sans eux.

Nous avons vu que, dans la rotation de la tête, ils interviennent en imprimant au globe de l'œil une torsion (réelle, celle-là, objective) du globe de l'œil. Or, quand on veut regarder en haut à droite, on ne tourne pas seulement la pupille dans la direction voulue : la tête fait une partie du chemin et s'incline en arrière et à gauche. Cette inclinaison vers la gauche s'accompagne, comme nous l'avons vu, d'une torsion vraie de l'œil vers la droite.

Supposons qu'il s'agisse de l'œil droit : cette torsion vers la droite est une torsion en dehors qui nécessite l'intervention du petit oblique, lequel est précisément celui qui, en outre de son action de torsion en dehors, a une action d'orientation en haut et à droite. Tout cela est donc admirablement réglé.

Les muscles droits supérieur et inférieur portant le pupille en haut et en dedans, la contraction combinée de ces muscles avec le droit interne fournit aisément toutes les orientations obliques en haut et en dedans. Pour les orientations obliques en dehors, au contraire, l'angle des composantes est beaucoup plus ouvert et la résultante moins forte : d'où la nécessité de muscles intermédiaires donnant à la pupille son orientation oblique en dehors, soit en dehors et en haut (petit oblique), soit en dehors et en bas (grand oblique).

Digitized by Google

Ces muscles produisent en même temps une torsion de l'œil effective qui aurait peut-être un inconvénient si la tête restait immobile. Mais comme la tête tourne en même temps que l'œil, cette torsion de l'œil devient nécessaire, comme corrélative de la rotation de la tête.

On pourrait croire que, pour être efficace, elle devrait être complète, c'est-à-dire que, l'œil étant entraîné en rotation à gauche quand on incline la tête à gauche, l'intervention de l'oblique devrait être suffisante pour rétablir l'œil dans la même position absolue que si la tête n'avait pas tourné. Il faut remarquer, en effet, que, par suite de cette rotation, les lignes géométriquement verticales sur la rétine ne sont plus morphologiquement verticales, en sorte qu'un objet vertical, donnant une image en coïncidence avec les lignes géométriquement verticales, devrait être vu oblique, puisque son image ferait un angle avec les verticales morphologiques de la rétine.

Mais cela n'est pas nécessaire. Une correction partielle suffit, moins à titre de correction que parce qu'elle s'accompagne d'un acte musculaire corrélatif de la correction à faire, actes s'accompagnant de phénomènes sensitifs inconscients (réflexes) qui permettent au sensorium de faire la correction, le redressement de l'image.

Tout cela va fort bien tant qu'on l'applique à l'œil droit regardant en haut et à droite, ou à l'œil gauche regardant en haut et à gauche.

Mais il n'en est plus de même pour les autres cas.

Quand on regarde en haut et à droite, l'œil gauche regarde en haut et en dedans. La rotation vers la droite que provoque l'inclinaison de la tête à gauche nécessite l'intervention du grand oblique, lequel tend à porter la pupille en bas et en dehors, à l'opposé de l'orientation qu'elle doit prendre.

De même, quand on regarde en bas et à droite, la tête s'incline aussi à gauche (fort peu, il est vrai); ce mouvement détermine une torsion de l'œil à droite, qui nécessite l'intervention du petit oblique pour l'œil droit, du grand oblique

Digitized by Google

pour l'œil gauche : or ces muscles tendent à donner à la pupille une orientation différente de celle qu'elle réclame, en haut et à droite pour l'œil droit, en bas et à gauche pour l'œil gauche.

Il y a là des contradictions.

L'intervention des obliques est-elle réglée de manière à favoriser les mouvements les plus amples et les plus fréquents au détriment de ceux qui présentent un caractère inverse? Une étude expérimentale s'impose ici.

Je la réserve pour un travail ultérieur.

III

CONCLUSIONS GÉNÉRALES

A. *Torsions de l'œil dans les rotations de l'orbite.*

Pour un même œil :

1° Pour chaque inclinaison donnée de l'orbite, les torsions correspondantes de l'œil ne sont pas indépendantes du sens de la rotation qui a amené l'orbite à l'inclinaison qu'il présente. C'est l'inverse de ce qui a lieu, d'après la loi de Donders, pour la position de l'œil par rapport à l'orbite dans les orientations diverses de la ligne de regard, l'orbite étant dans la position primaire.

2° Pour une même inclinaison de l'orbite, obtenue d'abord par rotation à droite, puis par rotation à gauche, non seulement il y a une grande différence entre les torsions correspondantes de l'œil, mais ces torsions sont de sens inverse.

3° Au contraire, il y a une certaine ressemblance entre les torsions correspondant aux inclinaisons symétriques par rapport à la verticale, c'est-à-dire ayant une valeur angulaire égale de part et d'autre de la verticale.

4° L'allure générale de la variation de la torsion est la suivante. Quand l'orbite parcourt la circonférence entière, l'œil, au lieu de se laisser entraîner passivement dans le mouvement de l'orbite, suit d'abord ce mouvement avec un certain

Digitized by Google

retard et par conséquent se tord autour de la ligne de regard, en sens inverse de la rotation de l'orbite (*torsion négative*).

A mesure que le mouvement de l'orbite se poursuit, cette torsion négative s'accentue, passe par un maximum qui atteint 15° à 20° ou même plus, puis diminue jusqu'à s'annuler. Puis, le mouvement continuant, la torsion de l'œil change de sens, et devient *positive*, c'est-à-dire de même sens que la rotation de l'orbite : l'œil prenant l'avance, en quelque sorte, sur le mouvement de l'orbite. Cette torsion positive s'accentue, passe par un maximum toujours moindre en valeur absolue que celui de la torsion négative (10° à 12° au plus), puis diminue pour retomber à zéro quand le tour est achevé. Le zéro intermédiaire ne coïncide pas avec le milieu du mouvement de rotation, c'est-à-dire avec le point 180° où la tête est en bas. Il en reste écarté de 10° à 60°.

5° Malgré la ressemblance générale indiquée au paragraphe 3 et définie au paragraphe 4, il y a des différences notables entre les courbes de torsion d'un même œil, selon que l'orbite tourne à droite ou à gauche. Cela s'explique par le fait que les torsions que l'on compare se font en dehors dans un cas, en dedans dans l'autre ou inversement, et par conséquent sous l'action de muscles différents.

6° Dans les rotations de l'orbite en dehors, le zéro inférieur des torsions correspondantes est au delà du point 180°; dans les rotations en dedans, il est en deçà et la différence va jusqu'à 70°. Les torsions négatives sont plus fortes et plus étendues le long de la courbe des abscisses dans la rotation en dehors que dans la rotation en dedans; les positives au contraire sont plus fortes et plus étendues dans celles-ci que dans celles-là.

Pour les deux yeux :

7° Si l'on compare les deux yeux, on constate, ce qui est implicitement contenu dans les conclusions précédentes, que les courbes de torsion de l'œil droit et de l'œil gauche tournant du même côté (à droite ou à gauche) sont très différentes, tandis que les courbes de l'œil droit tournant à droite et de l'œil gauche tournant à gauche ou inversement ont une

Digitized by Google

allure semblable : ce qui s'explique parce que l'une et l'autre sont alors des rotations en dehors ou des rotations en dedans, tandis que dans le premier cas les yeux, tournant du même côté par rapport aux directions cardinales de l'espace, tournaient morphologiquement en sens inverse.

8° Entre les courbes de torsion des yeux droit et gauche tournant l'un et l'autre en dedans ou l'un et l'autre en dehors, il reste des différences. Mais celles-ci sont contingentes et dépendent du coefficient individuel, variable, comme dans toutes les questions de physiologie, d'un individu à l'autre, et variable aussi, dans le cas actuel, d'un œil à l'autre chez le même individu.

B. *Torsion de l'œil dans les positions tertiaires, l'orbite restant dans la position primaire.*

Quand l'œil est dans une position tertiaire quelconque, l'orbite restant dans la position primaire, il ne se produit aucune *torsion réelle* de l'œil autour de son axe optique. Mais, par le fait de la rotation autour d'un axe oblique, l'horizon rétinien ne reste pas horizontal : il s'incline.

Cette inclinaison est telle que, si on la compare à la position initiale, l'œil doit être considéré comme ayant subi une *rotation*, mais *en sens inverse* de celle qui est indiquée par HELMHOLTZ et admise dans les traités de physiologie, c'est-à-dire dans le sens direct quand on regarde en haut et à droite ou en bas et à gauche, dans le sens indirect quand on regarde en haut et à gauche ou en bas et à droite, suivant le schéma ci-contre (fig. 11).

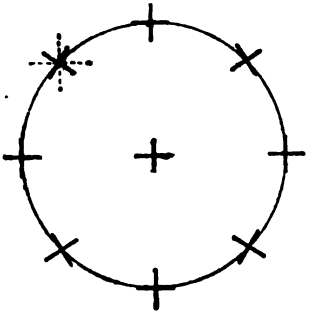

FIG. 11.

Le sens de rotation (prétendue torsion) indiqué par HELMHOLTZ, provient de ce que ce physiologiste a comparé la direction de l'horizon rétinien à celle du plan du regard qui, au lieu d'être un repère fixe, tourne en même temps que l'horizon rétinien, autour d'un

Digitized by Google

axe différent, mais dans le même sens et d'un angle plus grand; il provient aussi de ce qu'il caractérise l'inclinaison de l'horizon rétinien, non d'après sa ligne de plus grande pente, mais d'après son intersection avec un plan transversal (la tenture), intersection qui est inclinée en sens inverse de la ligne de plus grande pente. Il est ainsi amené à dire que l'horizon rétinien a tourné à droite quand en réalité il a tourné à gauche, et à gauche quand en réalité il a tourné à droite.

Le choix malheureux de ce terme de comparaison oblige à être absurde pour rester logique. C'est comme si l'on rapportait nos mouvements aux directions de la verticale aux antipodes; il faudrait dire alors : monter à la cave et descendre au grenier. Cela n'aurait dans ce cas d'autre inconvénient qu'un certain ridicule; mais il s'agit de choses passablement compliquées, où le bon sens ne rectifie pas d'emblée les aberrations d'une convention malheureuse. La plupart des physiologiste sont cru, à la lecture du livre de HELMHOLTZ, que l'œil subissait, pour passer de la position primaire à la position tertiaire, une *torsion* autour de son axe optique; or il n'y a aucune *torsion* de ce genre, mais une simple inclinaison, et en sens inverse de la prétendue torsion de HELMHOLTZ.

J'ai donné, non en fonction de l'angle ascensionnel et de l'angle latéral, mais en fonction de l'angle formé par l'axe de rotation avec l'horizontale et de l'angle de rotation autour de cet axe, les formules trigonométriques générales indiquant la valeur des angles d'inclinaison de l'horizon rétinien et du sagittal rétinien et des angles que forme leur intersection avec un plan transversal, ces derniers étant ceux des branches de l'image accidentelle d'une croix dans l'expérience de RUETE.

YVES DELAGE.

Digitized by Google

APPLICATIONS DU DIPLOSCOPE

PAR

Le Dr REMY

DE LA NEUTRALISATION

(*suite*)

Le fonctionnement de ces appareils était difficile à comprendre, ce qui explique pourquoi ils ont été peu employés. Aussi on peut dire qu'en France la méthode de Javal n'a eu aucun succès, et c'est à peine si quelques rares oculistes l'ont même essayée.

Lorsque j'ai publié les applications du diploscope, j'ai eu soin néanmoins de lui rendre justice et même j'ai cru bon de dire qu'en remplaçant les points noirs des cartons de Javal par des lettres on obtenait un test de vision binoculaire à trois lettres *identiques* à l'expérience à trois lettres du diploscope. L'expérience est identique dans le résultat qui consiste à ne voir que trois lettres ; mais elle diffère dans le mécanisme pour arriver à ce résultat.

Dans le diploscope ce mécanisme est bien identique à celui de la vision binoculaire dans les conditions tout à fait normales. Au contraire, il exige au stéréoscope une certaine divergence *relative* des yeux pour obtenir la fusion de deux lettres plus ou moins écartées l'une de l'autre.

Pour faire connaître en France le résultat de mes travaux, le professeur Panas m'avait donné des conseils que je n'ai pu mettre à exécution. Le sujet est aride et le courant étant aux opérations de strabismes, j'ai cru utile de montrer certaines analogies entre le diploscope et le stéréoscope pour faire accepter plus facilement un nouveau procédé de redressement du strabisme. J'ai dépassé le but, puisque certains oculistes n'ont pas su voir la différence entre ces deux instruments. C'est pourquoi je suis entré dans ces considérations

Digitized by Google

sur la vision stéréoscopique que le diploscope m'a appris à mieux connaître et établir ce parallèle entre deux instruments qui sont loin d'être pareils, tout en concourant tous deux à un même but.

Dans le diploscope on peut distinguer deux genres d'expériences; dans les unes, les conditions ordinaires de la vision binoculaire ne sont pas respectées : c'est une vision anormale. Par exemple, la lecture des lettres verticales qui oblige les yeux à regarder l'un en haut et l'autre en bas. Dans les strabismes verticaux, surtout ceux consécutifs à des opérations malheureuses, l'utilité de cette expérience est incontestable. Nous y reviendrons en même temps que nous ferons connaître d'autres résultats de cette expérience.

Dans l'expérience à quatre lettres les conditions de la vision binoculaire sont comme faussées. C'est une vision rappelant la vision stéréoscopique ou pseudo-stéréoscopique, ce qui ne veut pas dire que cette expérience ne soit pas utile pour opérer le redressement du strabisme. On peut débuter par elle pour faire le diagnostic et le traitement, mais à condition que l'expérience à trois lettres vienne la terminer et contrôler les résultats.

Cette dernière est la seule vraie, c'est pourquoi les résultats ne sont pas absolument identiques dans l'expérience à quatre ou à trois lettres.

Dans K O L A

les yeux sont en léger écartement, si l'on fixe surtout O et L; ils convergent avec excès lorsqu'ils fixent surtout K et A.

Au contraire

K O L

est le réel test de la vision binoculaire.

La possibilité de converger trop ou trop peu dans l'expérience à quatre lettres facilite, comme on le comprend facilement, le rétablissement de la vision simultanée; mais un avantage commun à la plupart des expériences du diploscope, c'est d'indiquer les verres les plus aptes à produire l'effet

Digitized by Google

redresseur. Je n'ai pas connaissance que pareil avantage ait jamais été attribué au stéréoscope. J'ai déjà signalé en passant différents cas où le diploscope a contribué au choix des verres; qu'il me suffise de rappeler l'observation de l'enfant de Montreuil :

Avec + 150, il lisait OKAL au lieu de KOLA; avec + 3, il a lu de suite KO LA.

Il est à noter que le choix des verres est parfois contraire à ce que la théorie semblait indiquer.

Outre les particularités importantes que j'ai signalées plus haut dans les strabismes divergents, savoir de fréquentes alternances de vision et de non-vision binoculaire, suivant les distances, et qu'on ne peut découvrir sûrement qu'à l'aide des deux modèles de diploscope, il en est d'autres que voici :

J'ai observé, en effet, un cas analogue pour un strabisme *convergent*. Il s'agissait d'une jeune fille opérée, avec succès incomplet; mais chose curieuse : de loin elle ne louchait plus, tandis que de près elle continuait de le faire, avec cette particularité que la neutralisation avait fait place à la diplopie. Au début, on aurait pu croire que grâce à cette diplopie elle aurait pu corriger sa déviation; mais il n'en fut rien. Le diploscope en vint à bout en *indiquant* les verres suffisamment écartants pour la vision de loin et la vision de près. Il fallut prescrire des verres à double foyer. Ce choix de verres par le diploscope est à noter en passant, car on ne saurait énumérer les cas variés où il a pu rendre pareil service.

La même différence qui s'observe dans le degré de la déviation en dehors, suivant la distance, s'observe souvent aussi suivant les différents membres de la même famille. Il n'est pas rare de voir un ou plusieurs enfants en bas âge dont le strabisme divergent très apparent croît avec une rapidité très grande. Lorsqu'on cherche à faire voir aux parents en quoi

Digitized by Google

consiste le mécanisme du diploscope pour opérer le redressement, on trouve chez le père ou la mère une même déviation qui était peu ou point visible. Ordinairement, elle est assez prononcée pour leur faire constater la neutralisation totale et leur faire saisir l'essence même du strabisme, mais le plus souvent la neutralisation est vite remplacée par la diplopie qui achève la démonstration et leur donne une idée complète du procédé de redressement.

Il est à remarquer que les déviations en dehors qui commencent à être soupçonnées vers l'âge de 20 ou 30 ans et qui souvent n'ont dû qu'au diploscope d'être mises en évidence, augmentent en général d'une façon peu rapide, sans pourtant rester tout à fait stationnaires. Au contraire, si la déviation débute dans le bas âge, il est rare qu'elle n'augmente pas rapidement à un moment donné.

On comprend facilement que l'insuffisance qui n'a lieu que pour la vision de près et pas pour la vision de loin entretienne l'habitude de voir binoculairement et s'oppose au rapide accroissement de la déviation. Les progrès du mal ne deviennent imminents que lorsque la vision binoculaire a cessé de loin comme de près. Si cet état arrive de bonne heure, les progrès du strabisme sont la règle, tandis qu'à un âge plus avancé, les muscles ont pris une vigueur et un pli qu'ils perdent plus difficilement.

Si on recherche avec soin cette insuffisance musculaire intermittente ou de début, on la trouve très fréquemment dans le jeune âge. C'est là qu'un traitement en quelque sorte préventif doit être institué. Il s'agit d'augmenter la force de la convergence, c'est pourquoi le stéréoscope qui apprend à diverger convient peu dans ces cas.

Il n'en est pas de même de l'expérience KOL.

La lettre O est vue double en croisement K OO L.

L'effort à faire pour fusionner les deux OO est facile à trouver, surtout quand le malade abaisse d'abord les yeux pour faire cet effort et relève ensuite les yeux au niveau des lettres.

Dans ce cas le stéréoscope nous induirait plutôt dans une trompeuse sécurité.

Digitized by Google

Ce n'est que dans les degrés très avancés de divergence qu'il pourrait servir, l'écartement des deux images favorisant plutôt la possibilité de la vision simultanée.

Cet avantage est très faible, si l'on songe, ainsi que je l'ai établi au début de cet article, que la situation des images loin de la macula ne contribue que pour une faible part à la neutralisation.

D'ailleurs, pareil avantage est obtenu en partie au moyen du grand diploscope qui nécessite une bien faible convergence, et au moyen de la règle de prismes on arrive à faire arriver à volonté les images sur les deux *macula* ou leur voisinage.

Quand on a trouvé la neutralisation et surtout qu'on a bien fait comprendre en quoi elle consiste aux malades qui en sont atteints ou aux parents des enfants strabiques trop jeunes encore, il est indispensable, pour procéder au redressement, de faire disparaître d'abord cette anomalie, c'est-à-dire de ramener la vision simultanée, après quoi les exercices de gymnastique auront à transformer cette vision simultanée en vision binoculaire véritable.

La vision simultanée consiste en ce que les deux yeux voient en même temps; mais le même objet n'est pas vu à la même place par chaque œil. Quand le diploscope est disposé comme dans l'expérience à trois lettres, pour que la lettre médiane puisse être vue par les deux yeux à la fois, elle est vue double dans la vision simultanée et simple dans la vision binoculaire.

Lorsque le diploscope est disposé comme dans l'expérience à deux lettres $\boxed{\begin{matrix}A\\R\end{matrix}}$ pour que l'une d'elles puisse être vue par un œil seulement et l'autre par l'autre œil, la vision simultanée existe aussi. Si les deux lettres ne sont pas vues à leur vraie place, la vision est simultanée; mais il n'est pas dit pour cela qu'elle soit binoculaire. On ne peut le voir que par l'expérience à trois lettres. Si les deux lettres sont vues

Digitized by Google

juste l'une au-dessus de l'autre, c'est-à-dire comme elles sont sur le carton, la vision simultanée est probablement aussi binoculaire.

Dans l'expérience à quatre lettres, K O L A, où les consonnes sont vues par l'œil droit et les voyelles par l'œil gauche, la lecture des quatre lettres à leur vraie place indique une vision binoculaire probable, tandis que le déplacement respectif de ces lettres n'allant pas cependant jusqu'à leur interversion peut n'indiquer qu'une vision simultanée. Toutefois, quand les lettres ne sont pas interverties, la vision simultanée devient vite binoculaire après quelques exercices avec l'expérience à trois lettres.

On ne doit donc pas oublier que dans les expériences à deux et à quatre lettres les conditions normales de la vision binoculaire sont modifiées. C'est ce qu'on pourrait appeler de la vision séparée. Il ne faut donc pas s'étonner qu'un sujet soumis à ce genre d'expériences jouisse de la vision simultanée, alors qu'il continuera de neutraliser avec l'expérience à trois lettres et aura ensuite de la diplopie. C'est pourquoi j'ai déjà insisté pour montrer qu'elle est seule définitive et doit contrôler les autres.

J'ai montré aussi que l'expérience à quatre lettres en vision séparée donne une vision analogue à celle du stéréoscope quand les deux *macula* se dirigent vers les deux lettres médianes. C'est au contraire un genre de vision juste opposé à celle du stéréoscope quand les deux *macula* se dirigent vers les deux lettres extrêmes. Dans le premier cas, il y a une sorte de divergence; dans le second, il y a excès de convergence.

Ces deux genres de déviation se traduisent chacun par un déplacement de lettres conforme à la règle de Desmarres.

La lecture de

K O L A

est dans le premier cas

K O L A

dans le second

K O L A

Digitized by Google

Les voyelles, images de l'œil gauche se portent à droite dans le premier cas, à gauche dans le second.

Elles tendent à se *croiser* dans le premier cas, quand les axes oculaires se *décroisent;* elles tendent à se *décroiser* dans le second, c'est-à-dire quand les yeux se *croisent.*

Une condition indispensable pour apprendre aux deux yeux à voir simultanément, c'est qu'auparavant la vision de chaque œil soit aussi parfaite que possible. Il faut donc prescrire les verres nécessaires s'il y a anomalie de réfraction et asymétropie.

En cas de strabisme convergent hypermétropique, il est bon de savoir dès à présent que, même avec la skiascopie, il est difficile d'arriver à bien corriger.

L'expérience démontre que la correction est généralement beaucoup au-dessus de ce que l'on pourra prescrire plus tard pour arriver à la guérison complète.

Souvent on trouve à la mensuration du début + 1 dioptrie, et plus tard c'est avec + 3 dioptries qu'on constate au diploscope l'action la plus écartante des verres de lunettes. C'est pourquoi je tendrais à croire avec le Dr Pley que la mensuration devrait être toujours faite après avoir paralysé l'accommodation au moyen de l'atropine.

Il arrive fréquemment que même après une correction aussi parfaite que possible un des yeux ne voie pas pour cela. S'il y a *lésion* véritable dans cet œil, et qu'on ne puisse guère obtenir l'augmentation de la vision, il ne faut pas songer davantage à la vision simultanée.

En l'absence de toute lésion, il s'agit probablement d'amblyopie *ex anopsiâ*. C'est dans ce cas qu'il faut s'attendre aux résultats les plus merveilleux.

On commence par faire fermer le bon œil pour forcer l'œil paresseux à regarder. Dès qu'on a obtenu un commencement d'amélioration suffisant pour permettre à cet œil de lire les plus grosses lettres au diploscope, les progrès deviennent surprenants. Voici la manière d'opérer :

Au début, en regardant au diploscope, c'est toujours le bon

Digitized by Google

œil qui voit à lui seul, l'autre en est incapable. Il ne voit qu'à la condition que l'autre soit fermé et dès qu'on ouvre les deux yeux, il cesse de voir pour céder le pas au bon œil.

Par un effort de volonté, on arrive assez vite au résultat suivant : le bon œil étant fermé, c'est le mauvais qui voit; on ouvre alors les deux yeux, en faisant en sorte de *continuer* de voir les lettres imparfaitement vues par le mauvais œil. Pour cela, il faut concentrer toute l'attention sur ces lettres en cherchant à éviter les autres, qu'on ne voit pas encore en même temps, puisque nous supposons que la neutralisation n'est pas encore détruite.

On comprendra sans peine, ce que démontrera d'ailleurs la pratique, que cet exercice qui consiste à faire fonctionner le mauvais œil seul, alors que l'autre reste ouvert sans voir, soit plus salutaire que si cet autre œil était fermé. C'est une préparation à la gymnastique suivante.

Plus tard, quand la vision simultanée est obtenue, on continue un genre d'exercice analogue. Il consiste à regarder par la macula de l'œil mauvais et par une partie extra-maculaire de l'autre. Il se produit alors cet effet paradoxal : on voit mieux du mauvais œil que du bon. Ce nouvel état de choses a bien vite fait de faire disparaître ce qui restait encore de l'amblyopie *ex anopsiâ*.

Il faut faire marcher de front les deux genres d'exercices : 1° celui qui consiste à améliorer l'amblyopie *ex anopsiâ* et 2° celui qui consiste à rétablir la vision simultanée. La correction de l'amblyopie ne devient à peu près complète que lorsqu'il y a vision des deux yeux à la fois, et on peut même dire que la guérison de l'amblyopie n'est complète que lorsque la vision est devenue binoculaire.

Cette amélioration de l'amblyopie *ex anopsiâ* par le simple fait qu'on fait fonctionner l'œil amblyope sans l'autre et surtout aussi en même temps que lui, grâce aux procédés de gymnastique du diploscope, n'a rien qui doive nous surprendre, puisque pareille guérison s'observe fréquemment à la suite de la perte accidentelle du seul bon œil, alors que l'autre était amblyope par non usage. Ce dernier qui voyait

Digitized by Google

à peine avant l'accident de l'autre arrive rapidement à retrouver tout ce qu'il avait perdu. Il faut remarquer que dans ce cas l'œil amblyope est condamné à travailler continuellement.

C'est donc bien l'action seule de forcer au travail un œil paresseux qui le guérit. A ce propos, je ne saurais trop mettre en garde contre le sophisme *post hoc ergo propter hoc*, dans les guérisons d'amblyopies par non-usage où un traitement supplémentaire quelconque a été institué. Le malade soumis à ce genre de traitement ne manque pas le reste de la journée d'en suivre à son insu un autre qui est précisément celui que j'ai indiqué; machinalement, pour voir les effets du traitement, il ferme le bon œil et constamment essaye de voir avec le mauvais pour constater les progrès. Il n'est pas difficile de voir lequel des deux traitements est efficace.

(A suivre.) Dr Rémy.

JOURNAUX ALLEMANDS

Centralblatt für Augenheilkunde.

Purtshev. **Hernie traumatique de la glande lacrymale** (déc. 1903). — L'auteur ajoute deux cas à ceux qui ont été décrits jusqu'à lui, et qu'il rappelle. Dans le premier cas, un enfant de 2 ans, après un traumatisme, dont la mère ne peut pas préciser le genre, présentait une plaie sanieuse et sanguinolente, dont sortait un corps arrondi, bilobé, jaunâtre; par la pression il s'écoulait un liquide aqueux légèrement teinté de sang. Dans le deuxième cas, un homme de 23 ans étant tombé d'un toit haut de 10 mètres, fit une chute heureuse, sur les pieds, mais la tête vint heurter une pièce de bois. Une plaie située au-dessus du cartilage orbitaire laissait voir une tumeur de 13 millimètres sur 4 millimètres, plate, en haricot, rouge pâle. Le premier cas est conforme à l'opinion de Hilbert sur la grande fréquence de cet accident chez les enfants, la glande étant beaucoup moins protégée. L'excision en tous cas ne doit pas être pratiquée à moins de suppuration abondante, la conservation de la fonction étant importante.

Digitized by Google

HIRSCHBERG. **Gliome bilatéral de la rétine** (déc. 1903). — L'affection présente des deux côtés un aspect typique et ne laisse aucun doute. L'affection est bilatérale dans 18 p. 100 des cas; quelle doit être alors la conduite du médecin? En 1869, l'auteur recommanda l'abstention. Wintersteiner (1897) opère même dans les cas bilatéraux pour améliorer le pronostic vital. La guérison, ici, ne pouvait être espérée, le reflet métallique existant depuis longtemps et indiquant une extension avancée du néoplasme. Seule, quand la tumeur aura perforé la coque et fait issue au dehors, une opération palliative est à envisager.

Archiv. für Augenheilkunde.

V. AMMON. **Périostite et ostéomyélite du plafond orbitaire** (déc. 1903). — Il s'agit de la curabilité et de la régression de ces affections par les moyens médicaux (cataplasmes, révulsifs, etc.). Les succès apparents de cette thérapeutique devront laisser le clinicien en éveil et faire redouter dans un avenir variable une récidive plus ou moins violente. Dans un cas d'abord guéri puis ayant plus tard donné un abcès limité de l'orbite, l'auteur vit à l'autopsie un abcès intra-cérébral dans le lobe frontal. Cliniquement on avait dû penser à une inflammation d'abord non phlegmoneuse, puis à un abcès cérébral par transmission veineuse dans la fente orbitaire supérieure; les lésions montrent une périostite et ostéomyélite dans le fond de l'orbite. Or ce foyer n'avait donné aucun symptôme, et la voûte orbitaire avait pu être atteinte jusqu'à perforation sans manifester la moindre sensibilité. Une incision n'aurait aucunement amélioré le pronostic ; seul, un décollement du périoste avec création d'une communication durable avec l'extérieur eût amené un bon résultat. En tous cas l'expectative est dangereuse. Dans un second cas semblable, l'auteur appliqua avec succès la méthode que la premier cas lui avait suggérée.

HEME. **De la myopie, clinique et théorie** (déc. 1903). — Contrairement à Schnald et Herrnheiser, Heme est d'avis qu'il est des myopies que le travail de près influence défavorablement; et que la myopie scolaire faible et sans danger peut parfois se transformer en myopie élevée. Quelle est la fréquence de cette transformation, et quelle est la part du travail à courte distance? Dans certains cas il existe une fâcheuse disproportion entre axe et courbure cornéenne : ces faits sont peu fréquents et Straub a pu parler d'un processus tendant à l'emmétropisation (?) de l'œil, à l'aide de l'adaptation cristallinienne ; Morat et Doyon ont égale-

Digitized by Google

ment admis une accommodation négative. D'autre part, il existe des myopies qui spontanément et sans travail de près s'aggravent considérablement. L'influence de l'accommodation sur la myopie ne s'exerce pas par des tiraillements et ruptures de la choroïde, ni par augmentation de la pression intraoculaire ; la prédisposition congénitale de la sclérotique, moins résistante, est beaucoup plus à considérer. Le conus postérieur se forme par la fixité de la lame élastique de la choroïde et du tissu interstitiel du nerf optique ; ce conus peut devenir annulaire. L'œil myope ne peut être assimilé à l'hydrophtalmie ou au glaucome. La convergence ne peut être incriminée; au contraire, les obliques tendent à supprimer la compression de l'œil contre son coussinet adipeux que produisent les droits. Le danger est donc dans l'augmentation de pression, et l'ennemi est la contraction excessive des muscles du globe. Déjà le clignement des myopes insuffisamment corrigés doit être évité; on peut donner aux myopes forts, pour la vision de près, un verre inférieur de 4 D. à leur réfraction réelle. Le port de verres rétablit les rapports normaux entre l'accommodation et la convergence. Chez l'enfant une myopie de 3 à 8 D. doit et peut être corrigée totalement d'emblée; plus tard et pour les myopies plus fortes, on procède par degrés; la correction complète influence favorablement la légère divergence dynamique de certains myopes; on a également annoncé une augmentation de l'acuité, par interprétation meilleure des images reçues et une diminution de la myopie. En tous cas on n'a jamais constaté d'influence mauvaise de la correction complète.

RAMPHERSTEIN. **Symptômes oculaires de la sclérose en plaques** (déc. 1903). — Revue rapide des lésions ophtalmoscopiques (atrophie partielle ou complète de la papille), des troubles du champ visuel (scotomes centraux, périphériques), des paralysies musculaires (VIe, IIIe, mouvements associés, ophtalmoplégies), des nystagmus, des troubles pupillaires observés par l'auteur ou mentionnés dans les travaux antérieurs.

CARL BAR. **Lésion par amorce (de cuivre)** (déc. 1903). — Un jeune homme de 15 ans, frappant avec un marteau sur une amorce, sentit dans l'œil droit une douleur vive, pour laquelle il ne consulta que quinze jours plus tard. A ce moment on voyait, près de la région maculaire, un plissement rétinien avec exsudat, saillant de 7 d. (2,10 mm.). Une tentative d'évacuation de cette sorte de poche fut faite sans succès par le professeur Benshermer. Après énucléation on trouva au milieu d'un abcès situé dans le vitré et

Digitized by Google

près de la macula, et entouré de la rétine partiellement décollée, un corps métallique de 1,6 mm. sur 0,7, cause de l'abcès.

Fritz Frœnkel. **Oblitération subite de l'artère centrale et persistance d'une zone rétinienne sans lésion** (déc. 1903). — Un vaisseau cilio-rétinien existait nettement, se rendant à cette partie indemne de la rétine. La cause de l'arrêt du sang est inconnue; elle siège évidemment dans l'artère centrale. L'auteur reprend la discussion sur l'existence douteuse de l'embolie, qui peut être incomplète ou temporaire (embolus latéral); sur l'endartérite soutenue par Remiar, Rœhlmann; sur les spasmes des parois de Wagenmann et Fachs; sur les hémorragies des gaines et sur la fermeture en soupape imaginée par Hoppe. L'auteur cite un certain nombre d'observations que ne mentionnaient pas les travaux précédents de Laqueur et de Zur Nedden.

Sheit. **Ophtalmomètre de Javal-Schlötz** avec figures de couleurs complémentaires (déc. 1903).

Ad. Genth. **Arrachement du nerf optique** (févr. 1904). — Un étudiant reçut un coup de poing armé dans l'orbite et sur la face. Parmi les plaies présentées, on trouvait la paupière inférieure arrachée à son extrémité interne; la cornée est trouble, les mouvements oculaires sont restreints, l'œil est en protrusion avec colobome irien et pas de réflexe pupillaire. Au bout d'un mois, on put constater que la papille est couverte d'un caillot volumineux qui s'étend jusqu'à la macula; plus tard, on ne trouve plus qu'une surface blanche, en retrait sur le reste du fond de l'œil. Après quatre ans et demi, l'œil a conservé sa forme, la cornée est claire; on trouve au fond de l'œil un foyer brillant, entouré de masses pigmentaires; les mouvements sont limités surtout par un symblépharon inférieur.

Ischreyt. **Anatomie pathologique de l'appareil lacrymal.** — Le trachome des canalicules lacrymaux donne peu de follicules (l'auteur n'en a vu qu'un), mais surtout de l'infiltration leucocytaire parvicellulaire; l'épithélium lui-même est infiltré. Cirincione a trouvé des follicules bien constitués et typiques; la membrane propre de ces canalicules ne comprend pas de tissu adénoïde; les cellules infiltrées sont toutes venues par migration. Dans les glandes lacrymales d'un ancien trachomateux, Ischreyt n'a trouvé que de la stase de la sécrétion, avec de nombreux globules graisseux, et quelques altérations de l'épithélium. Un cas de ptosis de la glande lacrymale suivi d'ostéite du toit de l'orbite ne présente rien à signaler.

Digitized by Google

ALTLAND. **Ophtalmoplégie externe chronique, progressive.** — Le cas présenté a évolué avec lenteur, pendant vingt-neuf ans; le sujet très négligent a vu successivement survenir le ptosis droit, le ptosis gauche et la paralysie oculaire; de plus, on constate des lésions disséminées sur le facial, du côté des réflexes (rotulien, plantaire, crémastérien) et une légère ataxie du membre inférieur droit. Altland écarte successivement l'origine myopathique, l'origine nerveuse de cause orbitaire ou basale; la névrite interstitielle, le tabes (le sujet n'a aucune spécificité acquise ou congénitale), la sclérose en plaques. L'étiologie de l'ophtalmoplégie externe est douteuse. Hôbrus admet une malformation des cellules des noyaux, congénitale. L'analogie avec la maladie d'Aran-Duchenne n'ajoute aucun éclaircissement. Altland admet finalement une atrophie simple des cellules ganglionnaires. Le sujet reçut des verres correcteurs pour sa myopie et une monture de lunettes à ptosis.

GELPKE. **Résultats définitifs de la phakolyse.** — L'opération de la myopie par dissision du cristallin transparent a été au début très froidement reçue. Gelpke, sur des observations déjà anciennes, montre les résultats obtenus : 54 cas ont été observés pendant deux à quatre ans et 66 de quatre à huit ans. L'acuité visuelle est restée stationnaire dans 3 p. 100 et a augmenté chez 89 p. 100; 7 p. 100 ont diminué; elle a augmenté dans le rapport de 1/2 47 fois, de 1/4 14 fois, de 1/10 4 fois, de 1/20 4 fois. La pseudo-accommodation existe chez les sujets intelligents et jeunes surtout; cette « distance élastique » est de 11 à 24 centimètres. Le champ visuel est généralement resté sans changement, parce que maintenant Gelpke n'opère que des sujets à champ visuel presque normal. La réfraction mesurée objectivement et avec la dilatation pupillaire maxima a été en moyenne diminuée de 21 dioptries. L'astigmatisme a peu varié : l'auteur attribue à un défaut de l'instrument de Javal une erreur de 2 dioptries qui existe dans tous ses chiffres antérieurs. Les membranes profondes ont paru défavorablement impressionnées dans les cas de lésions périphériques du fond de l'œil. Le plus souvent, l'opération modifie heureusement les lésions. Les interventions, par œil, ont été au nombre de 1; 4 fois; de 2, 54 fois; de 3, 46 fois; de 4, 11 fois; de 5, 3 fois; et de 6, 2 fois; on voit que la seconde série d'opérés a été meilleure que la première, soit par un choix plus difficile des cas, soit par suite d'une technique plus savante. L'hypertension durable et chronique a été le principal obstacle aux guérisons : est-ce irritation de l'iris par les masses corticales, ou déchirure de la zonule, ou irritation de la face postérieure de la cornée? Le principal

Digitized by Google

danger n'est pas le décollement rétinien, mais la cataracte secondaire; le décollement rétinien après une discision ne fut jamais observé même tardivement. Les indications de l'opération sont l'inefficacité des verres à donner une vision nécessaire à la profession du sujet, ou la progression incessante des lésions du fond de l'œil. Les lésions inflammatoires atteignant l'équateur de l'œil sont une contre-indication absolue : le décollement de l'autre côté n'en est pas une, non plus que les lésions maculaires.

KUWAHARA. **Action des couleurs d'aniline sur l'œil.** — Trois observations de petit abcès cornéen, suite d'ulcère provoqué par un morceau de crayon bleu (à copier) chez des écoliers; sans dacryocystite. Les expériences sur des animaux sains à l'aide de produits d'aniline, en poudre ou en solution, et d'autres substances noires ou colorées non dérivées de l'aniline ont montré à Kuwahara l'inexactitude de la classification de Grœflin (analysée précédemment dans le Recueil) des couleurs nocives ou inoffensives. L'irritation n'est nullement mécanique, mais chimique : l'examen microscopique des cornées irritées montre une destruction de l'épithélium et de la membrane de Bowmann ; l'iris et le corps ciliaire sont aussi intéressés.

CUPERUS. **Curabilité du nystagmus.** — Dans un cas la discision de la cataracte membraneuse, dans l'autre, la ténotomie du droit interne (atteint de spasme) amenèrent avec un relèvement de l'acuité, la guérison du nystagmus. Ceci montre qu'il existe une cause réflexe qu'il faut chercher pour chaque cas : le nystagmus n'est pas pour une opération une contre-indication, mais bien une indication. Contrairement à Rœhlmann, il n'y a pas de lésion des centres cérébraux, mais plutôt anomalies fonctionnelles et curables; plus admissible est l'hypothèse de Græfe et de Gœlhtzer sur le nystagmus réflexe.

BAAS. **Parésie du droit externe et du grand oblique par intoxication atropinique oculaire.** — En présence d'un garçon de 12 ans atteint de ces affections sans aucune étiologie, Baas vit la cessation du collyre à l'atropine amener une guérison durable et peu à peu complète.

Klinische monatsblätter für Augenheilkunde.

LUIGI MONESV. **Voies lacrymales du fœtus** (janv. 1904). — Au début du troisième mois, les canalicules se réunissent en un conduit foré qui rejoint le canal nasal à angle obtus. Plus tard,

Digitized by Google

cette portion commune se développe; son abouchement sur le canal nasal est plus petit ou égale son calibre; le canal nasal la dépasse en haut (quand cette partie supérieure est très développée, l'abouchement se fait sur sa face antérieure). Du quatrième au sixième mois, surviennent des différences individuelles; parfois à côté de la portion supérieure du canal nasal se développe une seconde cavité dans laquelle arrivent les canalicules; parfois, cette portion commune aux deux canalicules est courte et appartient plus au sac; parfois cette portion commune comprend deux parties : une petite, régulière, externe, et une interne, large, séparée du sac par une membrane plus ou moins épaisse. La dilatation qui donnera naissance au sac lacrymal apparaît au troisième mois; cette partie supérieure est convexe en bas et en avant; le sac peut être bifide en haut, et parfois en bas, suivant l'évolution du cordon épithélial qui l'a précédé; le canal nasal présente de grandes différences individuelles de régularité et de calibre : ce canal est souvent double chez le fœtus. L'extrémité inférieure grandit et à la fin du huitième mois la paroi interne est distendue, atrophiée; ainsi se forme l'orifice qui peut ainsi avoir un aspect variable suivant le point où le canal et la muqueuse nasale sont le plus rapprochés.

ENSLIN. **Hémianopsie homonyme gauche par intoxication oxycarbonée.** — L'auteur admet de petites hémorragies corticales.

JOHAN HOLMSTRÖM. **Excision des taies de la cornée.** — Quand la taie est totale (ne permettant nulle part une iridectomie et aucun tatouage), quand d'autre part elle est inégale à sa surface et nodulaire, Holmström pratique l'abrasio-corneæ de Malgaigne avec une cuiller tranchante. Il se fait un néphélion superficiel; on traite ensuite longuement la plaie produite par les enveloppements chauds, les massages. L'auteur cite trois observations : il a, en vingt ans, pratiqué environ 20 fois cette opération d'exception et lui accorde quelque valeur.

ZUR NEDDEN. **Le bacille du trachome de Müller et le bacille de l'influenza de Petit.** — Polémique entre Zur Nedden et Müller.

MAC NAB. **Le diplobacille liquéfiant de Petit et ses rapports avec le diplobacille de Morax-Axenfeld.** — Réponse de Axenfeld.

MAC NAB. **Infection de la cornée par le bacille pyocyanique.** — Observation d'un abcès cornéen non traumatique chez

Digitized by Google

une femme de 40 ans; incision de Sœmisch; plus tard iridectomie. Le bacille pyocyanique fut trouvé à l'état pur et très virulent. L'affection, dans trois autres cas de Sattler et de Bietti, a été également grave et violente. Il faut remarquer les phénomènes d'intoxication qui font penser à une panophtalmie bien avant qu'elle existe. Le traitement doit être rapide et énergique.

G. Ahlström. **Dacryops.** — Un cas survenu chez un ouvrier de 69 ans par oblitération de cause inconnue. L'inflammation chronique que le microscope permit de constater dans la glande paraît être secondaire : Sourdille en fait au contraire l'affection primitive, bien qu'il soit évident qu'elle n'amène pas toujours le dacryops. L'obstacle dans le canal peut être relatif et non absolu, et constitué par un corps étranger, une couture cicatricielle, ou un catarrhe avec desquamation. L'auteur admet les légers traumatismes produits par le clignement.

H. Yamaguchi. **Mélanose de la cornée** (février 1904). — Sur des yeux de porc dont la cornée était pour le reste normale et transparente, Yamaguchi a vu deux taches presque symétriquement placées, mais dissemblables, situées au niveau du bord inférieur de la pupille; au microscope il trouva que la pigmentation siégeait uniquement dans la couche épithéliale entre les cellules basales. Les observations de Bayer, de Kruchenberg, Stock et Weinkauff sont différentes quant au siège du pigment. Les chromatophores sont pour certains auteurs des cellules conjonctives, pour d'autres seulement la transformation en fibres de produits dépendant de l'épithélium externe (Kromayer). C'est probable qu'ici il y eut imprégnation sur place des fibres protoplasmiques, et non migration à travers la profondeur de la cornée depuis le limbe jusqu'au point des taches.

Werncke. **Ptérygion et pseudo-ptérygion de la paupière supérieure.** — Le pseudo-ptérygion était dû à une adhérence de la conjonctive palpébrale à un orgeolet ouvert, dans un cas dû à Walter. Un autre cas, appartenant à Werncke lui-même, paraît un ptérygion vrai étendu sous toute la paupière supérieure. L'étiologie de ce cas ne put être éclaicie; la plus probable semble être l'origine congénitale. L'auteur rappelle les travaux et les opinions des auteurs précédents sur ce sujet.

Ischreyt. **Kystes conjonctivaux.** — Ce sont des cas d'origine différente, l'un dû à la dilatation d'une glande, l'autre à une invagination de l'épithélium; le premier est compris dans la

Digitized by Google

sous-muqueuse conjonctivale, l'autre ne dépasse pas la couche sous-épithéliale; le premier présente un canal libre en tous points : ce qui prouve qu'une oblitération n'est pas nécessaire, mais qu'une couture suffit à provoquer la distension.

PERGENS. **Historique des images rétiniennes et de la papille.** — Léonard de Vinci, après R. Gemma, admet un renversement des rayons lumineux par la papille et un redressement par le cristallin. — J.-B. Porta, 1558, pense que le fond de l'œil, comme un miroir concave, projette au centre de l'œil une image des objets, qui est perçue en ce point. — Barbaro, 1568, admet que la pupille renverse l'objet, et la lentille le perçoit. — Porta en 1593 montre que l'œil est convexe pour éviter le renversement des images qui se produit dans un réflecteur concave; en cela il suit Ibnel Hartem. — Scheiner en 1619, 1629, d'après Kepler, admet les images rétiniennes renversées. Déjà Aranzi avait observé à l'aide d'un œil dépourvu en un point de sa paroi postérieure. Halm, 1680, remarque que l'image est droite ou renversée suivant la distance de l'objet.

PTOEWER. **Glaucome avec atrophie totale de l'iris par hémophtalmos traumatique.** — Un traumatisme violent n'avait produit qu'un léger hyphéma, et deux jours après survint une grave hémorragie du vitré. Aucune cause spéciale ne put être trouvée à celle-ci ; peut-être les parois vasculaires du fond de l'œil, ébranlées par le traumatisme, étaient devenues friables ; un bain chaud que prit le malade peut également être accusé. Il est probable que l'angle irido-cornéen fut oblitéré par la propulsion de l'iris, peut-être même l'hémorragie eut-elle lieu dans le corps ciliaire lui-même : aussi la résorption du sang fut-elle impossible ; l'atrophie de l'iris reste une rareté. Le succès de la sclérotomie postérieure fut complet et doit être remarqué.

STREIFF. **Origine des glandes du nerf optique.** — Ces anomalies du fond de l'œil, moins souvent rencontrées que discutées, ont été tour à tour considérées comme un produit de dégénérescence (Nieden, Ancke), analogue aux glandes de la lame vitrée de la choroïde ; comme une formation calcaire de hyaline. Un cas de Hirschberg présentait ces formations en arrière de la lame criblée de la papille. L'auteur se demande si l'on doit toujours éliminer l'influence d'une affection antérieure ou concomitante, particulièrement une névrite, avec ou sans stase papillaire. Il admet une analogie avec des concrétions stratifiées de la gaine durale du nerf optique, et aussi de la dure-mère cranienne. Ces

Digitized by Google

concrétions devraient être recherchées plutôt dans les papillites. Les glandes de la choroïde sont dues à des dégénérescences chorio-rétiniennes, tandis que les concrétions de la lame criblée sont consécutives à des états inflammatoires.

Erich Spengler. **L'astigmatisme est-il héréditaire ?** — 94 yeux furent examinés et ont donné 56 astigmatisme héréditaire conforme ; 4 astigmatisme héréditaire oblique, 18 astigmatisme héréditaire inverse, 16 cas sans astigmatisme. Hers avait déjà admis que l'astigmatisme pouvait se transmettre héréditairement ; il ressort du tableau de l'astigmatisme dans la famille Javal que l'astigmatisme et même sa modalité se transmettent.

Dr A. Bouchart.

REVUE DES JOURNAUX ITALIENS

Par le Dr A. BEAUVOIS

I. — *La « Clinica oculistica »*

du Professeur CIRINCIONE

(Septembre 1903)

Chlorome bilatéral de l'orbite, par le prof. Cirincione et le Dr Calderaro. — Le chlorome est une tumeur rare, puisque les traités classiques n'en font pas mention. Mackenzie et Galezowski pourtant en donnent un aperçu.

Le Prof. Cirincione et son assistant, le Dr Calderaro, nous donnent une histoire assez complète de cette néoplasie à l'occasion d'un cas nouveau qu'ils viennent d'observer. Caractérisé par une coloration verdâtre diffuse, plus ou moins intense, le chlorome se développe presque toujours sur les parois du crâne et du côté de l'orbite.

C'est à ce titre qu'il intéresse l'oculiste. Il en existe actuellement une vingtaine de cas dans la littérature scientifique, depuis les premières observations dues à *Mackenzie*, à *King* et à *Allan Burns* (1824). Les auteurs du présent travail consacrent une notice historique à chacune de ces observations et en dégagent les traits essentiels. Il en résulte une différence notable dans les opinions.

Digitized by Google

Virchow, *Huber*, *Behring*, *Chiari*, *Gade*, *Ayres*, *Rivel* considèrent le chlorome comme une tumeur sarcomateuse dans laquelle dominent les petites cellules rondes. D'autre part, *Waldstein*, *Rechlinghausen*, *Dock*, *Paviot* et *Gallois* le regardent comme une production lymphatique dépendant d'un état leucémique ou pseudo-leucémique. *Schmidt* admet cette opinion, tout en niant l'origine leucémique ou pseudo-leucémique de cette néoplasie.

L'origine et la nature de la coloration verte sont aussi controversées. L'observation du Prof. Cirincione est rapportée avec un soin et un luxe de détails tout particuliers. L'autopsie et l'examen histologique furent pratiqués par le Prof. Armanni.

Nous la résumons rapidement.

Chez un sujet de 15 ans, apparition de douleurs dans la jambe gauche, puis dans la tempe du même côté, avec exophtalmie rapide. En quelques jours la figure est devenue méconnaissable par suite de la projection en avant du bulbe oculaire et la déformation consécutive. La cornée conserve cependant sa couleur normale, l'iris est régulier et réagit bien à la lumière et à l'accommodation. La tension est normale, la vision est égale à 2/3, les veines du fond de l'œil sont tortueuses et fortement dilatées. Tous les phénomènes s'accentuent rapidement et en quelques jours la vision tombe à zéro. L'état général s'aggrave et les douleurs s'accentuent. Albumine dans les urines, légère diminution des globules rouges du sang avec augmentation des globules blancs, surtout des leucocytes neutrophiles et polynucléés. L'œil droit est aussi en légère exophtalmie. Puis brusquement, à la suite d'une ponction exploratrice, la scène change.

Du côté droit, l'œil redevient normal, et l'exophtalmie gauche tellement diminuée qu'elle est à peine reconnaissable. Mort brusque quelques jours après, avec les symptômes de fièvre et de délire.

L'autopsie montre une masse néoplasique de couleur verdâtre occupant la partie supéro-externe de la cavité orbitaire gauche. Elle est dure, élastique presque cartilagineuse, et présente un aspect lisse, exsangue.

Du côté droit, on observe au niveau du tendon de Zinn, un épaississement néoplasique du périoste, de couleur verdâtre. L'os des deux cavités orbitaires ne présente aucune lésion. Des masses néoplasiques semblables sont trouvées dans le thorax à la face interne du sternum, dans les deux reins.

L'examen histologique des produits de raclage de la tumeur fraîche (la compression n'en faisait sortir aucun liquide) montra d'abondantes cellules allongées pourvues de prolongements fins et transparents (fibrocellules) et des éléments volumineux

Digitized by Google

polyédriques à noyaux ronds et à protoplasmes semi-transparents, puis d'autres cellules petites, rondes et semblables aux leucocytes. La tumeur ayant été durcie et incluse dans la paraffine, diverses coupes furent pratiquées qui montrèrent une structure analogue à celle des fibrosarcomes avec proliférations endothéliales.

Quant à la nature de la coloration verdâtre de la tumeur, elle attira tout particulièrement l'attention des auteurs. Après plusieurs expériences on dut abandonner cette idée que cette couleur était due à du pigment hématique ou biliaire.

La présence de nombreux microorganismes suggéra au Prof. Cirincione que la couleur verdâtre était peut-être due à des bactéries chromogènes analogues au *bacillus pyocyaneus*, etc. C'est une simple hypothèse que les connaissances bactériologiques actuelles autorisent d'ailleurs très bien.

Parmi les auteurs qui ont décrit de semblables néoplasies, *Virchow*, *Chiari*, *Hubert*, etc. expliquent cette coloration par la présence de granules adipeux existant dans le protoplasma cellulaire; et le pigment vert dépendrait donc d'une dégénérescence des éléments néoplasiques.

Dittrich, *Waletstein*, etc. admettent une coloration diffuse du parenchyme néoplasique et font venir la matière colorante du sang.

Le Prof. Cirincione et le Dr Calderaro ne se rallient ni à l'une, ni à l'autre de ces opinions. Ils pensent avec Recklinghausen qu'il s'agit d'une substance se diffusant à travers la tumeur et à la production de laquelle doivent participer les microorganismes. La couleur verte est donc accidentelle et ne résulte pas d'une structure histologique spéciale.

Nous félicitons vivement le nouveau professeur à l'Université de Gênes et son distingué chef de clinique de leur remarquable travail. Nous avons tenu à en donner une analyse très complète, parce qu'elle met au point la question si intéressante de ces néoplasies.

Sur les lunettes sténopéiques, par le Prof. G. Ovio (de Padoue). — L'auteur examine l'emploi des lunettes sténopéiques dans la myopie et l'hypermétropie.

Chez les myopes faibles, la correction n'est pas nécessaire, ou si elle le devient, elle est obtenue avec les lunettes ordinaires. Dans la myopie forte, au contraire, l'auteur considère la correction par les verres ordinaires comme insuffisante, et il préconise l'emploi des lunettes sténopéiques.

Dans l'hypermétropie, l'emploi de ces lunettes est moins utile; dans l'astigmatisme, au contraire, elles peuvent rendre de grands services.

Digitized by Google

L'auteur examine ensuite les cas où elles sont une précieuse ressource : opacités cornéennes, mydriase, cataracte avec iridectomie, etc.

La première chaire d'ophtalmologie, par le Dr Manché (de Malte). — Extrait d'une conférence populaire; cet article nous donne l'histoire rapide de la chaire d'ophtalmologie de Vienne. C'est Barth qui en fut le premier titulaire (1773). L'auteur relate à grands traits la vie du célèbre professeur et nous indique quels furent ses principaux élèves : Beer, Schmidt, Benedict, puis l'école plus récente : Himly, Lagenbek, Jungken, Graefe, etc. Les Drs Liebreich et Meyer, de Paris, sont sortis de cette école. Cinq portraits, ceux de Barth, Beer, Graefe, Liebreich et celui de l'auteur, le Dr Manché, accompagnent cette intéressante notice.

(Octobre 1903)

Kératite à hypopyon chez l'homme et kératite expérimentale produite par le microbe de l'ozène, par le Dr Basso (Gênes). — L'étroit rapport de continuité entre les muqueuses nasales et conjonctivales, et secondairement la fréquence des affections chroniques du canal nasal chez les ozéneux, laissent supposer qu'il y a un étroit rapport étiologique entre les maladies des deux régions.

Il n'existe pas encore d'études bactériologiques et cliniques d'une certaine importance sur ce sujet.

Cuénod, dans deux cas de dacryocystite phlegmoneuse chez les ozéneux, a cultivé le bacille de Löwenberg-Abel, ou *Bacillus mucosus ozenæ*. Puis viennent les études de Terson, Gabriélidès et Lodato sur les microbes de la conjonctive chez les ozéneux. Fage, Lefrançois, Sulzer ont relaté des cas où des affections internes de l'œil (iritis, iridochoroïdite, névrite) ont été mises sur le compte de l'action des microbes de l'ozène.

L'auteur rapporte ensuite une observation très instructive de kératite à hypopyon chez un ozéneux, avec examens bactériologiques positifs. Le bacille de Löwenberg fut trouvé et démontra le rapport net entre l'ozène et la lésion cornéenne.

La partie expérimentale du travail du Dr Basso est pleine d'intérêt et confirme entièrement les données de la clinique. Des cultures de ce bacille furent pratiquées chez trois lapins dans la partie centrale de la cornée, et chez deux autres dans les parties périphériques. Dans les trois premiers cas, il y eut une kératite à hypopyon typique, dans les deux autres une légère infiltration qui guérit rapidement.

Digitized by Google

La conclusion de ce travail est que le bacille de Löwenberg peut, chez les ozéneux, produire des lésions cornéennes graves, entre autres la kératite à hypopyon. L'ozène constitue donc un danger pour l'œil. La voie d'infection est le canal lacrymal.

L'ablation du tarse dans la cure du catarrhe printanier (forme tarsienne), par le Dr C. Magnani. — Il s'agit d'un individu atteint de la forme tarsienne du catarrhe printanier avec grosses végétations ayant résisté à tous les traitements. L'auteur eut l'idée d'enlever en même temps que les végétations les couches les plus internes du tarse, et il eut ainsi un résultat brillant, sans ptosis, ni rétrécissement de la fente palpébrale.

(Novembre 1903)

Le mécanisme de l'accommodation, par le Prof. Tscherning (Paris). — A propos d'un travail du Dr Grossmann lu à la section ophtalmologique de l'Association britannique de médecine, le Prof. Tscherning rappelle le travail du Dr Besio publié en 1901 dans le *Journal de physiologie et de pathologie générale*, « la forme du cristallin humain ». Voici les conclusions de ce travail :

1° Le changement de la surface antérieure du cristallin produit environ six dixièmes dans l'accommodation ; celui de la face postérieure ne produit que quatre dixièmes.

2° Le cristallin augmente d'épaisseur pendant l'accommodation ; la surface antérieure s'avance en avant dans tous les cas, tandis que la postérieure recule légèrement en arrière.

3° La surface antérieure s'aplatit sur les bords ; cet aplatissement existe déjà à l'état de repos, mais il s'accentue fortement pendant l'accommodation.

4° En calculant en dioptries la valeur résultant d'un changement de la surface antérieure, on trouve une différence de trois dioptries environ entre le centre et la périphérie. D'autre part, quand on examine l'œil à la skiascopie ou d'autre manière, on trouve une différence de cinq ou six dioptries entre l'accommodation centrale et la périphérique ; on peut donc en conclure que la surface postérieure du cristallin s'aplatit encore à la périphérie pendant l'accommodation.

L'auteur examine ensuite les points qui le séparent du Dr Grossmann, puis reprend la critique générale de l'accommodation (voir sa communication au Congrès de 1900, ainsi que le rapport du Prof. Hess avec les remarques de Dor), et en particulier de la théorie de von Helmholtz.

Digitized by Google

(Décembre 1903)

Syphilides scléreuses des paupières, par le Dr F. Maggi (de Pise). — Deux observations intéressantes de syphilides scléreuses des paupières.

Le diagnostic assez difficile a été facilité par l'état ganglionnaire. Le traitement mercuriel a fait disparaître tous les accidents.

II. — *Les « Annali di Ottalmologia »*

(Année XXXII, fascicules 7 et 8)

Sur les lunettes sténopéiques, par le Dr G. Ovio (avec 7 figures et 1 planche). — L'auteur a d'abord tenté un essai historique sur la question des lunettes sténopéiques. Il rejette l'opinion commune qui veut faire de Bartisch le précurseur de Donders dans cette question, et reproduit deux des figures qui ornent les ouvrages de l'oculiste allemand. Pour lui, c'est bien Donders qui eut le premier le mérite de préciser les indications de ces lunettes, et il y fut amené par la difficulté qu'il y a à corriger les yeux présentant des taies cornéennes plus ou moins opaques.

Puis il expose en détail les recherches de Donders, et indique rapidement les auteurs qui se sont occupés de ce point : Gérold (1870), Tscherning (1898), Giraud-Teulon (1881), Guilloz (1895, Ricchi (1901), Nardo (1855), Heilborn (1896).

Pour contrôler et amplifier ces différentes recherches, l'auteur rapporte ses propres expériences.

Les points qu'il a cherché à éclaircir sont les suivants : la diminution d'éclairage, le rétrécissement du champ visuel, la grandeur que doit avoir le trou sténopéique ; doit-on appliquer les lunettes sténopéiques sur un seul œil, ou sur les deux ? utilité particulière du trou et de la fente sténopéiques.

Dix-sept expériences ont permis à l'auteur de donner les conclusions suivantes brièvement résumées :

1° On peut rendre insignifiant le trouble visuel résultant de la soustraction de lumière et des phénomènes de diffraction produits par les lunettes sténopéiques ordinaires.

2° Le rétrécissement du champ visuel est très marqué. A ce propos, les fentes sténopéiques placées horizontalement ou les lunettes de Heilborn sont bien préférables.

3° Les lunettes sténopéiques appliquées aux deux yeux troublent

Digitized by Google

les images et rendent difficile la vision binoculaire ainsi que l'appréciation des distances et du relief.

4° Les lunettes en forme de coquille doivent être préférées aux planes, car elles éliminent la lumière latérale.

5° Le trou sténopéique donne les images les plus nettes et permet de lire à la meilleure distance, mais il a l'inconvénient de rétrécir le champ visuel, et trouble la vision quand il est appliqué aux deux yeux.

La fente sténopéique donne un champ visuel plus ample, mais ne corrige pas aussi bien les vices de réfraction. Appliquée aux deux yeux, elle trouble encore plus que le trou sténopéique.

Les *lunettes de Heilborn* ne rétrécissent par le champ visuel, évitent les mouvements de la tête pendant la lecture, puisque l'œil dans toute son excursion trouve toujours un trou en face, et diminuent la lumière; mais elles ont l'inconvénient de la polyopie.

6° La dimension la meilleure du trou sténopéique est de 1 millimètre; plus petit, il diminuerait trop la lumière; plus grand, il n'aurait pas autant d'action sur les vices de réfraction. La planche annexée au travail du Dr Ovio montre bien ce point particulier.

7° En résumé, le trou sténopéique donne la meilleure correction. Les lunettes de Heilborn peuvent rendre de grands services dans certains cas.

Dans une dernière partie, qu'on trouvera analysée page 229 du présent numéro, l'auteur indique diverses considérations pratiques.

Quatorze observations de blépharoplastie, par le Dr A. Magaldi (Travail de la clinique oculistique de Naples). — L'auteur rapporte quatorze observations recueillies à la clinique du Prof. Vincentiis. Chaque cas est accompagné d'une ou de plusieurs figures qui indiquent la méthode ou notent le résultat. En général, il s'agit de blépharoplastie à lambeau pédiculé, et il faut dire que les résultats sont excellents.

Il est impossible de passer en revue tous ces cas dont l'intérêt réside dans la variété des lésions à réparer et dans le choix des méthodes.

Anatomie pathologique de l'arc sénile, par le Dr A. de Lieto Vollaro. — Deux opinions jusqu'à ce jour qui expliquaient le gérontotoxon étaient les suivantes : l'une, attribuée à *Cauton*, attribue cette opacité cornéenne à un dépôt de graisse dans la partie la plus périphérique du tissu cornéen ; l'autre plus récente, émise par *Fuchs*, l'explique par la présence dans le même tissu de concrétions spéciales de nature hyaline. *Takayasu*, qui a fait

Digitized by Google

d'importantes recherches sur ce point dans le laboratoire de Græff, a, au contraire, trouvé des gouttelettes de graisse dans l'épaisseur des lames de la cornée, bien que les examens à l'acide osmique n'aient pas donné de résultat positif.

Les recherches du Dr A. de Lieto Vollaro confirment celles de Takayasu. Voici ses conclusions :

1° Le gérontotoxon est produit par une infiltration plus ou moins abondante de granules adipeux dans toutes les couches de la cornée.

2° La composition histochimique de ces dépôts diffère de celle de la graisse ordinaire. Ils ne donnent pas en effet la réaction caractéristique avec l'acide osmique. La substance grasse qui infiltre les lames cornéennes appartient probablement au groupe de la palmitine ou de la stéarine.

3° Parfois on rencontre les concrétions hyalines de Fuchs, cependant c'est l'exception.

(Fascicules 9 et 10, 1903)

Contribution anatomo-pathologique à l'étude du glaucome secondaire dû à la luxation du cristallin, par le Dr César Chiarri. — L'auteur apporte trois observations de glaucome secondaire, dû à une luxation du cristallin. Il reprend et discute à cette occasion les théories du glaucome secondaire, soit la théorie irritative, et la théorie mécanique (de *Græfe* et *Manfredi*), puis les explications plus modernes de *Priestley-Smith*, *Garnier*, *Hep*, *Laweford*, *Alt*.

D'après l'auteur, les phénomènes glaucomateux n'arrivent dans un œil à cristallin luxé que si celui-ci a subi des altérations histologiques. L'occlusion des espaces de Fontana constitue une condition très favorable; cependant, quand cet état n'est pas réalisé, les accidents glaucomateux peuvent se produire soit par irritation (théorie de Græfe), soit par altération dans la composition de l'humeur aqueuse.

Modification à l'opération du trichiasis; la surrénaline dans l'hémostase opératoire, par le Prof. Ferri (de Milan). — Une première modification indiquée par l'auteur est la substitution de l'anesthésie locale à la narcose générale. Il pratique avant et pendant l'opération des injections interstitielles ou sous-cutanées d'un mélange d'une solution de cocaïne à 5 p. 100 de solution de surrénaline. On peut ainsi se passer de la pince de Snellen, ce qui constitue un grand avantage.

La seconde modification consiste dans l'association de la suture

Digitized by Google

profonde de Hotz et Streatfield au procédé de Jaesche-Arlt. (Voir *Annali di ottalmologia*, anno XXX, p. 360.)

Contribution à l'histologie de la cataracte congénitale, par le Dr SANTUCCI (de Turin). — L'auteur, à propos d'un cas de cataracte congénitale opérée par le Prof. C. Reymond, de Turin, expose les différentes théories auxquelles elle a donné lieu, puis en indique les variétés cliniques et anatomiques.

Les recherches histologiques sont plus rares pour plusieurs raisons : on l'opère dès qu'elle est reconnue, et il est rare d'extraire le cristallin entier. Le Dr Santucci a eu cette bonne fortune, et il résume ainsi le résultat de ses études :

1° La plupart du temps, dès le début, les fibres lenticulaires ne sont pas atteintes.

2° La première altération consiste dans l'apparition entre les fibres de très fines granulations visibles avec un fort grossissement. Celles-ci sont le début de la coagulation d'un liquide albumineux.

3° La formation des vacuoles représenterait un stade avancé de l'altération de la lentille dû à la fusion des granulations et au rétrécissement des fibres lenticulaires.

4° Les lacunes fusiformes et concentriques représentent une phase encore plus avancée.

5° Le stade le plus avancé est constitué par l'apparition des cristaux de cholestérine et d'oxalate de chaux.

6° Le noyau est rarement altéré.

Contribution à l'étude des colobomes congénitaux du cristallin, par le Dr SANTUCCI (de Turin). — Ce travail est encore sorti de la clinique du Prof. Reymond. L'auteur a eu l'occasion d'examiner au point de vue histologique un cristallin colobomateux et cataracté. Il en profite pour passer en revue toutes les théories très nombreuses qui ont voulu expliquer la genèse et le développement du colobome du cristallin (théorie phlogistique *de Manz*), théorie de la fissure fœtale (*C. Hen*), *de Heyl* (absence de certains vaisseaux fœtaux), théorie de la zonule (*Ottingen* et *Becker*). C'est à cette dernière qu'il se rallie dans son cas particulier.

(Fascicules 11 et 12, 1903)

Ulcère cornéen avec hypopyon dû au bacille pyocyanique, par le Dr BERARDINIS (de Naples). — C'est l'étude clinique anatomique, bactériologique et expérimentale d'un ulcère cornéen à hypopyon qui nécessita l'exentération du bulbe. L'examen ana-

Digitized by Google

tomique et bactériologique montra qu'il s'agit du bacille pyocyanique. Il n'existe que deux observations semblables dans la littérature ophtalmologique ; la première appartient au Dr Bœtti (1892), la deuxième au Dr Stover (1902).

Quelques modifications au nouveau procédé de Priestley-Smith pour la préparation et la conservation des bulbes oculaires, par le Dr SANTUCCI (de Turin). — Après avoir exposé les méthodes courantes, Santucci indique spécialement celle de Priestley-Smith, 1883. Il en indique les inconvénients et explique les modifications qu'il a trouvées pour y remédier.

Ce travail intéressera vivement ceux de nos confrères qui s'occupent d'histologie. Nous renvoyons donc nos lecteurs à ce mémoire qu'il est impossible d'analyser.

Contribution à l'étude des luxations traumatiques de la glande lacrymale, par le Dr SANTUCCI (de Turin). — A propos d'une observation qu'il rapporte de luxation de la glande lacrymale, Santucci présente l'état actuel de cette question. Les observations de ce genre ne sont pas très nombreuses, si l'on en croit l'auteur, *de Græfe*, *Goldzieher*, *Halternhoff*, *Bistis*, Ahlström, *Villard-Coppez* sont les auteurs des cas publiés. Nous devons cependant signaler à notre confrère une observation publiée dans les *Annales d'ophtalmologie* de Mexico, en 1903.

En ce qui concerne le traitement, certains auteurs ont laissé la glande en place, d'autres l'ont extirpée. Il faut remarquer que cette ablation, comme l'a démontré Terson, ne présente aucun danger pour l'œil, les glandes palpébrales et lacrymales accessoires suppléant facilement la glande lacrymale proprement dite.

Kyste épisciéral de l'espace de Schwalbe dans un œil atteint d'iridocyclite traumatique, par le Dr ERNEST SGROSSO (de Naples). — Ce travail, accompagné d'une zincotypie et d'une planche, est une étude purement anatomique et histologique.

REVUE DES JOURNAUX ANGLAIS ET AMÉRICAINS

MICHEL CLARKE. **Rapport du signe d'Argyll avec la syphilis** (*Brit. Méd.*, 26 déc.). — Le signe d'Argyll n'est pas présent dans tous les cas de tabes ou de paralysie générale, cependant il en est

Digitized by Google

un signe important; de même dans la syphilis cérébrale. Y a-t-il donc un élément différent et spécial dont la présence accessoire amènerait nécessairement le signe d'Argyll? L'auteur a recherché dans trente-sept cas de syphilis cérébrale grave l'état des réflexes pupillaires : le signe n'existait pas une seule fois en entier, deux fois il était monolatéral, mais il y avait eu antérieurement lésion des nerfs oculomoteurs. Clarke admet qu'il y a un facteur étranger inconnu; de même, dans certains cas, le phénomène est isolé et la syphilis est difficile à retrouver; d'autres fois, l'affection reste stationnaire pendant longtemps.

GOURING. **Ophtalmoplégie complète dans la coqueluche** (*Brit. Méd.*, 26 déc.). — Un enfant de 4 ans, atteint de coqueluche, présenta subitement un ptosis bilatéral, avec mydriase et perte des réflexes pupillaires, et strabisme divergent léger. Quelques jours après, légère exophtalmie; fausse projection pendant quelque temps. L'affection guérit totalement, jamais l'état général ne fut mauvais. L'auteur soupçonne une diphtérie méconnue, avec infection aiguë des noyaux moteurs, et peut-être plus simplement une hémorragie, dans l'effort et la congestion qui accompagnent les quintes. (Cette explication nous paraît plus plausible et suffisante.)

CH. L. BULL. **Lésions oculaires dans les affections cardiaques, vasculaires et rénales** (*Med. Record*, 5 déc.). — Exposé complet sans originalité des lésions oculaires (ou des muscles de l'œil) dans les affections susnommées.

FR. KINNICUTT (*Id.*, *Id.*). — L'auteur reprend les affections rénales plus particulièrement : l'œil doit être examiné même dans l'albuminurie fonctionnelle (des adolescents); dans nombre de cas la rétinite ne peut être reliée à l'albuminurie, mais simplement à l'artériosclérose.

MORTIMER FRANCK. **Sarcome congénital de l'orbite (endothélial) chez l'enfant. Opération avec conservation du globe** (*Med. Record*, 9 janv.). — La tumeur, grosse comme une noisette, ne put être enlevée, sans résection osseuse, qu'après section du droit interne et du grand oblique. La guérison fut complète, sauf un léger strabisme convergent. L'auteur admet une inclusion mésodermique dans l'angle interne de la paupière supérieure. Ce tissu embryonnaire, mélange de cellules et de tissu conjonctif, est difficile à classer.

Digitized by Google

SIMÉON SNELL. **Histoire d'un cas de syphilis extragénitale** (*Lancet*, 19 déc.). — Une jeune domestique fut infectée par un bébé à l'angle interne de l'œil. Après des accidents secondaires intenses, elle se maria au bout de neuf mois. Toutes ses grossesses furent interrompues avant terme au septième ou huitième mois. Entre la quatrième et la cinquième il y eut une fausse couche. Le sixième enfant eut à dix mois des convulsions qui le laissèrent hémiplégique. La malade elle-même se portait bien, mais eut finalement une kératite interstitielle. Son mari semble n'avoir jamais rien présenté. L'enfant infectant avait un aspect spécifique typique, avec kératite interstitielle et surdité.

RICH. JOHNSTON. **Fibromes de la conjonctive** (*Journ. of Eye Ear. Throat*, sept.-oct. 1903). — Il s'agit d'un polype de la conjonctive, fibreux et saillant, qui irritait la cornée chez un nègre de 56 ans.

EDM. JACKSON. **Tuberculose de la conjonctive** (*Opht. Record*, sept. 1903). — Une jeune fille de 10 ans, avec adénite cervicale et gonflement des paupières, présentait des conjonctives épaissies et couvertes de saillies d'un diagnostic difficile. Après plusieurs recherches vaines, on trouva dans la suite à chaque examen quelques bacilles tuberculeux dans la sécrétion conjonctivale. Traitement local : lavages au sucre sol. 1/1500 et vaseline iodoformée. L'adénite maxillaire (et cervicale) disparut, l'état général s'améliora également. L'auteur écarte successivement les diagnostics de syphilis, trachome et de conjonctivite de Parinaud. (A cause des bacilles de Koch, le succès du traitement peut paraître étonnant.)

A. DUANE. **Emploi constant des verres cylindriques dans la skiascopie** (*Id.*). — L'auteur préfère ajouter pendant l'examen selon Cuignet un cylindre à un sphérique (trouvé préalablement par le renversement de la marche de l'ombre dans un axe), plutôt que de chercher ensuite l'ombre sphérique nécessaire au méridien perpendiculaire. Il prétend son procédé plus rapide et plus précis. L'usage de l'un et de l'autre système présente des avantages spéciaux.

JAMES DURM. **Paralysie traumatique de la 4e paire sans complication** (*Id.*). — Un blessé tombé sur le pavé glissant, et sans perte de connaissance, put après quelques instants regagner son domicile. Le lendemain matin il voit double, surtout en bas. Le traitement : iodure et mercure à l'intérieur et courants galva-

Digitized by Google

niques, puis faradiques, n'amène aucun changement pendant quatre semaines. A la cinquième semaine l'amélioration commença et subitement, après trois mois, la diplopie disparut. L'auteur comparant son observation à un cas de Leber, qui admit une rupture du tronc du 4e nerf, admet la même étiologie. Il semble difficile qu'une rupture puisse être ainsi totalement et subitement guérie.

PAUL GINFORD. **Déformation cylindrique de l'œil dans certains métiers** (*Id.*). — Il s'agit des machinistes de chemins de fer, qui pendant des années (20 à à 30 ans) ont pendant huit à quinze heures par jour les yeux serrés, clignotant, pour voir au loin les signaux, malgré la fumée, le vent et les particules flottantes contre lesquelles ils se protègent par cette attitude fixe des paupières.

L'auteur admet que cette force agissant ainsi pendant longtemps en haut et en bas, tend à aplatir la cornée sans modifier la portion centrale : la portion non comprimée conserve sa courbure originelle. Il a comparé les méridiens principaux de gens de même âge (50 ans), mécaniciens et autres professions, et il a trouvé dans 82 p. 100 des cas un astigmatisme horizontal, tandis que les autres métiers ne fournissent que 47 p. 100 d'astigmatisme horizontal.

N. C. STEELE. **Suppression du cylindre pour certains astigmates, et correction par des cylindres de sujets non astigmates** (*Ophth. Record.*, décembre 1903). — Ce titre paradoxal repose sur la déformation cylindrique que produit un verre sphérique sur un faisceau lumineux qui le traverse obliquement; aussi pour la lecture, ou pour toute autre occupation où la ligne de regard n'est pas perpendiculaire au verre correcteur, on peut, dans certaines limites, diminuer la force du cylindre, ou le supprimer. Le fait est surtout vrai chez les hypéropes atteints de presbytie. Un verre A 3 D. peut ainsi donner un effet semblable à un cylindre de 0.50 D.

HON. HANSELL. **Peut-on opérer simultanément deux cataractes séniles chez le même sujet?** (*Id.*). — L'auteur pose cette question à la Société de Médecine de Philadelphie et répond affirmativement quand l'opacité est suffisante des deux côtés ; quand les deux cristallins sont également dénués de complication ; quand rien ne fait prévoir des difficultés dans la guérison ; quand la première extraction vient d'être pratiquée sans incident. Les avantages sont faciles à comprendre, surtout quand il y a lieu d'user

Digitized by Google

d'un anesthésique général. Cinq fois l'auteur n'eut qu'à se louer d'avoir agi ainsi.

C. WELH. **Mesure du strabisme chez l'enfant** (*Id.*). — L'auteur use d'un périmètre, mais pour maintenir le regard de l'enfant dans la fixation du point central, l'objet lumineux déplacé le long du périmètre n'est éclairé que par intervalles, et brusquement éteint; son reflet cornéen peut ainsi être observé avant que l'enfant ait pu déplacer son regard.

ALBERT HALE. **Quelques médications nouvelles** (*Id.*). — Le bromure de méthylatropine (de Merck) lui paraît, dans ses usages diagnostiques, inférieur à l'ériphtalmine; le grand avantage est que le malade est plus vite rendu à son travail qu'après instillation du sulfate, ou de la scopolamine (12 heures au lieu de 24), mais moins vite qu'avec l'aide de l'homatropine. Son action est insuffisante dans l'iritis et les inflammations cornéennes. L'auteur est encore moins satisfait de la dionine dont l'effet lymphagogue n'est pas toujours (dit-il) favorable, et dont l'action anesthésiante est faible et ne peut éviter le besoin de morphine. Les injections sous-conjonctivales lui paraissent plus efficaces ; il a traité ainsi la choroïdite myopique, mais ne croit pas que les injections cornéennes doivent être soumises à cette méthode. Il n'a pas usé de l'éthol de Pflüger, contre la tuberculose, mais simplement du chlorure de sodium (celui-ci fait également résorber les ecchymoses sous-conjonctivales). Quant au jéquiritol, sur six cas il n'eut que trois fois des résultats approchés, et se rapporte aux succès de Röhmer pour faire l'éloge de ce produit excellent.

A. DARIER. **Injections sous-conjonctivales de tuberculine TR. dans le traitement de la kératite interstitielle** (*Opht. Review*, déc. 1903). — L'observation de cette enfant de 13 ans chez qui une kératite interstitielle rebelle s'éclairait enfin par la tuberculine TR. a été présentée à la Société d'Ophtalmologie de Paris (voir *Recueil d'Opht.*, page 729, 1902).

ANGUS. GILLIWRAY. **Méthode simple pour mesurer la distance entre les axes optiques pour centrer les lunettes** (*Opht. Review*, déc. 1903). — Le sujet regardant un point assez éloigné, une règle à glissière mesure à ce moment l'écart interpupillaire. De même, pour mesurer l'écart des centres des verres de lunettes : par la déformation d'une ligne vue au travers on peut trouver le centre de chacun d'eux et connaître ainsi leur écartement.

Digitized by Google

KARL GROSSMANN. **Le mécanisme de l'accommodation chez l'homme** (*Opht. Review*, janv. 1904). — Le cas d'aniridie, avec cataractes corticales antérieure et postérieure, qui permit à l'auteur ses observations si importantes sur les mouvements et déformations du cristallin, qui confirmèrent tantôt les données de Hers, tantôt celles de Ischenny, a été analysé dans le compte rendu de la British Medical Association de 1903.

WAHLFORS. **Sur le glaucome** (*Archiv. of Ophtalmology*, XXXII, 6). — Ce travail, revue générale de la question, a été analysé dans son édition allemande (*Archiv. f. Augenheilkunde*, mars 1903); nous rappellerons seulement que le but particulier de l'auteur est d'attirer l'attention sur la diminution du sens lumineux dès le début du glaucome, et sur la nécessité d'un examen spécial, à ce point de vue. En thérapeutique, l'auteur ajoute aux méthodes ordinaires l'usage de la strychnine, ce qui est en rapport avec la diminution du sens lumineux qu'il veut combattre.

PURTSCHER. **Contribution clinique à l'exophthalmos traumatique** (*Archiv. of Opht.*, XXXII, 6). — Les opinions sont très variées sur cette affection très discutée, ce qui est dû à la nature très différente des observations rapportées. L'auteur écarte les cas où un traumatisme violent a détruit une paroi orbitaire. Il ajoute deux cas personnels à ceux qu'il trouve dans la littérature depuis la monographie de Beer. Tous ces cas ont plusieurs symptômes communs : l'exophthalmie d'abord, et un ptosis plus ou moins marqué; parfois il existe d'autres paralysies oculaires; trois fois : mydriase; une fois : myosis; souvent anesthésie de rameaux de la 5e paire, avec atrophie partielle de la face. Maklahoff remarque la fréquence de la paralysie du droit externe et croit que la rupture de l'artère ophtalmique suffit à expliquer tous les symptômes. Sans qu'il y ait fracture des parois de l'orbite, on peut cependant admettre une rupture ou une distension des fascias ou de la sangle des obliques. Schapringer fait intervenir le grand sympathique : il est probable qu'il y a surtout des troubles trophiques consécutifs à des lésions de nerfs. Il faut remarquer qu'aucune autopsie n'est venue éclairer la question.

MAX REMIAR. **Ce qu'on appelle « embolie » de l'artère centrale de la rétine et de ses branches** (*Archiv. of Ophtalmology*, 1903). — Ce travail, paru en 1899 dans les *Archiv. f. Augenheilkunde*, traite très en détail des différences entre la thrombose, l'embolie et l'endartérite proliférante. De l'examen critique des observations publiées et des pièces anatomiques, il

Digitized by Google

conclut que les faits de soi-disant embolie de l'artère centrale de la rétine sont très difficiles à comprendre par ce mécanisme. Au contraire, l'endartérite oblitérante explique tous les symptômes, ainsi que l'évolution et le pronostic (courant granuleux, vaisseaux paraissant vides, aspect conique ou fusiforme de la colonne sanguine, amélioration rapide au lieu de cécité définitive, influence du traitement spécifique dans les cas de syphilis probable, lésions de l'autre œil, prodromes et rechutes, passage de l'affection d'un vaisseau à un autre). Cette endartérite n'est pas forcément athéromateuse ou calcaire. L'évolution à grande distance n'est pas connue. L'explication des hémorragies rétiniennes dans ces observations manque encore, l'aspect de la macula est dû à l'épaississement de la rétine avoisinante et au contraste de la couleur choroïdienne vue par cette portion restée transparente. On sait que ces idées sont aujourd'hui admises presque par tous les cliniciens et les anatomo-pathologistes de l'ophtalmologie.

Colben Ensor. **Opération du ptosis** (*Opht. Rev.*, novembre 1903). — Ce procédé communiqué à la *British Med. Assoc.* de cette année consiste à créer au niveau du sourcil rasé et incisé un tissu cicatriciel épais et fort à l'aide du thermocautère introduit assez profondément : un lambeau de peau ovale, irrégulier, plus large en dehors, est excisé. On laisse la cicatrisation se faire par bourgeonnement : ce n'est évidemment pas très chirurgical et très perfectionné.

W. G. Sym. **Paralysie récidivante de la IIIe paire.** — Une femme âgée de 36 ans présente à chaque grossesse des phénomènes de parésie de la IIIe paire qui s'accentuent en durée et en gravité à chaque fois. A remarquer : la pupille du côté malade est plus petite que dans l'autre œil, ce qui fait penser à une paralysie du dilatateur pupillaire sans qu'aucun autre symptôme de lésion du sympathique puisse être trouvé. L'auteur admet une affection basale (?) sans pouvoir en préciser la nature (il n'existe aucun autre symptôme); il admet une affection inflammatoire déterminée par certaines toxines produites pendant la grossesse : chaque rechute prédispose davantage à une nouvelle atteinte. On a souvent cité des cas avec troubles de la menstruation, celui-ci paraît également lié à une aménorrhée (physiologique).

Hale White. **Lipémie intra-oculaire diabétique, avec examen du sang** (*Lancet*, 10 octobre). — Cette affection est rare : Heyl (en 1880), Fraser (1903), Ress (1903) ont publié chacun un cas. La lipémie peut apparaître en dehors du diabète dans

Digitized by Google

l'intoxication phosphorée, la pneumonie, la péritonite, la goutte, et surtout l'alcoolisme. Les globules graisseux ont été vus dans le sang et décrits par Saunders et Hamilton; mais, de plus, il y a un élément albuminoïde anormal non fixé par l'acide osmique. Ici Hale White ne trouva pas les corps graisseux, mais un précipité granuleux et rien de plus. Il y a là non de la graisse vraie, mais un éther de la cholestérine avec des acides gras supérieurs.

A. Head a constaté au fond de l'œil : artères et veines sont de la même couleur (crème foncé ou saumon pâle). Les vaisseaux sont un peu dilatés. La rétine est pâle. L'urine contenait en plus de l'albumine, du sucre, des excès d'urates... Après dix jours de régime restreint, le malade prit de la lévulose; en deux mois il était rétabli. La couleur du sang et de la rétine redevint normale.

GILLWRAY. **Le protargol en ophtalmologie** (*Lancet*, 17 octobre). — L'auteur vante ce produit supérieur au nitrate d'argent parce qu'il n'est pas précipité par les larmes, pas caustique. Il est suffisant dans l'ophtalmie catarrhale, souverain dans les larmoiements légers et dans l'ophtalmie purulente du nouveau-né. On use de solutions de 15 à 20 p. 100 (un peu douloureuses), mais surtout de 2 à 5 p. 100.

GROSSMANN. **Examen quantitatif de la vision des couleurs** (*Lancet*, 31 octobre). — Il est nécessaire que cet examen soit savamment conçu et habilement conduit, particulièrement dans les cas de scotome central; ces cas n'étant pas découverts par l'épreuve de Holmgreen, le Dr Nicholson insiste sur une autre sorte de dyschromatopsie dans laquelle il y a confusion du vert avec le gris foncé. La confusion du rouge et du vert est beaucoup plus rare : dans certains brouillards le vert peut être pris pour du blanc par certains sujets.

DOYNE. **Conjonctivite septique** (*Lancet*, 7 novembre). — Doyne décrit une conjonctivite d'un type clinique constant qu'il a rencontrée fréquemment, souvent par groupe presque épidémique, et qu'il n'a pas trouvée dans les classiques. Il trouve un épaississement de la conjonctive avec papilles sur les deux paupières; larmoiement; sérosité plutôt que suppuration; ptosis relatif; adénite préauriculaire et trouble général. L'aspect est souvent attribué à du trachome aigu. Doyne recommande l'argyrol, 30 p. 100. L'affection est contagieuse, l'agent est inconnu; la transmission paraît se faire par les chiens ou les chats (?).

A. WHITE. **Glaucome aigu foudroyant et syphilis grave** (*Lancet*, 14 novembre). — Le sujet, manœuvre italien d'As-

Digitized by Google

souan, se présenta avec une conjonctivite aiguë purulente des deux yeux et de plus des symptômes glaucomateux graves d'un œil. Aucune intervention ne put être pratiquée à cause de l'infection des muqueuses : la morphine et l'ésérine ne purent arrêter les douleurs et empêcher la cécité survenue en dix-huit heures. La syphilis (à ce moment secondaire) du sujet ne paraissait pas avoir amené d'hémorragie choroïdienne ou rétinienne, la vision n'ayant pas été préalablement atteinte. L'auteur insiste sur la nécessité de traiter les sujets à affection vénérienne en malades et non en criminels, et en particulier de ne pas les exclure des secours distribués aux malades en général.

Dr A. Bouchart.

BIBLIOGRAPHIE ET REVUE DES JOURNAUX

Ophtalmie purulente des nouveau-nés. Fréquence, gravité, prophylaxie et traitement, par le Dr E. Alvarado (de Valladolid), 1903. — La publication que nous adresse notre confrère le Dr E. Alvarado, de Valladolid, est le résultat d'investigations patientes commencées dès l'année 1897. Le but de l'auteur est de répandre, par tous les moyens possibles, les notions hygiéniques et prophylactiques pour arrêter la dissémination de l'ophtalmie purulente et réaliser dans son pays ces paroles de H. Cohn : « L'ophtalmie purulente des nouveau-nés peut et doit disparaître de tout pays civilisé ».

Le Dr Alvarado a donc adressé aux oculistes étrangers et aux médecins et oculistes espagnols un questionnaire sur les points suivants :

Pourcentage des enfants atteints d'ophtalmie, nombre de guérisons, traitement employé, soins à prendre avec la mère avant et après l'accouchement. Quels soins donne-t-on à la mère en cas d'écoulement ? Soins des yeux des enfants. Nombre total des aveugles. Nombre d'aveugles par ophtalmie.

Nous ne suivrons point notre confrère dans ces différentes questions. D'ailleurs, les dix-sept tableaux synoptiques qui accompagnent son travail si documenté renseignent très rapidement à ce sujet.

Il convient toutefois de le féliciter de son activité et de son énergie : Son « Avis aux mères » contribuera, nous n'en doutons pas, à diminuer le nombre des aveugles en Espagne. Son enquête

Digitized by Google

auprès des oculistes étrangers sur le traitement le plus favorable, donne une immense majorité en faveur du nitrate d'argent. C'est en effet le médicament idéal entre les mains de l'oculiste. Nous l'avons vu constamment employé par notre maître, le professeur Galezowski, et les résultats obtenus ne peuvent que nous confirmer dans l'excellence de son action. C'est bien là, quoi qu'on veuille dire, le médicament idéal qui ne donnera jamais de déboires au praticien soucieux des intérêts de son malade. Le Dr Emilio Alvarado est aussi de cet avis et nous l'en félicitons. Il a fait œuvre d'humanité en s'occupant si activement de répandre des données d'hygiène et il a ainsi bien mérité de son pays.

Dr Beauvois.

Journal de psychologie normale et pathologique, par les Drs P. Janet et Georges Dumas. F. Alcan, éditeur. — Par le nombre des travaux analysés, par la variété des rubriques, par la quantité des documents entassés, ce journal nouveau nous paraît appelé à un grand succès. Le nom de ses directeurs indique clairement d'ailleurs quel esprit préside à sa rédaction. Les médecins y trouveront toutes les recherches nouvelles sur les points de psycho-physiologie, les érudits et les simples curieux seront attirés bien plus encore par les enquêtes nombreuses entreprises aujourd'hui de tous côtés sur ces phénomènes dits supra-normaux situés sur les frontières de la science. Le terme employé par le savant Myers, « subconscient », serait préférable à notre avis à celui de supra-normal. Au point de vue de notre spécialité, nous aurons souvent à glaner dans cette revue. Le sommaire du premier numéro montrera mieux que tous les éloges la variété des sujets étudiés.

Prof. Ribot : *De la valeur des questionnaires en psychologie.*

Prof. Flournoy (Genève) : *Note sur une communication typtologique.*

Prof. Grasset (Montpellier) : *La sensation du « déjà vu ».*

Prof. Raymond et P. Janet : *Dépersonnalisation et possession chez un psychasthénique.*

La partie bibliographique, divisée en psychologie normale et psychologie pathologique, est d'une étendue et d'une variété très grandes : théories générales, méthodes, appareils, études sur le système nerveux, sensations, mémoire, imagination, opérations intellectuelles, psychologie de l'enfant, pédagogie, psychologie zoologique et comparée, études cliniques des maladies mentales des dégénérés, études pathogéniques, thérapeutiques, médico-légales, criminalogiques et sur les états supra-normaux.

On le voit, c'est un champ immense que les éminents directeurs

Digitized by Google

du nouveau journal embrassent. Leur compétence et leur esprit scientifique nous sont un sûr garant qu'ils nous donneront une revue du plus haut intérêt digne de la science qu'elle traite.

Dr Beauvois.

Un cas d'actinomycose orbitaire, par les Drs Coppez et Depage (*in Journ. Méd. Bruxelles*, décembre 1903). — L'observation de nos confrères de Bruxelles mérite considération à plus d'un titre. Tout d'abord l'étiologie est nette. Le malade, brasseur de son métier, âgé de 56 ans, mâchait fréquemment des grains de blé. Les champignons se sont logés dans les gencives décollées par les caries dentaires, puis ont gagné le périoste, les maxillaires et la région temporo-maxillaire. L'évolution fut assez rapide; en quelques mois, après des douleurs névralgiques dentaires et un léger trismus, apparurent des abcès dans la région temporale qui furent incisés et évacués. Puis survint l'exophtalmie qui amena le malade chez notre confrère. Une intervention chirurgicale fut jugée nécessaire et pratiquée par le Dr Depage. Le muscle temporal est presque entièrement détruit, et dans le pus le microscope décèle l'actinomyces. Tous les symptômes s'amendaient et le malade paraissait guéri, quand, trois mois plus tard, il fut pris de phénomènes typhiques et mourut.

Les localisations orbitaires de l'actinomycose sont rares. Nos confrères signalent un cas de Rausom (1896), un autre de Weeks (1897) et celui de Vossius (1902).

L'autopsie du malade de MM. Coppez et Depage aurait été intéressante. Car, malgré la séro-réaction positive de Widal, il est probable que la mort a été amenée par propagation de la lésion au cerveau, comme dans le cas de Vossius.

Dr Beauvois.

Kystes hydatiques de l'orbite, par le Dr A.-B. Carraut (Buenos-Ayres, 1903). — L'auteur mettant à profit les travaux de ses devanciers, et condensant leurs observations dans des tableaux synoptiques clairs et précis, met au point l'intéressante question des kystes hydatiques de l'orbite. Il apporte en plus une importante contribution personnelle en relatant trente-cinq observations recueillies de 1883 à 1903 dans les services ou cliniques des Drs Lagleyze, Obejero, Rivero, à Buenos-Ayres. C'est dire que notre confrère a donné à son travail toute l'extension désirable, et tous les soins d'un praticien et d'un érudit.

Du commencement du siècle à l'année présente, il a recueilli dans la littérature mondiale soixante-quinze cas de kystes hydatiques de l'orbite : trente-huit chez l'homme, vingt et un chez la

Digitized by Google

femme et seize sans indication de sexe. On y trouve des sujets de 2 ans et d'autres de 64 ans, mais le plus grand nombre varie de 15 à 20 ans. Les symptômes les plus communs relevés sont : douleur, diplopie, tumeur, exophtalmie, limitation des mouvements, troubles lacrymaux et visuels, névrite optique. Les traitements employés par les divers chirurgiens sont : la ponction, l'incision, l'excision et l'extirpation. Les résultats sont en général excellents, puisque, sur cette statistique, il y a à peine 2 cas de mort. Quant au résultat visuel, tous les degrés sont représentés entre la récupération complète et la perte totale.

Les observations recueillies par le Dr A. Cabant dans les divers services de maladies d'yeux, élèvent donc le nombre des cas à 110. Les généralités mentionnées ci-dessus ne subissent d'ailleurs aucun changement du fait de cette nouvelle augmentation de cas.

Des photographies et des planches ophtalmoscopiques annexées à ce travail en font un document précieux, utile à consulter. Nos confrères sud-américains possèdent en cet ouvrage un *vade mecum* précieux de ce point de pathologie oculaire.

Les oculistes européens sauront gré à leur distingué confrère de Buenos-Ayres de l'importante contribution qu'il leur apporte.

Dr Beauvois.

Kyste muqueux de l'ethmoïde, par le Prof. Masse (*Gazette hebdomadaire des sciences médicales de Bordeaux*, 20 décembre 1903). — Le Prof. Masse relate l'observation d'un jeune enfant qui fut pris à l'âge de 13 ans d'attaques d'épilepsie, en même temps que se développait une tumeur à la région interne de l'orbite : cette tumeur avait une dureté osseuse et semblait venir de l'ethmoïde. Le globe oculaire était dévié en bas et en dehors; il y avait du larmoiement. Deux ans après on pratiqua une opération; à la suite d'une rougeole, la tumeur devint fluctuante : incision de la tumeur : il s'écoula un liquide colloïde un peu jaunâtre et filant; c'était un mucocèle développé dans les cellules ethmoïdales; la paroi osseuse de celles-ci avait disparu, la tumeur était devenue un kyste. On pratiqua un drainage orbito-nasal et l'écoulement finit par s'arrêter.

Un cas de fistule de la glande lacrymale, par MM. Aubaret et Ch. Lafon (*Société d'anatomie et physiologie de Bordeaux*, 26 octobre 1903). — MM. Aubaret et Ch. Lafon montrent un malade qui a perdu l'œil à la suite d'une panophtalmie. On aperçoit à la partie externe, dans un sillon bordé d'une partie rouge dénudée, un orifice communiquant avec le cul-de-sac lacrymal;

Digitized by Google

d'autres orifices plus petits sont situés autour. Il s'en écoule un liquide clair et limpide qui provient de la glande lacrymale.

Rôle des lésions nasales dans la pathogénie du larmoiement, par G. Gellé (*Archives internationales de laryngologie, d'otologie et de rhinologie*, janvier-février 1904, n° 1, tome XVII). — G. Gellé expose clairement l'importance des affections nasales dans la pathogénie des affections lacrymales.

Il expose d'abord les différentes théories, depuis celle de Licon en 1882, *théorie vasculaire* qui admet comme cause aux lésions oculaires (canal lacrymal, conjonctive et cornée) la stase collatérale allant des vaisseaux du nez hyperhémiés jusque vers l'intérieur du globe oculaire.

La théorie *nerveuse* ou *réflexe*, soutenue par E. Berger, qui attribue ces lésions à l'irritation des filets terminaux du trijumeau dans la pituitaire ; pour d'autres auteurs (Hack et Moldenhauer), l'origine du réflexe serait l'hypertrophie du tissu caverneux des cornets. Enfin Ziem a aussi soutenu la théorie infectieuse soutenue par G. Gellé et par M. le prof. de Lapersonne. C'est cette théorie qu'il faut admettre, sauf dans les obstructions mécaniques ou dans les obstructions réflexes.

Sur 100 malades examinés par l'auteur à la clinique ophtalmologique de l'Hôtel-Dieu, on a constaté :

Dans 37 cas fosses nasales absolument normales.
13 — crêtes de la cloison.
5 — déviations de la cloison.
15 — hypertrophie du cornet inférieur.
4 — une rhinite hypertrophique généralisée.
10 — rhinite purulente.
6 — ozène.
2 — hydrorrhée nasale.
2 — polypes muqueux.
6 — syphilis tertiaire (effondrement ou perforation).
1 — anosmie sans lésion nasale apparente.
2 — de la tuberculose nasale.

Les crêtes de la cloison étant normales ou presque chez les adultes, il semble que dans 50 p. 100 des cas il soit difficile de faire jouer ce rôle aux lésions nasales dans les affections lacrymales.

Dans 20 p. 100 il y a *rhinite hypertrophique*. En traitant cette lésion par le galvano-cautère ou la turbinisation, Lubet-Barbon a obtenu sept guérisons du larmoiement sur sept cas. Gellé, en appliquant ce traitement à dix-neuf cas, n'a pas obtenu de guérison.

Digitized by Google

La *rhinite purulente* se rencontre surtout dans la seconde enfance.

Dans la rhinite avec ozène, il y a souvent en plus du larmoiement des complications cornéennes (Van Milligen et Trousseau).

Gellé a observé deux cas de tuberculose des voies lacrymales avec tuberculose lacrymale ; ces deux cas ont été vérifiés par l'inoculation à des cobayes (Poulard).

L'auteur conclut que c'est l'infection la grande cause des affections lacrymales; mais, comme on ne voit les malades que lorsque la lésion du canal est constituée, il conseille comme moyen prophylactique de soigner les rhinites légères et d'apparence bénigne qui surviennent au cours ou au décours des fièvres éruptives ou des maladies infectieuses (grippe).

J. GALEZOWSKI.

SOCIÉTÉ FRANÇAISE D'OPHTALMOLOGIE

CONGRÈS DE 1904

à l'Hôtel des Sociétés savantes, 28, rue Serpente, Paris.

ORDRE DU JOUR DES SÉANCES ARRÊTÉ PAR LE COMITÉ

Première séance, lundi 2 mai, à 8 heures du matin.

MM.

1. SULZER (Paris). **RAPPORT : L'acuité visuelle dans ses rapports avec l'incapacité de travail.**
2. TRUC (Montpellier). Valeur pratique de l'acuité 0,1.
3. DESCHAMPS (Grenoble). De l'incapacité partielle temporaire de travail à la suite des blessures de l'œil.
4. TEILLAIS (Nantes). De l'hystéro-traumatisme oculaire.
5. AURAND (Lyon). Hystéro-traumatisme oculaire dans un accident de travail.
6. SOURDILLE (Nantes). De la prédisposition morbide causée par la blessure d'un œil sur l'autre œil.
7. DRANSART (Somain). Complications tardives de la contusion du globe oculaire. Leur importance au point de vue médico-légal.
8. BOURGEOIS (Reims). Myopie traumatique par propulsion du cristallin en avant (accidents du travail).
9. ARMAIGNAC (Bordeaux). Détermination et mensuration simul-

Digitized by Google

tanées de l'amblyopie monoculaire par la méthode de la *règle* perfectionnée.

10. L. G. Desjardins (Montréal). Contribution à l'étude de la vision chez les sourds-muets.

11. Dupuy-Dutemps (Paris). Sur les fibres d'association périphériques des rétines (présentation de préparations histologiques).

Deuxième séance, mardi 3 mai, à 8 heures du matin.

1. Pascheff (Sofia). Contribution à l'étude des tumeurs de l'œil.

2. Collomb (Genève). Tumeurs dermoïdes du limbe sclérocornéen.

3. Augiéras (Laval). Traitement par l'incision interne des poches prélacrymales compliquant la dacryocystite chronique.

4. Chevalier (Le Mans). Contribution à l'étude des formes rares de l'ophtalmie sympathique.

5. E. Rollet (Lyon). Les ectasies géantes du sac lacrymal.

6. Bérard (Angoulême). De l'abus des cathétérismes dans les dacryocystites simples.

7. Mazet (Marseille). Sur un cas de déplacement ou ptose de la glande lacrymale.

8. Abadie (Paris). Des diverses variétés de chorio-rétinite et de leur traitement.

9. Rochon-Duvigneaud (Paris). Nature et localisation des lésions dans la rétinite albuminurique.

10. Moissonnier (Tours). Irido-cyclite tuberculeuse.

11. Chevallereau et Chaillous. Tuberculose conjonctivale d'apparence sarcomateuse avec présentation de moulages et de préparations microscopiques.

12. Jacqueau (Lyon). Sclérose des cornées chez un jeune sujet.

13. Fage (Amiens). Valeur optique de l'iridectomie dans les taies de la cornée.

14. Villard (Montpellier). Traitement du trichiasis de la paupière supérieure par la tarso-marginoplastie.

Séance d'affaires à 11 heures.

1° Rapport du secrétaire.

2° M. Boé (Paris). De la nécessité de changer le comité et de le remplacer par un comité recruté par voie de tirage au sort parmi les oculistes de race française n'émargeant à aucun budget et renouvelable tous les ans.

Digitized by Google

3° Fixation de la date de la réunion en 1905 et choix du rapport.

Déjeuner tous les jours, à l'issue de la séance, chez Lapérouse, quai des Grands-Augustins, à midi. Prix : 5 fr. 50.

Troisième séance, mercredi 4 mai, à 8 heures du matin.

1. A. Terson (Paris). Dermatolysie palpébrale.
2. Fromaget (Bordeaux). Pemphigus hystérique des paupières.
3. De Lapersonne (Paris). Glaucome consécutif aux opérations de cataracte.
4. Grandclément (Lyon). Comment faut-il employer l'adrénaline pour guérir le glaucome sans opération.
5. Valude (Paris). De la névrite optique gravidique.
6. Prof. Wicherkiewicz (Cracovie). Quelques mots sur le pansement des yeux opérés, surtout de la cataracte.
7. Grilli (Giuseppe) (Rome). Cryoscopie et pathogénèse de la cataracte.
8. Aubineau (Brest). Ossification du cristallin (Examens histologiques).
9. Péchin (Paris). De la sécurité que donne l'iridectomie dans l'opération de la cataracte.
10. Guibert (La Roche-sur-Yon). Un nouveau symptôme oculaire au début de la paralysie générale.
11. De Wecker (Paris). Traitement du strabisme paralytique.
12. Jocqs (Paris). Absence de convergence. Strabisme de 50°. Guérison par avancement musculo-capsulaire.
13. Vacher (Orléans). Du massage oculaire à l'huile grise et au mercure liquide.
14. Golesceano (Paris). Pronostic et durée de l'ophtalmie purulente.
15. E. Houdart (Brest). Symblépharon rebelle guéri par la combinaison des sutures et de la cautérisation ignée.
16. Suarez de Mendoza (Paris). Sur les affections oculaires d'origine dentaire.

Quatrième séance, jeudi 5 mai, à 8 heures du matin.

1. Antonelli (Paris). Particularités cliniques de la névrite optique syphilitique.
2. Prioux (Reims). Paralysie oculaire primitive dans l'intoxication saturnine.
3. Surbau (Paris). Blépharoplastie par lambeau pédiculé

Digitized by Google

frontal dans un cas de coloboma traumatique partiel de la paupière supérieure gauche, compliqué d'ulcère infectieux grave de la cornée. Guérison (Présentation du blessé).

4. Morax (Paris). Sur la technique de l'autoplastie orbitaire.

5. Villard (Montpellier). Recherches expérimentales et histologiques sur les brûlures de l'œil par l'acide sulfurique.

6. Grandclément (Lyon). Possibilité de guérir bon nombre de kératites à hypopyon par une simple kératotomie, mais pratiquée verticalement.

7. Truc (Montpellier). Amputation du segment antérieur; examen histologique d'un moignon ancien.

8. Dupuy-Dutemps (Paris). Du glaucome consécutif à l'extraction du cristallin.

9. Suarez de Mendoza (Paris). Des relations des affections nasales avec les affections oculaires.

10. Moissonnier (Tours). Récidive d'un cylindrome de l'orbite (cas présenté à la Société en 1903).

11. Augiéras (Laval). Cas de résorption spontanée de cristallin cataracté.

12. L. E. Desjardins (Montréal). Note sur un cas de blessure dans la région du corps ciliaire par un éclat de fer.

13. Schrameck et Poullain (Paris). Modification apportée au stéréoscope pour faciliter le rétablissement de la vision binoculaire.

14. Pascheff (Sofia). Présentation d'un iridotome.

15. Coulomb. Nouveau procédé de moulage de la cavité orbitaire après énucléation.

Avis important.

Au nom du Comité, M. le secrétaire général a fait près des différentes compagnies de chemins de fer des démarches pour obtenir quelques concessions en faveur des membres de la Société qui se rendront à Paris pour le Congrès. En voici le résultat :

L'Administration des chemins de fer de l'État accorde une réduction de 50 p. 100 sur le prix des billets simples. Toutefois, cette réduction ne sera valable, en ce qui concerne les trajets communs avec les Compagnies d'Orléans et de l'Ouest, qu'autant que la distance la plus courte entre la gare de départ et celle de destination (Paris) s'obtiendra par les voies de son réseau.

Les billets délivrés par la *Compagnie de l'Est* à partir du 2 mai seront valables jusqu'au 11 mai inclusivement.

Pour bénéficier des faveurs accordées par les deux administra-

Digitized by Google

tions précédentes, il faudra en faire la demande à M. Duboys de Lavigerie, secrétaire général, *avant le* 25 *avril*. Il enverra en temps voulu les pièces nécessaires aux intéressés.

Les Compagnies de l'Ouest, Nord, Paris à Orléans et Paris-Lyon-Méditerranée ont consenti à donner des billets d'aller et retour sur tous les points de leur réseau, valables du 2 *mai jusqu'au dernier train du* 11 *mai*.

Pour bénéficier de cette prolongation de validité des coupons de retour, il suffira aux Congressistes, voyageant sur ces différents réseaux, de remettre ces coupons à M. Duboys de Lavigerie, secrétaire général, à la séance.

THÉRAPEUTIQUE OCULAIRE ET FORMULAIRE

Par le Dr GALEZOWSKI

Thérapeutique oculaire dans le traitement de la kérato-conjonctivite grippale, par le Dr Galezowski. — La saison hivernale que nous traversons actuellement est peu clémente, et un grand nombre de malades se présentent à nous pour demander notre avis, non seulement pour les inflammations des paupières dont ils souffrent, mais aussi pour les accès de grippe dont ils sont affligés. Ils ne se doutent pas souvent que c'est la grippe ou l'influenza qui a provoqué les accidents oculaires plus ou moins intenses. Les deux affections se tiennent donc ensemble, et dérivent l'une de l'autre. La conjonctivite envahit presque toujours les deux yeux, quoique à des périodes et des époques différentes. Si on examine d'autres malades, qui se plaignent des kératites ulcéreuses périphériques ou centrales, on ne manque pas de reconnaître que les ulcères péricornéens, quelquefois même attaquant le centre de la cornée sont provoqués par les accès de grippe plus ou moins violents.

Etudier les symptômes de la maladie, et rechercher les relations qui existent entre les altérations plus ou moins intenses de la muqueuse de l'œil, de la cornée et de l'affection générale grippale, — tel est le rôle pour le médecin qui se présente dès le début, car c'est dans l'analyse successive des symptômes et de la constitution générale du malade qu'on retrouve les moyens sûrs et certains de guérison.

La grippe saisonnière et épidémique dont la France est actuellement atteinte, se traduit d'abord par des attaques de pharyn-

Digitized by Google

gite catarrhale, de légères attaques de bronchite de nature staphylococcique. Bientôt surgissent les signes de périodicité des plus frappants, avec aggravation caractéristique vers le soir et la nuit.

L'œil devient rouge et enflammé, la vue se trouble, et le malade, étant arrêté dans son travail, se décide à aller consulter le médecin. Il y a alors mauvaise digestion, des insomnies, des maux de tête, des douleurs musculaires, envahissant les bras et les jambes, et des névralgies périorbitaires, avec un écoulement lacrymal abondant et des sécrétions catarrhales, provoquées par une conjonctivite palpébrale et même globulaire.

Les saisons froides et humides, comme dit Dieulafoy, et les premiers rayons du soleil printanier, exposent facilement au refroidissement, surtout ceux, qui sont asthmatiques et sujets à l'éternuement, au larmoiement. De là les picotements des yeux, des conjonctivites angulaires, blépharo-conjonctivites, suivies chez quelques individus de rhino-bronchites spasmodiques, de catarrhe nasal et pharyngé.

Tous les pathologistes, Dieulafoy[1] et Guéneau de Mussy[2] entre autres, sont d'accord que dans le coryza aigu, épidémique, les muqueuses des yeux, du nez, des oreilles se prennent presque en même temps que celles de la gorge et du pharynx.

Mais les phénomènes oculaires de la grippe en se généralisant peu à peu aux autres parties de la muqueuse des sinus frontaux du pharynx, etc., prennent quelquefois une grande extension, et donnent lieu à des phénomènes généraux fébriles. Des boutons de fièvre apparaissent aux bords des lèvres et des paupières. Dans d'autres cas, ce sont des éruptions péricornéennes qui font souffrir beaucoup les malades. Les malades éprouvent alors de l'abattement général, il y a de la fièvre qui s'aggrave surtout la nuit. Des douleurs périorbitaires attaquent de préférence ceux des malades qui sont pris de kératite herpétique, et il y a en outre de la périodicité dans l'aggravation du mal. Pour combattre la maladie, il y a lieu de se conformer aux indications que nous donnent la marche et l'évolution de la maladie.

Traitement de la conjonctivite grippale. — Deux méthodes de traitement doivent être mises de préférence en application; elles m'ont donné toujours d'excellents résultats. D'une part, le traitement général, antifébrile et tonique, et d'autre part, l'application des moyens locaux contre les atteintes de coryza de l'œil et des muqueuses de la gorge, du nez, etc.

1. Dieulafoy, *Manuel de Pathologie interne*, 1901, p. 2, t. Ier.
2. Guéneau de Mussy, *Clinique médicale*, Paris, 1872, t. Ier, p. 519.

Digitized by Google

Dans le traitement général, je place en première ligne les préparations de *quinine*, et plus particulièrement le bromhydrate de quinine, à la dose de 0,10, 0,15 ou 0,20 centigrammes, une ou deux fois par jour, selon l'âge de l'individu.

Chez d'autres malades, qui sont atteints de coryza invétéré, chronique, avec des sécrétions nasales et bronchiques très abondantes, je conseille de remplacer, au bout de quelque temps, dix jours au plus, les préparations de quinine par l'arsenic à la dose et sous la forme suivante :

Arrhénal ou méthylarsénic 5 milligrammes.
Extrait de quinquina Q. S. pour une pilule.

Prendre de une à trois pilules suivantes par jour au moment des repas.

Contre les maux de tête qui accompagnent la grippe oculaire, je conseille d'alterner les préparations arsenicales avec :

Antipyrine ou phénacétine de 0,15 à 0,20 centigrammes

Pour un cachet (prendre de 2 à 3 par jour).

L'action de ces médicaments sur la grippe est très puissante ; on arrête souvent par ces moyens la marche et l'évolution de la conjonctivite grippale d'une manière très rapide, qu'on peut du reste juger par l'observation suivante :

Observation. — Mademoiselle X..., âgée de 16 ans, forte et bien constituée, est prise, au commencement de février 1904, d'une ophtalmie grippale très intense avec une sécrétion catarrhale très abondante. Les paupières sont collées tous les matins, et de plus, il existe une sorte de kérato-conjonctivite herpétique aux deux yeux. Elle vient me consulter pour la première fois le 16 mars dernier, après avoir fait sans résultat l'usage des collyres astringents et caustiques.

Je constate une kérato-conjonctivite herpétique aux deux yeux avec une sécrétion peu abondante des conjonctives : la malade se plaint de douleurs de tête très violentes, s'aggravant surtout vers le soir et la nuit. De plus, elle a un mal de gorge très marqué et des quintes de toux par moments très accentuées.

Ayant diagnostiqué une affection grippale, j'ai prescrit la quinine à la dose de 0 gr. 20, alternée avec la phénacétine à 0 gr. 30.

Des lotions chaudes sur les paupières fermées trois fois par jour et des douches d'eau phéniquée pulvérisée.

Digitized by Google

De plus, je fais introduire entre les paupières trois fois par jour la pommade suivante :

Vaseline blanche	8 grammes
Lanoline	2 —
Chlorhydrate de cocaïne	0 gr. 05
Calomel à la vapeur	0 gr. 10

(*Signer :* Pommade ophtalmique).

Sous l'influence de ce traitement, j'ai obtenu un soulagement des plus rapides, et deux semaines après, la kératite avait disparu totalement. La conjonctivite a guéri plus spécialement après l'usage du collyre de cocaïne, de duboisine et d'adrénaline.

Le *traitement* local doit être dirigé surtout contre l'état congestif péricornéen et du globe de l'œil tout entier.

C'est ici que le collyre d'adrénaline agit très favorablement. Je conseille de l'employer deux fois par jour sous la formule suivante :

Chlorhydrate d'adrénaline	0 gr. 10
Chlorhydrate de cocaïne	0 gr. 05
Eau distillée	10 grammes
Nitrate de pilocarpine	0 gr. 15

Des douches d'eau pulvérisée administrées sur les yeux ouverts à l'aide d'un pulvérisateur à vapeur (mon modèle qui est fabriqué par la maison Collin), trois fois par jour, et avec la solution phéniquée faible, rendra aussi de très grands services... Nous recommandons ces moyens à nos confrères, comme méthode de traitement utile et efficace.

Dr GALEZOWSKI.

Le Gérant : FÉLIX ALCAN.

6377. — L.-Imprimeries réunies, B, rue Saint-Benoît, 7. — MOTTEROZ, directeur.

Digitized by Google

DE

L'IMPORTANCE DU DIAGNOSTIC DANS LES AFFECTIONS OCULAIRES

PAR

Le Professeur X. GALEZOWSKI

Leçon d'ouverture recueillie par le Dr A. BEAUVOIS

Messieurs,

Toutes les études que la Faculté vous impose, depuis la chimie biologique jusqu'à l'histologie et l'anatomie pathologique, ont pour but de vous apprendre à faire un diagnostic, c'est-à-dire à reconnaître une maladie. C'est ainsi que la clinique est l'aboutissant de toutes les études médicales, c'en est aussi le couronnement. C'est là, en effet, la synthèse de tous vos travaux, et, dans un cas donné, vous devez faire appel à toutes vos connaissances pour diagnostiquer l'affection dont souffre le malade. Il ne faut pas que vous oubliiez que la médecine n'est pas seulement une science, mais qu'elle doit être, qu'elle est pour vous un art, et ce sont les préceptes de cet art, que les livres ne peuvent vous donner, que vous venez chercher ici.

Mais dans aucune des parties de la médecine, le diagnostic n'a plus d'importance qu'en ophtalmologie, et aujourd'hui, à l'ouverture de ce cours de clinique et de thérapeutique des maladies des yeux, où j'ai l'intention de poser et résoudre devant vous les grands problèmes de la pathologie oculaire, je voudrais essayer de vous montrer combien il est important de faire un diagnostic exact et quelle est la voie que vous devez suivre pour y arriver. Pour cela, il me suffira de passer en revue devant vous quelques-unes des affections que vous rencontrez à ma clinique.

Une notion, Messieurs, de toutes les maladies doit être présente à chaque instant à votre esprit, et je voudrais que vous fussiez bien pénétrés de son absolue nécessité. C'est

Digitized by Google

qu'en face d'un malade, délaissant toute doctrine, toute théorie, vous soyez simplement des observateurs.

Bacon disait jadis que le savant doit épier la nature et il comparait la recherche des causalités scientifiques à une chasse, qu'il appelait la chasse de Pan, *venatio Panis*. Vous, aussi, devez être des chasseurs à la poursuite de la vérité, mais votre violence devra être sagacité et prudence, et vous ne ferez pas dire aux faits ce qu'ils ne disent pas. Votre présence ici est déjà une preuve que vous comprenez l'importance de l'observation, puisque ce sont les résultats de mon expérience que vous venez chercher. J'essayerai de vous communiquer quelques-unes des vérités qui me sont propres, et soyez persuadés que, pour cela, je ne ménagerai ni mon temps ni mes forces. Observateurs, vous le serez, Messieurs, et comment pourrait-il en être autrement dans cette belle science qu'est notre spécialité, et où, armés de ce merveilleux instrument qui s'appelle l'ophtalmoscope, vous portez vos investigations jusque dans les parties les plus profondes de l'œil et vous dépistez les traces les plus légères d'une altération commençante.

C'est donc l'observation patiente et sagace des cas qui se présentent qui peut vous conduire au diagnostic exact. L'importance de celui-ci vous la connaissez. La médecine n'est plus ce qu'elle était jadis; empirique chez nos pères, elle a évolué et est devenue scientifique, c'est-à-dire qu'elle ne s'arrête plus au phénomène que pour remonter à la cause. Les médications symptomatiques ont cédé le pas, très souvent du moins, aux médications étiologiques, les seules vraies. Il serait de peu d'utilité vraiment d'anesthésier pour quelques instants, grâce à la cocaïne, une cornée douloureuse, si l'on ne supprimait pas radicalement toute douleur par l'extraction du corps étranger. Supprimez la cause, vous supprimez les effets, et cela vous sera possible dans un grand nombre de cas, presque toujours même.

En effet, passant en revue les affections des yeux, j'ai fait une constatation encourageante et fort consolante. Les maladies que *Scarpa* considérait comme incurables, furent pour

Digitized by Google

un grand nombre guéries par *Desmarres*. *De Graefe*, continuant l'œuvre scientifique, diminua encore le nombre des affections dites incurables. Quant à moi, puisqu'il m'a été donné d'assister à l'évolution si importante qui s'est faite dans la thérapeutique oculaire, je n'hésite pas à vous dire aujourd'hui qu'il y a du progrès encore et que j'obtiens la guérison de beaucoup d'affections contre lesquelles les anciens, ni *Scarpa*, ni *Mackenzie*, ni *Desmarres*, n'avaient rien pu. Il y a donc une sorte de progression décroissante des maladies des yeux réputées incurables et cela parce que nous étudions mieux la nature et les symptômes des maladies, parce que nous avons l'ophtalmoscope que *Daviel*, *Demours* et autres n'avaient pas et parce que toute la médecine et les sciences annexes (chimie biologique, bactériologie), ont fait d'immenses progrès. On guérit donc plus et mieux de nos jours, mais à condition qu'un diagnostic exact soit porté.

Je pourrais vous citer de nombreux exemples de l'importance d'un diagnostic précis, j'en choisirai un entre mille. Une dame vient me consulter tout en larmes. Elle me raconte qu'on veut lui enlever un œil, qui occasionne une ophtalmie sympathique dans l'autre œil. J'examine la malade. L'œil droit était mauvais depuis de longues années. L'œil gauche portait de nombreuses taies qui recouvraient une grande partie de la cornée. Il y avait des adhérences de l'iris. Cet œil était rouge, enflammé et très douloureux. La malade réagissait vivement au moindre contact. A force de persuasion, je parvins enfin à examiner plus complètement cet œil, et je constatai sur la cornée gauche la présence d'un corps étranger métallique, c'était là toute l'ophtalmie sympathique. J'enlévai le corps étranger et la malade fut parfaitement guérie.

L'importance de votre diagnostic est considérable aussi pour la connaissance des affections cérébro-spinales. Il n'est pas un service de maladies nerveuses qui n'ait aujourd'hui un ou plusieurs oculistes attachés à son laboratoire. L'examen du fond de l'œil est de première nécessité pour le neurologiste. La connaissance de l'état de la papille, du rétrécisse-

Digitized by Google

ment du champ visuel, d'un scotome central, de l'hémianopsie, sont des données qui permettront aux neurologistes d'établir leur diagnostic. Ici, à ma clinique, vous devrez vous habituer à rechercher ces symptômes quand l'occasion s'en présente, parce que dans le cours de votre pratique vous serez appelés à vous prononcer sur ces différents points et que votre avis comptera pour l'établissement d'une thérapeutique générale. Les méningites, les tumeurs de la base du cerveau, les lésions spinales et cérébro-spinales, les intoxications diverses, les lésions portant sur les bandelettes, les couches optiques et sur les tubercules quadrijumeaux sont accompagnées de manifestations oculaires qui, reconnues à temps, permettront de découvrir le siège du mal et de le combattre.

Tous les grands systèmes physiologiques peuvent retentir sur l'organe de la vision, et ce sont ces symptômes que vous devez vous appliquer à découvrir. Vous connaissez les relations du système vasculaire et de l'œil, et vous savez que nombre d'hémorragies rétiniennes ont pour cause directe une altération de la fonction cardiaque, centrale ou périphérique. Toute lésion des valvules sera susceptible de provoquer l'hémorragie en question, de même que la sclérose des petites artères rendant friables leurs parois, expliquera leur rupture dans des cas déterminés.

Nombreux sont les malades chez lesquels il vous faudra soupçonner une altération dans la composition des liquides organiques. La théorie microbienne, malgré son brillant avenir, il faut le croire, malgré les résultats splendides qu'elle nous a permis d'atteindre, semble subir un temps d'arrêt dans son développement. L'ancienne théorie humorale, disparue depuis longtemps, battue en brèche, au moyen âge, par les théories solidistes, chimistes, mécanistes et plus récemment par la théorie microbienne, reparaît. Il semblait bien que, grâce aux efforts conjurés de leurs adversaires, il ne serait plus jamais question d'humeurs « peccantes » ou autres, suivant l'expression du grand comique français Molière. Mais voici que, par un singulier retour des choses, la doctrine humorale reprend le dessus.

Digitized by Google

En parlant du microbe, en étudiant sa morphologie si variée, ses conditions de développement dans les milieux de culture et chez les animaux témoins, en essayant de pénétrer son développement au sein des tissus, on s'est aperçu, assez tard d'ailleurs, qu'on avait, grâce au microscope peut-être, un peu trop grossi l'importance du microbe et un peu trop négligé l'étude du milieu dans lequel il évolue. Et depuis quelques années nous assistons à ce curieux spectacle de voir les doctrines des anciens reprendre dans la science non plus une place prépondérante, mais une place importante, conforme à la réalité des phénomènes, place qu'elle n'aurait jamais dû quitter. On analyse les milieux de l'organisme, on compte les hématies et les leucocytes du sang, on dose les substances contenues dans les excreta, on pénètre même la sécrétion interne de glandes à fonctions jusqu'ici mystérieuses : capsules surrénales, ovaire, testicule, corps thyroïde; la chimie pousse ses investigations dans tous les tissus constitutifs du corps humain, tout cela pour le grand bien de la clinique et pour le soulagement des malades.

Ces notions générales doivent être présentes à votre esprit lorsque vous avez à établir la nature d'une maladie. L'exemple suivant vous fera mieux comprendre l'importance de ces données :

Il y a quelques années, je fus appelé en consultation avec le Prof. Potain. Il s'agissait d'un malade atteint d'une rétinite fort semblable à celles qu'on observe chez les albuminuriques. Cependant l'examen des urines fut négatif. Le cœur, interrogé minutieusement par le maître qu'était, en auscultation cardiaque, le Prof. Potain, n'avait décelé rien d'anormal.

La cause des hémorragies rétiniennes devenait assez obscure, quand notre attention fut attirée par le facies anémique du malade. Le Prof. Potain compta les globules rouges du sang, et trouva une proportion pour cent très inférieure à la normale. C'est ainsi que nous pûmes attribuer les hémorragies rétiniennes à une altération du sang du malade.

En tant qu'affections constitutionnelles troublant la composition normale des tissus, le diabète, la goutte, la syphilis

Digitized by Google

sont des facteurs de première importance dans la causalité des maladies oculaires. Toutes les membranes, tous les milieux de l'œil, peuvent être atteints suivant l'âge du malade et suivant les modalités étiologiques. Tous les jours vous verrez venir à ma clinique des enfants atteints d'affections oculaires. Ils se présentent avec un aspect particulier; le nez coule sans cesse, des croûtes s'observent aux oreilles et dans les cheveux : (ils ont la gourme, disent les parents); ils ont un ou leurs deux yeux rouges, ils fuient la lumière et frottent avec rage leurs paupières excoriées vers l'angle externe. Écartez les paupières doucement, et vous trouvez sur la cornée, au centre ou bien à la périphérie, une ou deux ulcérations plus ou moins vasculaires. Vous avez reconnu à ma description l'enfant scrofuleux. Prescrivez une pommade, fortifiez l'état général surtout, et vous verrez tout rentrer dans l'ordre jusqu'à ce qu'une nouvelle poussée vous ramène l'enfant. C'est l'état général du sujet surtout qui, dans ces cas, doit attirer votre attention, parce que l'affection oculaire en est la conséquence directe. Du diagnostic local précis découle tout naturellement une médication particulière.

Les affections héréditaires jouent un rôle immense dans la pathologie oculaire, et au premier rang il faut placer la syphilis. Toutes les parties de l'œil peuvent être touchées par elle, mais elle se localise de préférence aux membranes les plus richement vasculaires : l'iris, la choroïde et la rétine.

L'iritis syphilitique, dont j'aurai l'occasion de vous montrer des exemples parmi les malades de ma clinique, présente des caractères si spéciaux, qu'une fois connus, vous devez être en mesure de poser un diagnostic étiologique précis. Comme je l'ai démontré dans les études que j'ai présentées à l'Académie de Médecine, chaque fois que, dans un œil atteint d'iritis, vous trouverez des taches ponctiformes disséminées à la face postérieure de la cornée, il s'agira d'iritis spécifique. Bien plus, si vous poussez plus loin l'examen de l'organe malade et si, armés de l'ophtalmoscope, vous éclairez le fond de l'œil, vous apercevrez à la périphérie de la rétine, vers l'ora serrata, des taches pigmentaires et atrophiques, et vous les considé-

Digitized by Google

rerez comme caractéristiques de l'affection syphilitique.

S'agit-il de syphilis héréditaire, un enfant sera pris, à un moment donné, d'inflammation violente des yeux, avec photophobie et larmoiement; l'examen local ne révélera aucune ulcération cornéenne, mais un trouble léger qui ira en augmentant peu à peu, pour atteindre un maximum et décroître ensuite. C'est la kératite interstitielle, qui, comme l'ont démontré Hutchinson et Desmarres, et comme je l'ai démontré avec le Prof. Fournier, est une manifestation fréquente de la spécificité héréditaire.

Vous comprenez, Messieurs, qu'il est de la plus haute importance que vous posiez ici un diagnostic précis, afin que vous établissiez le traitement mercuriel. Vous y arriverez par une observation minutieuse des symptômes, par l'étude des antécédents personnels et héréditaires. Vous mettrez en vain de l'atropine dans un œil atteint d'iritis syphilitique, l'amélioration ne sera pas obtenue tant que vous n'aurez pas prescrit les frictions mercurielles. La pustule herpétique se reformera sans cesse dans l'œil d'un enfant, tant qu'une médication énergique et reconstituante n'aura pas influencé l'état général. Dans tous ces cas, vous avez encore la ressource, lorsque votre diagnostic n'est pas ferme dès le premier jour, de pouvoir le compléter et l'établir définitivement les jours suivants. Mais il est une affection dans laquelle il importe de faire dès le début un diagnostic précis, parce que la vision du malade en dépend : je veux parler du glaucome. Toute erreur dans ce cas serait fatale et préjudiciable d'une façon désastreuse au malade venu pour réclamer vos soins et auquel vous aurez administré les belladonés.

Dans le cours de ma pratique médicale, j'ai eu l'occasion de rencontrer de nombreux exemples d'erreurs de diagnostic au sujet du glaucome. Tantôt on opérait un œil pour un glaucome qui n'existait pas, tantôt on ne reconnaissait pas cette redoutable affection et le malade voyait son œil se perdre pour toujours. Je ne vous citerai qu'un exemple de la première catégorie, parce qu'il est extrêmement typique.

Digitized by Google

Le fils d'un très puissant monarque était soigné depuis plusieurs mois pour un glaucome; son état ne s'améliorant pas et les troubles visuels persistant, on allait lui faire une iridectomie quand je fus appelé auprès de lui en consultation. L'opération était d'autant plus indiquée que la mère du jeune prince avait, quelques années auparavant, perdu la vue à la suite d'une attaque de glaucome.

J'examinai le malade et je constatai en effet dans l'œil malade une excavation papillaire; mais cette excavation, qui existait aussi dans l'autre œil, non malade, était physiologique et ne ressemblait que fort peu à l'excavation glaucomateuse. Il restait à expliquer toutefois les anneaux colorés que le malade voyait autour des flammes. L'état des voies lacrymales me permit d'attribuer ces arcs-en-ciel à l'accumulation des larmes au bord des paupières. Je proposai l'élargissement des voies lacrymales et c'est ainsi qu'en quelques semaines je guéris le jeune prince des symptômes simulant un glaucome, qui n'étaient occasionnés que par une affection lacrymale et pour lesquels il était en traitement depuis plus de dix ans.

Je vous dirai plus tard mes idées sur le glaucome et je vous montrerai l'insuffisance des diverses théories émises jusqu'à ce jour. J'ai voulu seulement aujourd'hui, en parcourant avec vous quelques-unes des affections oculaires, vous montrer de quelle importance est l'établissement d'un diagnostic exact. Les éléments de ce diagnostic devront toujours vous être fournis par l'examen du malade, c'est-à-dire que, l'étudiant sans idée préconçue, vous ne direz pas : ceci est un glaucome, cela une iritis, etc., mais vous considérerez attentivement chaque symptôme, avec ses modalités particulières, vous essaierez de le rattacher à sa cause, et, ce faisant, vous formulerez une thérapeutique efficace.

J'ai terminé, Messieurs. Je vous prêterai en toute circonstance l'appui de ma longue expérience. Ma clinique est grande ouverte à vos efforts. Je vous convie à travailler avec moi au progrès de cette belle science, l'ophtalmologie, et au soulagement des malades. Dr X. GALEZOWSKI.

Digitized by Google

D'UN CAS

DE

CORRECTION D'ASTIGMATISME CHEZ UN ANISOMÉTROPE

AVEC VÉRIFICATION EXPÉRIMENTALE DE LA VISION BINOCULAIRE A L'AIDE DU DIPLOSCOPE DE M. LE Dr RÉMY

PAR

VALLET

Externe des hôpitaux.

Dans l'anisométropie, doit-on donner une correction totale mathématique à chaque œil en particulier, ou au contraire s'attacher à donner aux deux une réfraction artificielle sensiblement égale? Quel est le procédé qui procure la meilleure acuité visuelle?

Donders dit à ce sujet : « On ne doit pas se laisser trop guider par la théorie, et parce que les yeux sont différents, ainsi il ne s'ensuit pas qu'on doive donner des verres différents, qu'on serait tenté de le croire. »

Armaignac, d'autre part, nous enseigne que : « Si l'accommodation est intacte et égale des deux côtés, elle doit s'exercer synergiquement et pour toutes les distances; la différence de netteté des deux images rétiniennes reste constante. » . . . . . .

. . . . . .

Et plus loin : « Si nous cherchons à rendre les deux images le plus nettes possible, nous brisons à l'instant cette harmonie, et les yeux ont alors besoin d'une nouvelle éducation pour voir binoculairement, en fusionnant les deux images rétiniennes. Ils y parviennent rarement, parce que les malades manquent peut-être de persévérance. ». .

. . . . . .

Digitized by Google

A notre avis, il est impossible de suivre une règle générale dans la correction de l'anisométropie; — la loi édictée par Donders, absolument juste s'il s'agit d'une anisométropie très légère, devient fausse s'il s'agit d'une différence de 2, 3 ou même 4 dioptries comme dans le cas que nous allons présenter.

Quant à la prétendue harmonie dont parle Armaignac, nous croyons pouvoir affirmer que c'est plutôt une inharmonie flagrante, car dans les cas d'anisométropie même relativement faible la vision binoculaire n'existe pas, et la perception nette des objets ne saurait exister que grâce à la neutralisation absolue de l'image moins nette produite sur la rétine de l'œil amblyope.

Sans doute, comme disait Armaignac en 1878, « le but du traitement optique est d'améliorer l'acuité visuelle, et non de corriger mathématiquement la réfraction... Il y a, ajoutait-il, dans la question un facteur de la plus haute importance, avec lequel il faut toujours compter : c'est l'habitude. »

Mais l'idéal serait évidemment de corriger mathématiquement la réfraction, à la condition de pouvoir se rendre maître de l'habitude acquise. De cette manière, l'acuité visuelle devient meilleure encore et le procédé serait plus rationnel. Or c'est ce que l'on peut faire, c'est ce que l'on doit faire. — Certes, nous savons que l'habitude est un facteur avec lequel il faut compter, puisque c'est une seconde nature, mais est-ce à dire que toute habitude doit être abandonnée à sa libre évolution?

Oui, sans doute, dans le temps où l'on ne possédait aucun moyen pratique pour y remédier, — était-ce la persévérance qui manquait aux malades pour récupérer la vision binoculaire, ainsi que le croyait Armaignac? Pas le moins du monde, c'était une méthode, et rien plus. — Il n'existait pas pour eux de moyen de vérification leur permettant de savoir s'ils voyaient des deux yeux ou d'un seul; il leur était donc matériellement impossible de s'exercer à la vision binoculaire.

Digitized by Google

En effet, la neutralisation d'une des deux images, phénomène nié il y a quatre ans seulement par un oculiste en renom, si bien démontré cependant par M. le Dr Rémy à l'aide de son diploscope dans son expérience dite des quatre lettres, la neutralisation, disons-nous, est un phénomène purement passif, indépendant de la volonté du sujet. Mais prenons un exemple.

Dernièrement, se présentait à la clinique ophtalmologique de l'Hôtel-Dieu un jeune médecin, se disant atteint d'un vice de réfraction dont il ignorait la nature. Or voici les renseignements que nous fournit l'examen :

Skiascopie. — *Œil droit :* Méridien vertical = — 4,50 dioptries; — Méridien horizontal = — 3 dioptries.

Œil gauche : Méridien vertical = — 1,50 dioptrie; — Méridien horizontal = emmétrope.

L'ophtalmomètre de Javal nous donna les mêmes résultats, soit 1 dioptrie 50 d'astigmastisme pour les deux yeux. La meilleure acuité visuelle pour l'œil droit fut obtenue à l'aide d'un cylindre concave de — 1,25 dioptrie, à 40° combiné à un sphérique concave de — 3 dioptries; elle devint égale à 1/2; — pour l'œil gauche elle devint égale à 2/3 avec un cylindre concave de — 1,25 dioptrie, à 40°.

Au point de vue astigmatisme comme au point de vue vision, la correction était aussi bonne que possible; restait à savoir si le sujet avait la vision binoculaire.

Nous avons fait alors un premier essai à l'aide du diploscope du Dr Rémy, *sans verres correcteurs*, pour l'expérience des quatre lettres K, O, L, A.

Voici les résultats auxquels nous sommes arrivés : O.D. et O.G. ouverts = O, A sont seulement vus, et séparément en fermant l'œil gauche et laissant O.D. ouvert = néant — O.G. ouvert = O, A sont vus de nouveau. Il demeurait donc évident que le sujet voyait seulement de son œil gauche, mais cette expérience n'était nullement probante puisque les lettres étaient situées au delà du punctum remotum de son œil amblyope; il était nécessaire de refaire l'expérience, le sujet étant muni de ses verres correcteurs. Cette fois, les

Digitized by Google

deux yeux étant ouverts, K, L sont seulement vus, au contraire de l'expérience précédente, O, A ont disparu; autrement dit, le sujet voit maintenant de son œil droit à l'exclusion de l'autre, et ces deux lettres ne réapparaissent qu'à condition de fermer l'œil droit. Nous ne nous trouvons donc pas dans les conditions nécessaires pour la vision binoculaire parfaite, et cependant notre correction semblait satisfaisante. Qu'y manquait-il donc?

Mettons devant l'œil gauche du sujet un sphérique de — 0 d. 50, il voit mal, mettons-lui un syphérique de + 0 d. 50, il aperçoit enfin les quatre lettres K, O, L, A; donc il voit des deux yeux en même temps, donc il a la vision simultanée. Mais ceci n'est qu'un premier temps, il nous reste encore à vérifier si notre sujet a la vision binoculaire. Nous passons à l'expérience des trois lettres K, O, L.

Cette fois le sujet voit K, O, O, L, puis au bout de deux minutes à peine d'exercice il voit K, O, L, les deux O se sont fusionnés, la vision binoculaire est devenue parfaitement normale. Nous croyons donc que le diploscope est, dans la correction de l'anisométropie, un aide puissant de vérification des verres, qu'il permet de donner une correction totale mathématique de l'anisométropie des deux yeux, qu'il rend la vision simultanée, et permet de récupérer la vision binoculaire, en agissant à la manière d'un instrument d'orthopédie, à la condition que le sujet se soumette à un exercice quotidien, méthodique et bien dirigé.

A. Vallet,
Externe des hôpitaux.

Digitized by Google

KÉRATECTOMIE AVEC DOUBLURE CONJONCTIVALE

PROTHÈSE OCULAIRE[1]

PAR

Le Docteur MAZET
Oculiste à Marseille.

J'ai l'honneur de vous présenter une jeune fille chez laquelle j'ai pratiqué, en vue d'une excellente prothèse oculaire, l'opération dont je vous dirai quelques mots tout à l'heure. L'intervention a été faite il y a un mois environ et vous pouvez déjà vous rendre compte du résultat esthétique de cette opération, grâce à une excellente pièce artificielle appliquée ce matin même par M. Padrona, oculariste à Paris, de passage ces jours-ci à Marseille. Pour une personne non prévenue, il est presque impossible à un simple examen général des yeux de distinguer quel est l'œil artificiel ; tous les mouvements, même extrêmes, de cet œil s'exécutent en effet synergiquement et parallèlement à ceux de l'autre œil. On peut donc dire sans exagération que la mobilité est complète et l'illusion parfaite.

Ce résultat est obtenu par un volumineux moignon oculaire que j'ai pu conserver par l'opération faite et qui est absolument coiffé par la coquille représentant l'œil artificiel. Dans ces conditions, les muscles droits et obliques conservant leurs attaches antérieures et tous leurs moyens d'action communiquent les divers mouvements au moignon et par suite à l'œil artificiel qui le coiffe.

L'opération que j'ai faite dans ce cas n'est autre que la kératectomie combinée de Panas, légèrement modifiée dans

1. Communication et présentation de la malade à la Société de médecine de Marseille, avril 1904.

Digitized by Google

le but de renforcer la cicatrice cornéenne et de la préserver des causes d'irritation extérieure par un revêtement conjonctival. Cette modification, ou mieux ce nouveau temps ajouté à l'opération, consiste à détacher et à disséquer légèrement la conjonctive tout autour de la cornée et à la suturer ensuite en même temps que la cornée, mais par-dessus les lambeaux de cette membrane, de façon à leur faire une véritable doublure.

Voici d'ailleurs en quelques lignes les divers temps de cette opération pour laquelle l'anesthésie générale est nécessaire :

1° Dans un premier temps on détache la conjonctive autour de la cornée et, à l'aide de ciseaux courbes, on la dissèque sur 1 centimètre environ comme si on voulait pratiquer une péritomie.

2° Kératectomie proprement dite, consistant essentiellement à faire l'amputation circulaire de la cornée à 1 millimètre du limbe scléro-cornéen ; par cette ouverture on extrait l'iris et le cristallin. Je n'insiste pas sur les détails de la kératectomie que l'on trouve décrits dans les traités spéciaux de chirurgie oculaire.

3° Sutures verticales des lambeaux qui doivent être faites le plus rapidement possible pour éviter la perte du corps vitré. Dans la kératectomie d'après le procédé de Panas, ces sutures sont uniquement cornéennes ; dans le cas actuel j'ai fait des sutures conjonctivo-cornéennes ; en même temps que la cornée je prends en haut et en bas, dans la même anse de fil, la conjonctive disséquée. J'obtiens ainsi une affrontation conjontivale superposée à une affrontation de la cornée, par conséquent une véritable doublure du lambeau. De cette façon la cicatrice se trouve renforcée, et l'on n'a pas à craindre l'irritation de la cornée qui peut parfois être occasionnée par le port et le contact de l'œil artificiel.

On obtient par ce procédé un moignon oculaire très volumineux, plus gros que celui obtenu par l'opération de Critchett ; en outre, dans cette dernière opération, les sutures se faisant à travers la sclérotique au niveau du corps ciliaire,

Digitized by Google

il y a toujours à craindre une irritation non seulement locale mais sympathique. On sait en effet que les piqûres même aseptiques du corps ciliaire ne sont pas toujours sans inconvénients.

Dr MAZET.

TRAITEMENT
DU
TRICHIASIS DE LA PAUPIÈRE SUPÉRIEURE
PAR LA TARSO-MARGINOPLASTIE [1]

PAR

Le Dr M. VILLARD (de Montpellier)

La tarso-marginoplastie est une opération autoplastique qui a pour but de corriger le trichiasis en interposant dans la marge ciliaire, préalablement dédoublée, une languette de peau prise à la paupière supérieure, et laissée adhérente par un pédicule qui assure sa nutrition et sa conservation.

Cette opération ne date que d'une trentaine d'années; elle a été décrite sous des noms différents et avec des variantes plus ou moins importantes par Spencer, Watson, Junge, Gayet, Dianoux, Dor, Nicati, Truc et Villard, etc...

L'opération de la tarso-marginoplastie comprend deux grandes variétés : la tarso-marginoplastie latérale à lambeau latéral externe ou interne, et la tarso-marginoplastie totale à lambeau à pont ou en anse de panier.

Le premier de ces procédés doit être employé quand on se trouve en présence d'un trichiasis limité aux portions

1. Résumé d'une communication faite à la Société française d'Ophtalmologie, séance du 3 mai 1904.

Digitized by Google

externe ou interne de la paupière supérieure; le second doit être réservé aux trichiasis siégeant à la partie médiane ou étendus à toute la longueur de la paupière supérieure.

1° Traitement du trichiasis latéral externe ou interne par la tarso-marginoplastie a lambeau latéral externe ou interne.

1er *temps : Incision intermarginale.* — On retourne à fond la paupière supérieure et on glisse au-dessous de cette paupière la plaque en corne ou en métal qu'un aide tient fortement écartée de l'œil. Avec le bistouri on incise la marge ciliaire en arrière de tous les cils déviés sur une profondeur de 6 à 8 millimètres et sur une longueur suffisante pour dépasser de quelques millimètres les derniers cils vicieusement implantés. Cette incision marginale divise le sol ciliaire en deux parties; le feuillet antérieur contient toute la rangée ciliaire.

2e *temps : Taille et dissection du lambeau cutané palpébral.* — La paupière est remise en position normale, mais est toujours maintenue écartée de l'œil par la plaque de corne. On délimite sur la peau de la paupière supérieure un lambeau au moyen de deux incisions parallèles entre elles et au bord palpébral. Ces deux incisions se réunissent vers la partie médiane. La languette de peau ainsi formée est disséquée avec soin, mais laissée adhérente aux parties voisines par son extrémité commissurale qui constitue le pédicule de ce lambeau autoplastique.

3e *temps : Suture de la plaie cutanée palpébrale.*

4e *temps : Pose et suture du lambeau dans la plaie intermarginale.* — Le lambeau cutané palpébral, resté adhérent par son pédicule, est insinué dans la plaie résultant du dédoublement de la marge ciliaire et fixé par des sutures dans cette nouvelle position.

Pansement. Suites opératoires. — On place un binocle, même quand un seul œil a été opéré. Les fils sont enlevés du quatrième au sixième jour. Au bout de quinze jours tout est rentré dans l'ordre.

Digitized by Google

2° Traitement du trichiasis médian et total de la paupière supérieure par la tarso-marginoplastie totale a lambeau en anse de panier.

1er *temps : Incision intermarginale.* — L'incision est faite de la même façon que l'incision de la tarso-marginoplastie latérale; mais elle s'étend à toute la longueur du bord palpébral, d'une commissure à l'autre commissure.

2e *temps : Taille et dissection du lambeau cutané palpébral.* — Le lambeau cutané qui est pris à la paupière supérieure est délimité par deux incisions parallèles entre elles et au bord palpébral. Ces deux incisions délimitent une languette de peau que l'on sépare des parties profondes par une dissection minutieuse et prudente ; mais on la laisse adhérente aux parties voisines par ses deux extrémités externe et interne. Le lambeau obtenu a donc la forme d'un pont ou d'un anse de panier et possède deux pédicules.

3e *temps : Suture de la plaie cutanée palpébrale.*

4e *temps : Pose et suture du lambeau dans la plaie intermarginale.* — Le lambeau est insinué dans la plaie béante provenant du dédoublement de la marge ciliaire, et maintenu en place par des sutures en nombre suffisant.

Accidents opératoires. — Les principaux sont les suivants :

a) *Accidents dépendant de l'incision intermarginale.* — Cette incision peut être trop longue ou trop courte : dans le premier cas, on en est quitte pour ne pas l'utiliser tout entière et dont le second cas pour l'allonger. Il peut arriver qu'elle ne soit pas située sur toute sa longueur en arrière de tous les cils déviés; c'est là un accident très grave, car, si on n'y remédie pas, on est absolument certain de voir survenir une récidive plus ou moins étendue du trichiasis. Il faut donc détruire par le fer ou le feu tous les bulbes ciliaires laissés par mégarde dans la lèvre postérieure du dédoublement ciliaire.

Digitized by Google

b) Accidents dépendant de la taille du lambeau. — Le lambeau peut être trop long ou trop large (diminuer ses dimensions); il peut être trop court ou trop étroit (l'utiliser tel qu'il est sans essayer de l'allonger par des tiraillements dangereux pour sa vitalité).

c) Accidents dépendant de la suture du lambeau intermarginal. — Il ne faut pas hésiter à enlever et à replacer dans de meilleures conditions toute anse de fil qui étreint trop fortement le lambeau, surtout à sa base : c'est le meilleur moyen d'éviter la mortification du lambeau.

Accidents post-opératoires. — L'infection est exceptionnelle. La mortification du lambeau se voit rarement quand il est correctement taillé, et quand les sutures ne l'enserrent pas trop énergiquement.

Résultats éloignés de la tarso-marginoplastie.

a) Position des cils. — Les cils déviés sont bien redressés, et ce redressement est définitif puisqu'il se maintient dans des cas revus huit ans après l'opération.

Il arrive parfois qu'on observe une récidive partielle du trichiasis, un certain nombre de cils repoussant en mauvaise position en arrière du lambeau. Leur siège montre que ces cils ont été oubliés par mégarde dans la lèvre postérieure du dédoublement ciliaire. Ces récidives partielles sont donc la faute de l'opérateur et non pas la faute de l'opération.

b) Reconstitution de la marge ciliaire. — La marge ciliaire reconstituée est toujours amplement suffisante. Elle se couvre très bien, même après de nombreuses années, le lambeau qui la constitue n'ayant aucune tendance à la résorption.

c) Résultats esthétiques. — Les paupières ne sont pas déformées ou disgracieuses.

Digitized by Google

Indications de la tarso-marginoplastie.

La tarso-marginoplastie doit être réservée aux cas dans lesquels domine le trichiasis et dans lesquels l'entropion est très peu accusé. Dans tous ces cas, elle réalise l'opération de choix, rationnelle par excellence, car elle ajoute de l'étoffe là où il en manque, et empêche les récidives ultérieures en reconstituant la marge ciliaire atrophiée. Mais dans les cas où domine l'entropion, il est souvent nécessaire de la compléter par une opération qui cherche plus spécialement à redresser le cartilage tarse vicieusement incurvé.

Dr H. Villard.

SOCIÉTÉ D'OPHTALMOLOGIE DE PARIS

Séance du 12 avril 1904

Présidence de M. Caudron

La correspondance comprend : une lettre du Dr Moissonnier, de Tours, posant sa candidature à une place de membre correspondant national et adressant un travail intitulé : *Contribution à l'étude du leuco-sarcome du corps ciliaire.*

M. Dupuy-Dutemps, rapporteur de la commission de classement composée de MM. Chevallereau et Vignes, pour une place de membre correspondant national, propose le classement suivant : MM. 1° Baudouin ; 2° Roques ; 3° Prioux ; 4° Bouchart.

A l'occasion du procès-verbal. *Aphakie congénitale*, par M. Morax. — M. Morax communique la note suivante de Mlle Toufesco, au sujet de la malade présentée par elle au cours de la dernière séance (1er mars 1904) : « Nous avons eu l'honneur de présenter une malade ayant à son O.D. un colobome congénital de l'iris et du plancher du globe oculaire et, avons-nous pensé, une aphakie congénitale. En effet, d'après notre examen clinique fait dans le service ophtalmologique de Lariboisière, cette malade

Digitized by Google

âgée de 22 ans, présentait une hypermétropie + 12 D., l'absence du bord du cristallin visible dans la partie inférieure du colobome irien, l'absence de l'accommodation et des images cristalliniennes de Sanson. Un seul signe d'aphakie manquait : le tremblement de l'iris.

« Désirant nous contrôler davantage, nous avons conduit cette malade au Laboratoire d'ophtalmologie de la Sorbonne, où M. le Dr Tscherning, directeur du laboratoire, a bien voulu examiner notre malade. Or, par l'éclairage intense dont dispose le laboratoire et par l'étude à l'ophtalmoptomètre, M. le Dr Tscherning a vu et nous a fait voir à nous-même les images de Sanson de la face antérieure et postérieure du cristallin.

« Il n'y a donc pas d'aphakie, et nous nous empressons de reconnaître notre erreur.

« Nous nous permettons d'ajouter que M. le Dr Tscherning déclare notre cas cliniquement très embarrassant; il n'a pas vu le bord inférieur du cristallin dans le colobome irien; il explique l'absence de l'accommodation par l'hypermétropie forte, la malade n'ayant pas acquis l'habitude d'accommoder, hypermétropie qui elle-même, du reste, est l'exception dans les yeux colobomateux qui sont des yeux myopes.

« Donc, en face d'un malade jeune, présentant des malformations congénitales du globe oculaire, atteint d'une hypermétropie forte et n'accommodant pas, on peut être amené à se demander si oui ou non ce malade possède un cristallin; et pour résoudre cette question les moyens d'investigation clinique ordinaires peuvent ne pas être suffisants, on peut être obligé de recourir aux procédés de laboratoire. »

M. Abadie. **Exophtalmie de Basedow.** — Si j'avais assisté à la dernière séance de la Société, j'aurais demandé la parole au sujet de la communication de M. de Lapersonne qui a présenté un malade atteint d'exophtalmie de Basedow.

Ce malade, à la suite de cette exophtalmie, avait eu une destruction de la cornée suivie de la perte totale de l'œil atteint.

Je crois que si l'on avait pratiqué chez lui la section du sympathique cervical on aurait évité ce désastre.

Je mets sous vos yeux un travail publié il y a peu de temps en Allemagne[1]; vous y verrez les photographies d'un nombre considérable de malades atteints de goitres exophtalmiques avant et après l'opération, et vous pourrez juger par vous-mêmes des excel-

1. *Die totale und bilaterale resection des sympathicus cervicalis bei morbus* (*Arch. fur Klin. Chirurgie*, tome 67, 1re partie, Basedow).

Digitized by Google

lents résultats obtenus par cette intervention chirurgicale et qu'on n'eût certainement pu obtenir par aucun autre moyen.

J'ai rencontré dans ma carrière trois cas analogues à celui de M. de Lapersonne et dont la terminaison a été aussi lamentable. Le second de mes malades fut confié par moi aux soins de M. Vigouroux qui avait affirmé que par l'électrisation du sympathique, pratiquée selon son *modus faciendi*, on pouvait conjurer la destruction des cornées et la perte des yeux. Il n'en fut rien; malgré les soins de M. Vigouroux qui l'électrisa à sa façon, la malade perdit complètement les deux yeux.

Je crois donc que toutes les fois qu'on se trouve en présence d'une maladie de Basedow à forme grave avec exophtalmie considérable, et qu'on a essayé sans succès les moyens médicaux dont je parlerai tout à l'heure, il faut pratiquer la section du sympathique cervical.

J'ai établi par des arguments cliniques et thérapeutiques[1] qui n'ont pas encore été réfutés que la maladie de Basedow était une maladie du grand sympathique et que tout semblait se comporter comme s'il y avait une excitation de certains filets vasodilatateurs du sympathique cervical. L'augmentation de volume du corps thyroïde, l'hypersécrétion thyroïdienne sont provoquées par la dilatation anormale des artères thyroïdiennes qui apportent à la glande un afflux sanguin supérieur à la normale.

La médication dans le goitre exophtalmique doit donc s'adresser surtout aux médicaments vaso-constricteurs. J'ai employé et recommandé dans ces cas le sulfate de quinine donné journellement à la dose de 0 gr. 50 à 1 gramme et les préparations de valériane (la teinture alcoolique à la dose de 1 à 2 grammes par jour) qui semblent exercer une action sédative sur le grand sympathique. Ces médicaments peuvent être employés pour ainsi dire indéfiniment. On peut y adjoindre l'hydrothérapie, l'électrisation du grand sympathique cervical au moyen des courants continus. Bien entendu que si ces moyens réussissent on s'en tiendra là, mais, s'ils échouent, il ne faut pas hésiter à recourir à la section du sympathique cervical.

On a reproché à cette opération d'avoir provoqué parfois une terminaison fatale. Cela est vrai, mais il faut reconnaître que la maladie de Basedow, dans sa forme la plus grave, se termine ainsi parfois, quoi qu'on fasse, par la mort.

J'accorde donc que dans le goitre exophtalmique on n'est pas

1. *Nature et traitement chirurgical du goitre exophtalmique* (*Congrès de chirurgie*, octobre 1896). *Pathogénie et traitement du goitre exophtalmique* (*Presse médicale*, 3 mars 1897).

Digitized by Google

tenu de pratiquer d'emblée la section du sympathique cervical et qu'on peut essayer le traitement médical dont j'ai parlé tout à l'heure.

Mais dans les formes graves il ne faudra pas hésiter à intervenir chirurgicalement, et cela pour plusieurs raisons.

D'abord, dans les formes graves, l'issue de la maladie abandonnée à elle-même peut être funeste, et dans ces cas plus on retarde l'intervention et plus celle-ci présente de gravité.

D'autre part, en prenant les précautions que nous allons indiquer, la sympathectomie est beaucoup moins dangereuse qu'on ne l'a dit.

Quand on pratique la sympathectomie dans la maladie de Basedow, il faut que ce soit avec la plus grande simplicité, la plus grande netteté, en se contentant de réséquer une petite partie du tronc nerveux. Le sympathique cervical étant déjà dans un état d'excitation anormale, il faut éviter d'augmenter cette excitation, cette irritabilité par des manœuvres intempestives ou des complications post-opératoires. Il faut, en cherchant le tronc nerveux, en l'isolant, le tirailler, le tripoter le moins possible. Une fois isolé, il faut se contenter simplement de le couper nettement en un seul temps, et d'en réséquer une faible partie, probablement même que la simple section suffirait. En liant les artères, en pratiquant les sutures des parties molles, on doit avoir bien soin de n'enserrer aucun filet nerveux dans ces ligatures. Il faut, en un mot, à tout prix éviter de provoquer une irritation traumatique post-opératoire du sympathique cervical, irritation qui, venant s'ajouter à celle qui existe et qui est déja excessive, pourrait avoir des effets désastreux sur l'innervation cardiaque et entraîner la mort. J'ai déjà publié un travail sur ce même sujet[1], mais il est bon d'y insister à nouveau.

M. Jaboulay avait tout d'abord proposé dans le goitre exophtalmique une opération qui paraissait simple, facile et bénigne. Il attirait le goitre au dehors à travers une ouverture faite à la peau du cou et le laissait ensuite s'atrophier spontanément au contact de l'air. Cette opération, qu'il désignait sous le nom d'exothyropexie, a donné des résultats désastreux. La mortalité a été si grande qu'il a fallu y renoncer.

M. Jonnesco, au lieu de se contenter de la section du sympathique cervical, a recommandé l'ablation complète de toute la chaîne cervicale, y compris les ganglions supérieurs moyens et inférieurs. Cette pratique a été aussi funeste dans quelques cas.

1. *Des causes de la mort dans les opérations de chyroïdectomie* (*Bulletin médical*, 23 mars 1898).

Digitized by Google

La mortalité est beaucoup moindre sinon nulle quand on se contente de la simple section ou résection très limitée faite dans les conditions que nous venons d'indiquer. La raison en est facile à comprendre et nous l'avons déjà indiquée tout à l'heure. Quand on pratique l'exothyropexie, on attire la glande thyroïde en avant et les filets du sympathique sont soumis à des tiraillements constants. Quand on veut enlever la totalité du sympathique y compris ses ganglions, ce qui est parfaitement inutile puisque la guérison est aussi complète et définitive après la simple section[1], il faut faire plus de sutures, plus de ligatures, et on est plus exposé aux complications post-opératoires qu'on doit éviter à tout prix.

Il se passe là quelque chose de semblable à ce qu'on observe dans le glaucome.

Quand on pratique l'iridectomie dans le glaucome aigu ou subaigu, la section de l'iris doit être nette, les tiraillements avec les pinces les moins violents possible, et surtout tout enclavement irien dans les angles de la plaie soigneusement évité.

L'une quelconque de ces fautes peut avoir pour résultat d'aggraver la situation et, au lieu de rendre la vue à l'œil iridectomisé, de la lui enlever.

En un mot, l'iridectomie qui est une opération insignifiante sur un œil sain, même exécutée sans précaution et par un opérateur peu habile, peut devenir une opération redoutable avec une technique imparfaite sur un œil glaucomateux. La raison est la même ici que dans le goitre exophtalmique. Le glaucome est le résultat d'une excitation anormale des nerfs vaso-dilatateurs de l'œil; si vous augmentez cette irritabilité déjà excessive par une excitation mécanique traumatique ou post-opératoire, vous en augmenterez aussi les effets qui se traduisent par la perte de l'œil.

Je suis convaincu que de même que souvent des yeux glaucomateux, au lieu d'être sauvés, ont été perdus par l'iridectomie parce que la technique opératoire avait été défectueuse, de même certains cas de mort sont survenus dans le goitre exophtalmique parce que la section du sympathique avait été suivie de complica-

1. On peut se convaincre de la réalité de ce que j'avance en regardant les photographies de deux de mes malades que j'ai fait opérer par M. Gérard-Marchand. Elles n'ont subi qu'une résection très limitée et néanmoins le résultat est aussi beau que possible.

On peut voir également, parmi les photographies reproduites, celle d'un malade dont les deux yeux étaient déjà complètement perdus par suite de l'exophtalmie au moment de l'opération. La résection du sympathique fit disparaître l'exophtalmie qui persistait même après les destructions des cornées. Faite plus tôt, elle eût certainement empêché ces graves désordres.

Digitized by Google

tions post-opératoires relevant de l'opération elle-même et qui auraient pu être évitées par une technique simple et précise.

Je dois ajouter en terminant que quelquefois l'opération est suivie d'accidents graves, qui peuvent inspirer de vives inquiétudes et qui néanmoins s'amendent peu à peu par la suite, et n'empêchent pas la guérison de se faire complète.

C'est ainsi que la dernière malade que j'ai fait opérer par M. Faure le 26 octobre 1899 fut prise dès le lendemain d'une paraplégie flasque complète, suivie d'œdème des membres inférieurs s'étendant jusqu'aux genoux. Elle ne put commencer à se tenir debout et à marcher qu'au bout de trois mois. Mais soumise d'une façon continue à l'usage du sulfate de quinine et de la teinture de valériane, son état s'est progressivement amélioré et actuellement (je la revois tous les six mois) elle est complètement guérie; le goitre volumineux a entièrement disparu, il n'y a plus ni exophtalmie ni tachycardie.

M. VALUDE. **Artérite et ischémie rétinienne.** — Il s'agit d'une malade que j'ai observée récemment dans mon service de la clinique des Quinze-Vingts.

Mme M... âgée de 49 ans, est atteinte d'un mal de Bright caractérisé qui paraît remonter à l'époque d'une ovariotomie qui lui fut pratiquée en 1887. Depuis lors, en effet, elle a présenté des signes de brightisme : céphalées, fourmillements dans les jambes, essoufflement facile et palpitations de cœur, vertiges plus ou moins fréquents; enfin albumine dans l'urine et en grande quantité.

Il est impossible de déceler le moindre signe de syphilis chez la malade; ses artères sont dures et sinueuses.

Mme M..., qui n'a jamais eu de l'œil droit une vision aussi bonne qu'à gauche (hypermétropie), raconte que le 11 février dernier, au cours d'une médication destinée à l'expulsion d'un ténia et à la suite d'une violente colère, elle fut prise, brusquement, d'éblouissements dans la vue et d'un trouble visuel des deux yeux qui persiste depuis ce moment.

Elle vint nous consulter le 24 février à la clinique des Quinze-Vingts et nous constatons les faits suivants : La vision avec des verres convexes appropriés (+ 5 à droite et + 4 à gauche) est égale 1/6e de chaque œil.

Le champ visuel de l'œil droit est normal, mais il y a à gauche un scotome qui correspond à la presque totalité du secteur supéro-interne; à ce niveau le champ visuel se limite à 15° du point de fixation; par ailleurs il est normal (fig. 1 et 2).

La vision des couleurs est conservée. L'examen ophtalmosco-

Digitized by Google

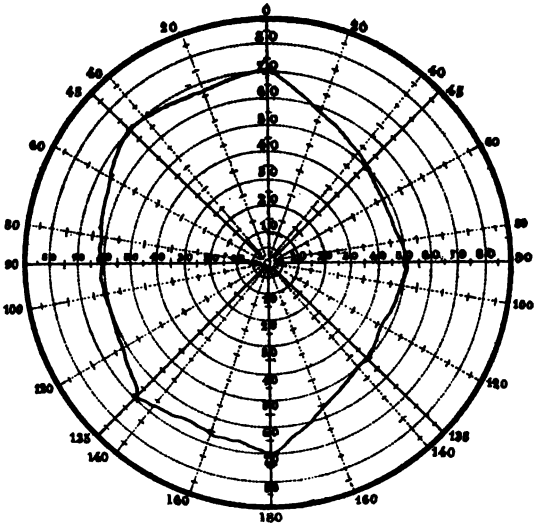

O.D

Fig. 1.

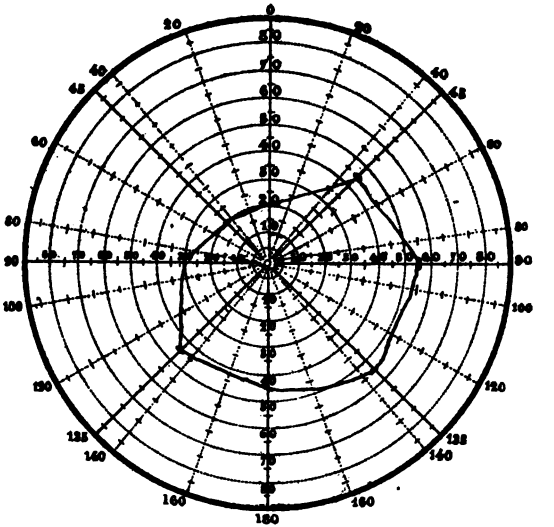

O G

Fig. 2.

Digitized by Google

pique montre que la lésion fondamentale des deux yeux est une artérite, ayant abouti à gauche à une obstruction complète du rameau artériel inféro-externe, tandis qu'à droite la lésion vasculaire, moins complète, n'a pas occasionné d'oblitérations.

A gauche, le rameau artériel malade est représenté par un cordon tout blanc, sauf à son extrémité terminale, et il existe en outre quelques foyers anciens de choroïdite périphérique.

A droite, en plusieurs points les artères présentent des contours blanchâtres, caractéristiques de l'artérite, mais sans interruption complète du cours du sang (fig. 3 et 4).

Ni dans l'œil droit ni dans le gauche on ne voit d'hémorragies. Quelques jours après notre examen, le 28 février, la malade est prise de troubles du côté de la parole, de vertiges, et enfin quelques jours plus tard, le 7 mars, survient une hémiplégie presque complète de la jambe et du bras droits; des maux de tête, mais sans vomissements, se produisirent deux jours plus tard.

L'examen des urines ne révèle à ce moment ni albumine, ni sucre, mais une assez grande proportion de phosphates alcalins.

Peu à peu les troubles de la motilité disparurent (ceux de la parole et les vertiges avaient été très passagers), et actuellement la malade se trouve, au point de vue de l'état général, dans la même condition qu'au moment de notre examen.

La vision et l'aspect ophtalmoscopique sont d'ailleurs restés les mêmes.

Chez cette malade, ainsi que nous l'avons dit, nous n'avons pu découvrir aucun stigmate de la syphilis qui est la grande cause de l'artérite rétinienne.

Mais l'état de ses artères, et sa maladie de Bright donnent une explication suffisante de cette lésion anatomique, et nous pensons que c'est à une lésion du même ordre, du côté des artères cérébrales, qu'il faut attribuer les vertiges, les troubles de la parole qui ont été observés chez cette malade.

Il importe d'insister sur un fait, c'est que nous n'avons pas trouvé ici de ces hémorragies rétiniennes qui accompagnent si ordinairement l'artérite, notre malade diffère en ce point de certaines observations antérieures et notamment du cas qui est figuré dans l'atlas ophtalmoscopique de Haale.

M. Chevallereau. — Ces cas d'artérite rétinienne sont rares, en effet; cependant nous en voyons de temps à autre. J'ai observé tout récemment en ville un cas de ce genre dans lequel j'avais d'abord fait le diagnostic du glaucome. Il s'agit d'une dame de 59 ans qui est venu me voir, le 3 février dernier, en se plaignant des phénomènes suivants :

Depuis quinze jours, cette dame avait des obnubilations passa-

Digitized by Google

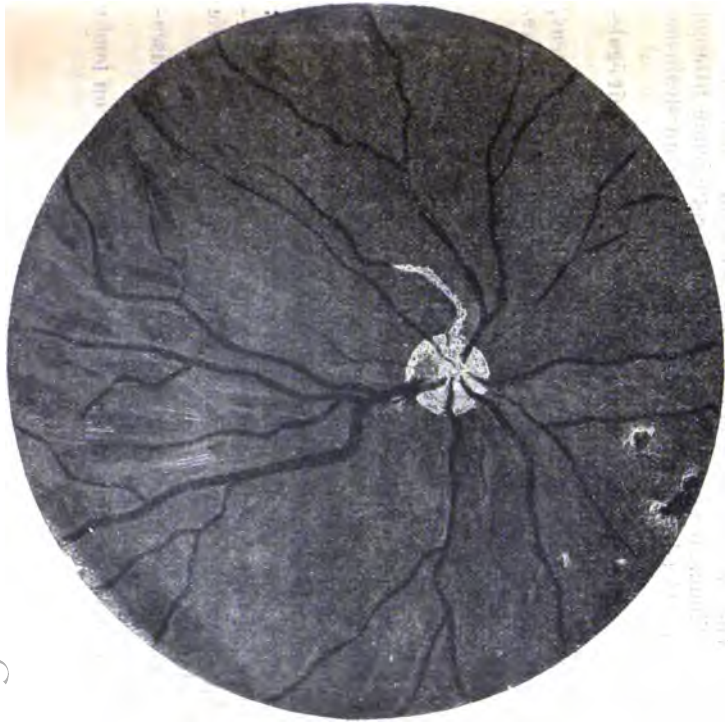

Fig. 3. — O. G.

(Dessiné par M. Pollak.

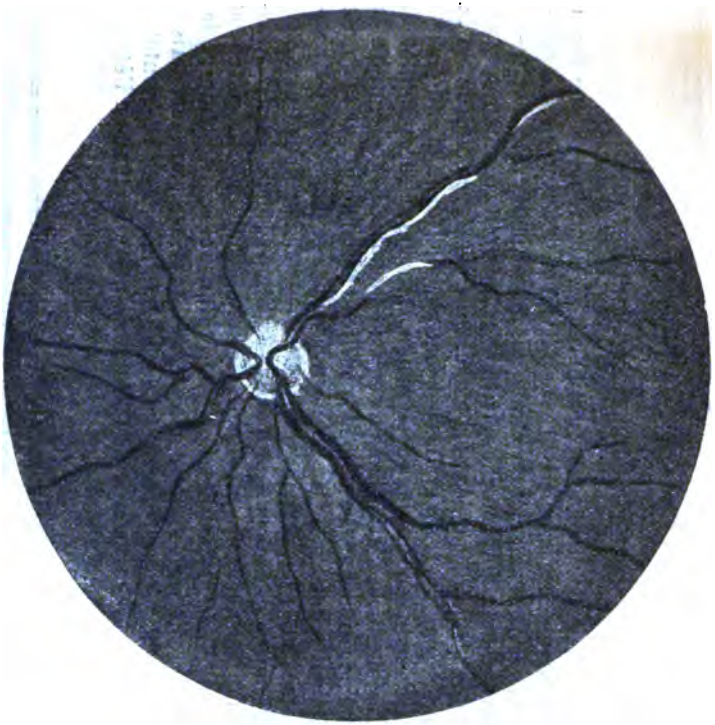

Fig. 4. — O. D.

Digitized by Google

gères, puis brusquement son œil droit s'était troublé d'une façon persistante. La première idée qui devait venir était celle du glaucome et la recherche du champ visuel me montra que celui-ci, normal pour l'œil gauche, était pour l'œil droit réduit à son quart inféro-externe, empiétant d'une dizaine de degrés à peine sur la moitié gauche. Il n'y avait cependant aucune lésion, aucun phénomène ophtalmoscopique appréciable, et la malade, très inquiète et très attentive, n'avait jamais senti la moindre douleur, ni vu la moindre rougeur. De même la pupille et la sensibilité de la cornée étaient normales. Je conservais néanmoins le diagnostic du glaucome, mais les semaines suivantes des modifications très nettes vinrent me faire changer d'avis. Le champ visuel subit des variations considérables et en dernier lieu c'était un rétrécissement régulièrement concentrique très prononcé; des hémorragies apparurent sur la pupille elle-même et sur son pourtour, puis la production d'une endartérite devint très manifeste et bientôt la branche inféro-externe de l'artère central était réduite à l'état de cordon blanc. La malade est encore en traitement.

MM. Jocqs et Bourdeaux. **Strabisme externe avec absence de convergence : avancement capsulo-musculaire** (*Présentation de malade*). — Au nom de M. Jocqs retenu loin de nous ce soir, j'ai l'honneur de présenter à la Société cette jeune fille qui nous avait été adressée il y a quelques mois avec un strabisme considérable.

Elle aurait louché depuis son enfance : sa mère loucherait également. Pas d'autre antécédence notable.

Actuellement on constate une divergence énorme des deux yeux, qui mesure 50° au périmètre. La fixation alternante est facultative. Du reste, les deux yeux ont une bonne acuité :

$$OD = Em.\ V = 1.$$
$$OG - 0{,}75\ V = 1.$$

L'excursion du globe semble normale à gauche : à droite, normale également dans les mouvements d'adduction, d'élévation et d'abaissement; elle semble incomplète dans ceux d'adduction, indiquant une certaine impotence du droit interne.

Il n'y a même pas l'exquisse d'un mouvement de convergence : si l'on fait fixer un œil, le congénère subit un déplacement symétrique parallèle à celui du premier. L'angle de divergence ne varie absolument pas.

L'opération consiste en un double avancement capsulo-musculaire des droits internes, suivant le procédé de Jocqs.

A gauche l'opération fut très régulière. Mais à droite on tomba

Digitized by Google

sur une anomalie du droit externe qui, aminci et fibrosé, faisait corps avec la conjonctive, sans présenter trace de gaine capsulaire. Ici le procédé fut modifié naturellement et s'augmenta d'une large résection musculo-conjonctivale.

Le résultat a dépassé toute attente. A l'enlèvement des fils, le strabisme n'était plus que de 25°. Actuellement, après trois semaines d'exercice, les yeux sont en parallélisme. A la distance de 1 m. 25, qui est la longueur du disploscope de Rémy, la vision binoculaire existe avec fusionnement des images. (Expérience diplo-stéréoscopique de Rémy.) La fonction de convergence existe et se manifeste à toute incitation; mais dans le regard de près, l'œil droit se dévie par suite d'une insuffisance légère du droit interne.

M. Abadie. — Depuis quelque temps, toutes les fois qu'on discute sur l'opération du strabisme, on parle d'avancement musculaire ou d'avancement capsulaire, comme s'il y avait une distinction fondamentale entre ces deux manières d'opérer.

Il n'en est rien : quand on fait un avancement musculaire, on fait aussi forcément un avancement capsulaire, car les aiguilles ne traversent pas seulement le muscle, mais aussi le lambeau conjonctival adjacent qui est forcément doublé lui-même par la capsule.

Donc ce qu'on a nommé avancement musculaire est forcément un avancement musculo-capsulaire.

De même, ceux qui ont la prétention de faire jouer un grand rôle à la capsule et qui font ce qu'ils appellent un avancement musculaire passent leurs fils non pas seulement à travers la capsule, mais aussi à travers le muscle. Ils font donc aussi un avancement musculo-capsulaire. La seule différence entre les deux procédés et qui est vraiment insignifiante, c'est que dans un cas on détache le tendon du muscle à avancer de façon à ce qu'il puisse glisser sur la sclérotique mise à nu et se greffer plus près de la cornée qu'auparavant.

Dans l'avancement dit capsulaire, on ne détache pas le tendon, mais les fils traversent le muscle, et il est probable qu'en faisant les ligatures on détermine un plissement du muscle par lui-même et son racourcissement. Mais en réalité on ne sait pas trop ce que l'on fait, car on ne voit pas ce qui se passe dans le champ opératoire.

Par conséquent, en réalité, les deux procédés sont absolument semblables; la seule différence consiste à détacher dans l'un le tendon, dans l'autre à le laisser en place. Comme ce détachement du tendon est un acte d'une grande simplicité opératoire et qu'il a l'avantage de donner beaucoup plus de netteté, d'élégance à l'opération, et sûrement aussi une plus grande puissance de

Digitized by Google

correction, je ne vois pas pourquoi on donnerait la préférence à l'avancement musculo-capsulaire sans section du tendon à l'avancement capsulo-musculaire avec section du tendon.

M. Rochon-Duvigneaud. **Sarcome de la choroïde à marche rapide, développé après un traumatisme.** — B..., 35 ans, reçoit le 18 septembre un coup violent sur l'arcade sourcilière droite. Plaie cutanée guérie au bout de quelques jours. En octobre suivant, troubles de la vue à droite. Un oculiste consulté le 3 novembre constate : iridodialyse inféro-interne, léger tonus, pas de douleurs, fond d'œil normal. V = 1/10 et remonte à 1/4 avec un concave 3. Diagnostic : myopie par propulsion traumatique du cristallin.

Second examen le 25 janvier : même état objectif; des douleurs se sont manifestées d'une façon intermittente; rien à noter par l'examen ophtalmoscopique.

Troisième examen le 15 février : fond d'œil éclairable, un peu trouble, ne montrant rien de particulier.

Quatrième examen le 29 février : l'aspect extérieur est toujours le même. Tonus, douleurs. Diagnostic toujours en suspens.

20 mars. Examiné à l'Hôtel-Dieu, le malade présente une tumeur noire des plus apparentes dans le champ pupillaire en bas et au dedans, en regard de la prétendue iridodialyse. Fond d'œil encore visible, compte les doigts. Diagnostic : mélano-sarcome de la région ciliaire. Enucléation le 26 mars. L'examen anatomique montre une volumineuse tumeur allant de l'iris à l'équateur de l'œil, épaisse de près de 1 centimètre. Elle est très pigmentée, renferme de grosses cellules polynucléées, ses vaisseaux n'ont que des parois endothéliales. Son pronostic semble donc des plus graves.

L'interprétation de ce cas est évidemment la suivante : la tumeur née dans les franges ciliaires, vers l'angle cilio-irien, est restée longtemps absolument cachée aux regards par l'iris qui la recouvrait immédiatement; mais de très bonne heure elle a refoulé le cristallin (soi-disant myopie traumatique par subluxation du cristallin) et est apparue à la racine de l'iris en simulant une iridodialyse. Elle a du reste poussé avec une rapidité excessive et absolument exceptionnelle; c'est là en quelque sorte une *sarcome aigu*.

L'influence du traumatisme ne nous paraît pas démontrée. Cependant, comme il reste un doute à ce sujet, nous estimons que le malade, au point de vue de l'indemnité accordée par la loi sur les accidents du travail, doit bénéficier de ce doute.

M. Chevallereau. — Cette notion de l'influence du traumatisme sur le développement des sarcomes est extrêmement importante en médecine légale, surtout depuis la loi du 9 avril 1898. Je rappelle qu'en Allemagne, où la loi sur les accidents du travail

Digitized by Google

est de beaucoup antérieure à la nôtre, puisqu'elle remonte à 1881, et où la jurisprudence est plus anciennement assise, c'est un fait admis que les sarcomes peuvent être provoqués, tout au moins que leur développement peut être favorisé par un traumatisme. Dans notre Société même, quelques faits paraissent venir à l'appui de cette opinion : par exemple, le malade atteint de sarcome de la choroïde survenu après une chute de cheval que j'ai présenté il y a quelques années, le cas rapporté l'an dernier par M. de Lapersonne, d'un sarcome développé sur un moignon d'origine traumatique; enfin le fait rapporté ce soir par M. Rochon-Duvigneaud. Certes, aucun de ces faits n'est probant, mais par leur ensemble ils doivent nous porter, dans les expertises pour accidents du travail, à rechercher l'influence que peut avoir eue ce traumatisme pour favoriser ou provoquer le développement d'un sarcome chez un ouvrier.

M. F. DE LAPERSONNE et METTEY. **Fibrome de la paupière et du sourcil.** — Nous avons l'honneur de présenter à la Société les préparations d'une tumeur bénigne de la paupière supérieure, ou plutôt du sourcil, qui nous a paru intéressante, non seulement à cause de sa rareté dans cette région, mais aussi à cause de son évolution clinique et de quelques particularités anatomiques sur lesquelles nous insisterons tout à l'heure.

Cette tumeur s'est développée chez un homme de 36 ans qui l'a vue apparaître il y a sept ans à la suite d'un traumatisme. Pendant longtemps elle ne dépassait pas le volume d'un gros pois; il y a dix-huit mois, à la suite d'un nouveau traumatisme, elle a augmenté plus rapidement et elle est devenue gênante.

Cette tumeur soulevait le sourcil à la partie moyenne et descendait un peu sur la paupière supérieure; elle était très mobile sur le plan osseux du rebord orbitaire. Elle ne paraissait pas de consistance très dure, sans être fluctuante. Lorsqu'on l'abaissait avec le sourcil et la paupière, on sentait sur le rebord orbitaire comme une dépression. Les caractères de cette tumeur permettaient d'éloigner l'idée d'un kyste sébacé, ou d'un adénome, car il n'y avait pas d'adhérence à la partie profonde de la peau. En raison de sa marche, on ne pouvait songer au sarcome. Restait le kyste dermoïde; bien que le malade affirmât que la tumeur s'était développée depuis sept ans, nous savons que des kystes dermoïdes de petit volume peuvent passer inaperçus et se développer brusquement à la suite d'un traumatisme ou d'une inflammation. Le siège de ce kyste serait d'ailleurs exceptionnel à la partie moyenne du sourcil, sans prolongement vers la queue du sourcil, vers sa tête ou vers l'orbite.

Digitized by Google

L'incision faite le long du sourcil nous fit tomber sur une tumeur solide dure, dont la surface était blanche. Elle avait le volume d'une amande et son énucléation fut assez facile; elle siégeait sous la couche musculaire du sourcil et au-dessous des fibres de l'orbiculaire. Elle ne présentait pas de pédicule profond et à sa hauteur il existait une surface périostique lisse légèrement déprimée. La plaie s'est réunie par première intention.

La coupe montre que la tumeur est formée par une masse dure, de couleur blanc rosé, présentant par endroits de très petits points jaunes clairs. Elle est entourée par une capsule peu épaisse, et, vers le centre, le tissu néoplasique fait une légère saillie sur la coupe. Au microscope on voit que la capsule est composée de faisceaux conjonctifs assez lâches, de cellules conjonctives et adipeuses : par places, on constate quelques fibres musculaires restées adhérentes et des vaisseaux.

La presque totalité de la tumeur est composée de fibres allongées, sinueuses, diversement enroulées, étroitement accolées les unes aux autres par endroits, moins serrées à d'autres, colorées en rose par l'éosine. Elles possèdent un noyau allongé, ovalaire, situé à la périphérie de la fibre-cellule, se colorant assez fortement à l'hématéine. D'une façon générale, la tumeur est peu vasculaire.

Cette disposition est, comme on le voit, tout à fait caractéristique du fibrome. La tumeur paraît avait pris naissance dans les plans profonds du sourcil, entre les fibres du sourcilier et le périoste du rebord orbitaire, aux dépens du tissu cellulaire lâche qui existe dans cette région. Par son poids, elle descendait petit à petit vers la paupière. C'est donc un cas de fibrome beaucoup plus net que ceux publiés, d'ailleurs en très petit nombre. Le cas de Goldzieher[1] cité dans les classiques, accompagnait un éléphantiasis cutané s'étendant vers la tempe et l'oreille avec asymétrie de la face. Comme le fait justement remarquer Lagrange, la confusion ne doit pas s'établir avec les névromes plexiformes. Dans un cas de Snell[2], la tumeur, du volume d'une noisette, était située sur la paupière supérieure; elle était pédiculée et s'insérait un peu en dehors du point lacrymal. Elle était composée exclusivement de tissu fibreux.

Mais notre tumeur présente d'autres particularités de structure fort intéressantes. Dans plusieurs endroits les fibres se sont écartées et ont laissé des espaces remplis par des amas d'éléments embryonnaires tassés les uns contre les autres. Ces cellules rondes contiennent un noyau volumineux fortement coloré par l'héma-

1. Goldzieher, *Centr. f. pr. Augenh.*, juin 1898.
2. Snell, *Transact. of. opht.*, s. XVIII, p. 52.

Digitized by Google

téine. La plupart de ces amas sont nettement limités; dans quelques points cependant les éléments embryonnaires fusent le long des travées de tissu fibreux. En outre de ces agglomérations, on peut observer de jeunes éléments dans toute l'étendue des préparations. Ils forment des sortes de manchons ou de collerettes autour des îlots de fibres-cellules. Ces manchons ou collerettes présentent une largeur plus ou moins grande suivant les points que l'on examine, et les éléments qui les constituent n'ont pas une régularité aussi grande que dans les amas. Les formes ovalaires sont aussi nombreuses que les formes sphériques, mais elles ont toutes pour caractère commun : un noyau volumineux entouré d'une mince couche de protoplasma.

Dans les amas d'éléments embryonnaires et dans les traînées de cellules entourant les îlots de tissu fibreux, il existe des vaisseaux de nouvelle formation, ayant une simple paroi endothéliale et entourés par les éléments embryonnaires. Par places ces vaisseaux se sont rompus et ont donné lieu à de petites hémorragies interstitielles.

De prime abord cette disposition rappelle celle d'un sarcome globo-cellulaire, et on pourrait se demander si l'on n'assiste pas à une transformation en tumeur maligne. La régularité des éléments embryonnaires, l'absence de bourgeons néoplasiques dans la lumière des vaisseaux néoformés doivent faire éloigner cette hypothèse. Il s'agit simplement d'un processus irritatif, et il est vraisemblable que les éléments embryonnaires seraient petit à petit arrivés à l'état adulte et auraient formé des éléments fibreux qui auraient contribué au lent développement de la tumeur. Nous savons, d'après l'histoire clinique, que la tumeur longtemps stationnaire a pris un accroissement assez rapide à la suite d'un traumatisme survenu il y a dix-huit mois. Or, toutes les causes d'irritation, mécaniques ou bien infectieuses, peuvent contribuer au développement de ces tumeurs, et expérimentalement, par des injections microbiennes, on aurait pu reproduire sur le rat des tumeurs fibreuses?? (Duplay et Cazin.)

M. Morax. **Epithélioma pénétrant des paupières. Evisceration de l'orbite. Prothèse orbitaire.** — B... Edouard, 70 ans, jardinier, vient à la consultation d'ophtalmologie de Lariboisière le 27 octobre 1903 pour une lésion palpébro-oculaire de l'œil droit dont les débuts remontent à plusieurs années et qui ont déjà nécessité des interventions.

Antécédents héréditaires. — Il n'y a rien à relever dans les antécédents héréditaires du malade. Il n'a pas connaissance de néoplasie chez ses parents, tous deux morts âgés. De ses quatre

Digitized by Google

frères, deux sont morts accidentellement à 65 et à 76 ans; un troisième est mort de tuberculose à 48 ans; le quatrième est bien portant.

Antécédents personnels. — Notre malade a toujours joui d'une excellente santé. Il a fait son service militaire en Afrique, mais il n'y a contracté ni paludisme, ni syphilis.

Il est marié. Sa femme a eu trois grossesses normales et est accouchée à terme d'enfants vivants et actuellement encore en parfaite santé.

En 1897, en travaillant de son métier de jardinier, le malade reçoit à la figure une plante déracinée qui lui fait deux petites

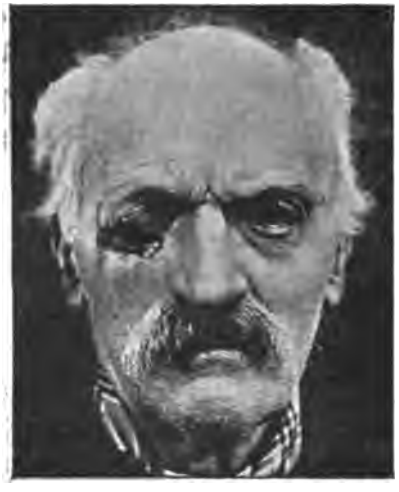

FIG. 5. — Epithéliome palpébro-conjonctival avant l'opération (octobre 1903).

blessures au bord inférieur de la paupière de l'œil droit, l'autre à la région temporale voisine. Au dire du malade, ces plaies ne se seraient jamais complètement cicatrisées et auraient été l'origine de l'affection actuelle. C'est vers la même époque que se serait développé l'ectropion muqueux de la paupière inférieure gauche.

En septembre 1898, le malade se rend aux Quinze-Vingts où notre confrère Kalt lui fait une excision palpébrale et conjonctivale.

Lorsque le malade se présente à nous, il est en pleine récidive palpébro-oculaire d'épithélioma. Il est en outre affecté depuis quelque temps de douleurs spontanées très violentes dans l'orbite et

Digitized by Google

autour de l'orbite, empêchant le sommeil, ce qui surtout l'a engagé à venir nous demander conseil.

Etat actuel.

Les paupières de l'œil droit offrent un aspect tout spécial. La paupière inférieure n'existe pas; à sa place on trouve une surface irrégulièrement bourgeonnante de couleur rouge jaune lardacée, recouverte par endroits de croûtes et en d'autres d'une sécrétion gris jaunâtre épaisse. Cette surface a environ 3 centimètres de longueur. Elle se continue sur la tempe en dehors de l'angle externe par une ulcération verticale recouverte d'une croûte épaisse et sèche.

La paupière supérieure est attirée en bas et soudée par la moi-

Fig. 6. — Prothèse orbitaire après l'excision des paupières et l'éviscération orbitaire (avril 1904).

tié interne de son bord ciliaire avec la peau de la joue, la moitié externe est libre et porte quelques cils agglutinés.

Au-dessus du bord libre, on aperçoit le globe et sa conjonctive bulbaire. Le globe est absolument immobile, figé dans l'orbite et adhérent à la face postérieure de la paupière supérieure. La peau de la paupière supérieure est rosée et ridée. La peau de la joue est rosée et luisante, tendue et ramassée vers l'angle interne de l'œil. Cette peau est parcourue par de nombreuses veinosités. — A gauche on ne note rien autre que l'ectropion de la paupière inférieure. Le globe oculaire est normal : arc + 0,75 D. V 5/15.

Il n'y a pas d'adénopathie préauriculaire ou sous-maxillaire.

Digitized by Google

On pose le diagnostic d'épithéliome palpébro-oculaire et on décide l'éviscération de l'orbite avec résection de toute la région envahie.

L'opération est faite le 31 octobre 1903, avec l'assistance du Dr Chaillous et de MM. Bial et Guénot, internes de service.

On fait une incision supérieure partant de la base du nez et longeant le bord orbitaire supérieur, puis remontant sur la tempe pour circonscrire le prolongement temporal de la tumeur.

Une seconde incision part de la racine du nez et suit le bord orbitaire inférieur pour rejoindre l'incision supérieure. L'incision comprend la peau et les tissus profonds. Arrivé sur le rebord osseux, on décolle le périoste jusqu'au trou optique. On suture la plaie temporale et on fait une incision parallèle à la peau du sourcil pour permettre de rapprocher le tiers externe des lèvres de la plaie orbitaire. On place un gros drain dans l'entonnoir orbitaire.

5 *Novembre.* — 1er pansement. Ablation des fils et du drain. On les remplace par une mèche iodoformée. A partir de ce jour les pansements sont changés tous les trois ou quatre jours et la plaie diminue rapidement de dimension.

12 *Décembre.* — Il reste à peine une surface de 1 centimètre carré qui ne soit pas recouverte d'épithélium.

9 *Janvier* 1904. — La guérison est complète.

20 *Janvier.* — Je procède à la cure de l'ectropion de l'œil gauche par une excision losangique de la muqueuse.

Ceci fait, il s'agissait de parer à la mutilation résultant de la suppression du globe oculaire et des paupières. Nous avons pensé qu'un appareil caoutchouté pourrait, dans une certaine mesure, remplir ce but, et nous avons prié M. Jumelin, l'habile modeleur, de bien vouloir tenter cette prothèse. Je vous soumets le malade porteur de sa prothèse, ainsi que le moulage que M. Jumelin avait fait avant l'opération radicale.

F. DE LAPERSONNE. **La stovaïne, un nouvel anesthésique local.** — Dans la séance du 29 mars dernier, M. Billon a présenté à l'Académie de médecine un nouvel anesthésique local, extrait par M. Fourneau du groupe des amino-alcools, le chlorhydrate de l'amyléine αβ, qui a reçu le nom de stovaïne. Prié d'essayer le nouvel anesthésique pour la chirurgie oculaire, comme le faisaient mes collègues Reclus et Chaput pour la chirurgie générale, je me suis au préalable assuré, par une série de recherches de laboratoire, que le nouvel agent ne présentait aucun danger, ni même aucun inconvénient; je l'appliquai ensuite au traitement d'un certain nombre de nos malades.

Voyons d'abord les résultats de l'expérimentation.

Digitized by Google

Toxicité. — Nos recherches expérimentales confirment les résultats présentés par M. Billon à l'Académie de médecine.

Les solutions aqueuses ou les solutions physiologiques au centième ont une toxicité beaucoup moindre que les solutions de cocaïne au même titre. Un lapin du poids de 2 kil. 450 reçoit dans l'espace de deux heures cinq *injections intraveineuses* représentant un total de 25 centimètres cubes et ne présente que quelques secousses nerveuses, un peu de raideur tétaniforme, tandis qu'un lapin de même poids est tué par 10 à 15 centimètres cubes de solution de cocaïne.

Effets physiologiques. — Pour les *instillations*, nous nous sommes servis le plus souvent de collyre au vingt-cinquième dans la solution physiologique. Avec III gouttes de ce collyre on obtient chez le lapin une anesthésie très complète de la conjonctive et de la membrane clignotante, mais incomplète au centre de la cornée.

Au moment de l'instillation les paupières se contractent, il y a clignotement assez accusé, suivi de larmoiement; au bout d'une demi-minute les paupières s'ouvrent, le réflexe palpébral est aboli ; l'anesthésie est complète au bout d'une minute : les vaisseaux de la conjonctive sont légèrement injectés, et il y a un certain degré de myosis. La durée de l'anesthésie varie de trois à dix minutes suivant les animaux. Si on instille trois fois III gouttes à une minute d'intervalle, on obtient une anesthésie profonde, même au centre de la cornée, durant vingt à vingt-cinq minutes; mais, à plusieurs reprises, il y a eu une légère desquamation de l'épithélium cornéen par îlots.

Instillant dans des proportions identiques, d'un côté la stovaïne, de l'autre la cocaïne, l'insensibilité est toujours plus marquée du côté de la cocaïne et dure plus longtemps.

Les sections de la cornée et de la conjonctive, la recherche d'un muscle avec le crochet à strabisme ne sont pas senties par le lapin qui n'est pas fixé; en revanche, il se débat et gémit lorsqu'on attire l'iris pour faire l'iridectomie.

Injections sous-conjonctivales. — Avec la solution de stovaïne au centième, à plus forte raison avec la solution au vingt-cinquième, une injection sous-conjonctivale, produisant un chémosis de la grosseur d'une lentille, entraîne une vaso-dilatation intense des vaisseaux entourant le chémosis. Au bout d'une minute, l'insensibilité est complète dans une zone assez étendue; l'excision d'un lambeau conjonctival, la recherche d'un muscle, sa section ne provoquent aucun mouvement du lapin; quinze minutes après, le crochet à strabisme est remis dans la plaie, le lapin ne bouge pas. Sur l'œil opposé une injection sous-conjonctivale de cocaïne dans des proportions identiques ne paraît pas donner une anesthésie

Digitized by Google

aussi complète. Pendant la même série de traumatismes, l'animal s'agite, particulièrement au moment de la recherche du muscle.

M. Mettey, préparateur du laboratoire, qui a fait avec beaucoup de soins toutes ces expériences, s'est à son tour instillé dans l'œil quelques gouttes du collyre à la stovaïne.

Au moment de l'instillation, il a éprouvé une sensation très forte de corps étranger, avec cuisson, larmoiement et photophobie. Au bout de deux minutes, l'anesthésie conjonctivale était complète, mais il y avait seulement de l'hypoesthésie cornéenne, qui a peu duré. Au bout de six minutes, l'œil étant redevenu sensible, l'instillation d'une nouvelle goutte produit des sensations aussi désagréables; en rapprochant les instillations, l'impression provenant surtout des bords des paupières est encore pénible. Il existait un peu de gêne de l'accommodation : elle n'a duré que quelques minutes. Il n'y a eu aucune modification du tonus, ni de l'orifice pupillaire. La conjonctive est restée un peu rouge pendant quelques instants. La sensibilité de la conjonctive est revenue d'abord du côté de l'angle externe.

Opérations. — Du 6 février au 10 mars, nous avons fait chez différents malades 26 fois des instillations de collyre en solution physiologique au vingt-cinquième et 20 fois des injections sous-conjonctivales ou sous-cutanées de la solution physiologique au centième. Voici quels ont été les résultats :

Instillations. — Dix-huit opérations de cataractes séniles traumatiques ou secondaires, 4 iridectomies ou sclérotomies.

Les malades accusent presque toujours un picotement désagréable, ils contractent les paupières; au bout de deux minutes, l'anesthésie est à peu près complète et l'opération peut être commencée : les vaisseaux de la conjonctive sont injectés. Les malades n'accusent aucune douleur au moment de la section de la cornée ou des différentes manœuvres d'extraction; seule l'iridectomie est douloureuse. A plusieurs reprises nous avons constaté un léger dépoli de la cornée, beaucoup moins accusé cependant qu'avec certaines cocaïnes qui nous sont fournies actuellement. Il n'y a jamais eu d'hypotonie.

Les suites des opérations ont été absolument normales.

Injections. — Quatre opérations de strabisme, 6 chalazions, 3 tarsorraphies. Réfection de l'angle interne et de l'angle externe, etc.

Dans les opérations de strabisme, les injections sous-conjonctivales ont été précédées par des instillations de cocaïne ou de stovaïne; l'anesthésie est presque immédiate et l'opération peut être commencée une minute après l'injection. La section de la conjonctive et du tendon, le placement des fils n'ont pas été dou-

Digitized by Google

loureux; en revanche, la traction exigée pour le chargement du muscle, ainsi que la reprise des ailerons musculaires, font éprouver une douleur assez vive. Cela se produit d'ailleurs aussi bien avec les injections de cocaïne, parce que la traction agit sur toute la longueur du muscle : on pourrait peut-être diminuer cette douleur en faisant des injections très profondes dans la gaine du muscle, ce que nous ne faisons guère avec la cocaïne.

Dans ces opérations de strabisme, nous avons fait, comme c'est notre habitude, une double ténotomie des droits internes, avec avancement capsulaire ou musculaire d'un côté : la durée de l'acte opératoire a donc été assez longue. De plus, il s'agissait d'enfants ou de jeunes filles très nerveuses ; une seule fois, chez un garçon de onze ans, nous avons éprouvé quelques difficultés en raison de l'indocilité du malade.

Dans les opérations portant sur la peau des paupières, en particulier dans les chalazions, l'anesthésie a été complète, sauf au moment de la section de la partie de la tumeur adhérente au tarse. Ceci se produit également avec la cocaïne; il est évident que la solution anesthésique ne diffuse pas facilement dans le tissu dense du tarse. C'est pour la même raison que l'anesthésie locale est très imparfaite dans les opérations portant sur le bord libre des paupières intimement uni au tarse, comme on le sait. L'avivement de la lèvre postérieure du bord libre des paupières dans la tarsorraphie a été douloureux, malgré l'emploi de la stovaïne en injections sous-cutanées portées le plus près possible du bord libre.

En résumé, le nouvel anesthésique local qui nous est présenté, la stovaïne, est appelé à rendre des services très réels en chirurgie oculaire.

Sa faible toxicité permet de l'employer plus largement que la cocaïne. Il y a lieu, d'ailleurs, de distinguer entre son action superficielle en instillations et ses effets en injections sous-conjonctivales ou sous-cutanées.

En *instillations*, la stovaïne permet de faire presque toutes les opérations portant sur la cornée ou la conjonctive, même l'opération de la cataracte. Sauf une légère desquamation épithéliale sans conséquence et d'ailleurs inconstante, elle n'a aucun inconvénient sur la marche de la cicatrisation. Mais elle est inférieure à la cocaïne en ce que son application est toujours plus douloureuse et que, à doses égales, l'anesthésie cornéenne est moins complète et moins durable.

En *injections sous-cutanées* ou *sous-conjonctivales*, la stovaïne nous a paru au contraire supérieure à la cocaïne. L'insensibilité est complète en moins d'une minute et dure très largement

Digitized by Google

le temps nécessaire pour une opération. Ses propriétés vaso-dilatatrices favorisent sans doute la diffusion rapide, ce qui n'a pas d'inconvénients en raison de sa faible toxicité.

Nous nous proposons de continuer ces essais qui nous paraissent très encourageants.

En instillations, on pourrait, soit associer les deux anesthésiques, dans la proportion de deux parties de stovaïne pour une partie de cocaïne, soit employer successivement les deux collyres. Ce moyen aurait l'avantage de donner une anesthésie complète, sans modifier ni le tonus, si souvent diminué par la cocaïne, ni la vascularisation de la conjonctive.

SOCIÉTÉ FRANÇAISE D'OPHTALMOLOGIE

CONGRÈS DE 1904

(Du 2 au 5 mai)

Compte rendu analytique par le Dr A. BEAUVOIS

Première séance.

Président : Dr Desjardins (de Montréal).

M. Sulzer. **L'acuité visuelle dans ses rapports avec l'incapacité visuelle.** — Le rapport de notre distingué confrère le Dr Sulzer restera certainement un des documents critiques les plus précieux pour les oculistes sur les nouveaux devoirs que leur a créés la loi du 9 avril 1898. Est-ce à dire qu'il est complet et que le critique le plus scrupuleux n'ait quelque chose à redire? Non certes; le champ des investigations nouvelles ouvert par la loi sur les accidents est si complexe que le rapporteur n'a pas épuisé la matière. Mais, ayant à déterminer l'acuité visuelle professionnelle, il n'a pas craint d'entrer dans le domaine des recherches personnelles et il nous a apporté une modification des échelles optométriques et un projet d'unification de l'acuité visuelle qui rendent son travail précieux pour le praticien et le savant. Ses conclusions, qu'on lira plus bas, montreront assez quel esprit de réserve et de prudence a animé le rapporteur. S'inspirant sans doute et avec raison des plus nobles traditions, il a eu le mérite d'affirmer qu'à la diminution de salaire, c'est la

Digitized by Google

diminution de l'aptitude au travail fixée par les experts qui devrait servir de base à la fixation des rentes viagères. Si les propositions acceptées et votées par le congrès sont prises en considération, nous ne verrons plus des ouvriers blessés, ayant subi une diminution dans leur vitalité et dans leur activité, ne recevoir aucune indemnité sous prétexte que l'accident n'a pas diminué leur salaire.

Le rapport du Dr Sulzer est divisé en quatre parties que nous résumerons brièvement.

Dans le premier chapitre se trouve résumée la législation français (lois, décrets, arrêts, circulaires) qui fixe le rôle du médecin dans les accidents du travail. Nous n'avons rien à dire de cette partie, qui pourra paraître superflue à beaucoup de confrères. Il n'en est rien, croyons-nous, car la loi n'est jamais assez connue et nous ne devons l'ignorer dans aucune de ses parties. Aussi estimons-nous que le rapporteur a eu raison de nous donner ici la liste des professions soumises à la loi.

La deuxième partie traite de la mesure de l'acuité visuelle physiologique et de son unification. C'est là une partie du plus vif intérêt et dont la lecture attentive est des plus importantes. Après avoir indiqué ce qu'il faut entendre par acuité visuelle physiologique et comment on l'a déterminée à l'aide de son échelle, le Dr Sulzer montre qu'il y a nécessité aujourd'hui de réformer la mesure de l'acuité visuelle. A l'ancien système fractionnaire de Giraud-Teulon et Snellen il propose de substituer une notation qui consisterait à exprimer par l'unité la plus faible acuité visuelle et de désigner les acuités visuelles supérieures par des multiples de cette unité. Il choisit comme unité l'angle visuel de 1 grade et lui donne le nom de Snellen. Pour la construction de l'échelle optométrique, il emploie la progression géométrique. Chaque intervalle représenté par deux échelons consécutifs de son échelle équivaut à 1 grade.

La troisième partie est consacrée à l'acuité visuelle professionnelle dont la grandeur relative varie avec chaque métier. L'auteur étudie avec soin cette importante question. Il fait un historique assez complet des efforts faits en Allemagne pour déterminer et l'acuité visuelle professionnelle et la diminution qu'elle subit chez un ouvrier d'une catégorie donnée par suite d'un accident. Il critique les différents barèmes mis en usage et apprécie comme il convient celui de Grœnow. Une vue d'ensemble sur la situation actuelle en France et en Suisse termine cette troisième partie.

Le dernier chapitre est la conclusion et le développement du précédent. Il convient de déterminer les limites de l'acuité pro-

Digitized by Google

fessionnelle pour les différents métiers et pour les branches du même métier. Ces mesures faites, on obtiendra nécessairement l'unification des évaluations, et les sources de doute et de divergence se trouveront écartées.

L'auteur conclut ainsi :

« 1° L'application réelle de l'article 3 de la loi du 9 avril 1898, article qui base l'évaluation de l'indemnité due en cas d'incapacité partielle permanente du travail sur la diminution de salaire causé par l'accident, ne sera possible, en cas d'accident oculaire, qu'à condition de pouvoir prévoir la diminution de salaire qu'entraînera une diminution donnée de l'acuité visuelle ou la perte de l'un des yeux.

« A la place de la diminution de salaire, prévue par le législateur et supposée d'une constatation facile, c'est la diminution de l'aptitude au travail, déterminée par dire d'experts, qui constitue en réalité le point de départ pour la fixation des rentes viagères prévues par la loi du 9 avril 1898 en cas d'incapacité permanente partielle de travail.

« 2° L'incapacité partielle permanente de travail dépendant de la perte d'un œil ou d'une diminution de l'acuité visuelle ne peut être exactement évaluée qu'à la condition de connaître les limites de l'acuité visuelle professionnelle des différents métiers et branches de métiers.

« 3° Pour déterminer l'acuité visuelle professionnelle des différents métiers et branches de métiers, il est indispensable de déterminer l'acuité visuelle d'un grand nombre d'ouvriers de tous les métiers.

« 4° Il est à désirer que la Société française d'Ophtalmologie nomme une commission composée d'oculistes habitant les différentes parties de la France et domiciliés de préférence dans les centres et districts industriels, chargée de faire les déterminations d'acuité nécessaires, à l'aide d'une échelle unique désignée par la Société. Pour éviter les lacunes et les répétitions de recherches, le comité de la Société répartira le travail entre les différents membres de la commission et centralisera les résultats.

« La liste des entreprises soumises à la loi du 9 avril 1898 permettra de faire cette répartition, de façon à obtenir d'emblée toutes les données nécessaires, soit qu'on décide de faire la répartition parmi les membres de la commission par industrie, soit qu'on préfère de faire la répartition par région.

« Pour que les résultats de cette enquête soient comparables entre eux, il est nécessaire qu'elle soit faite à l'aide d'une même échelle suffisamment sensible et adaptée aux mesures de masses, soumise à un éclairement de dix bougies-mètres au moins.

Digitized by Google

« 5° Si l'échelle optométrique des grades est désignée par la Société, elle fixera la désignation de l'unité de mesure de cette échelle. Le rapporteur, s'inspirant des unités de mesures électriques généralement adoptées (Ampère, Coulomb, Farad, Ohm, Volt), propose Snellen pour l'unité de mesure de l'acuité visuelle. »

Discussion.

M. Bourgeois (de Reims). — J'avais commencé à étudier, pour ma région, l'acuité visuelle professionnelle nécessaire à l'exercice des différents métiers. La question est de déterminer à partir de quelle réduction de l'acuité visuelle telle profession cesse de pouvoir être exercée.

Ce travail m'a paru une entreprise considérable, et je ne l'ai pas poursuivi. Peut-être est-il plus simple d'adopter les catégories suivantes :

Professions exigeant la vision binoculaire : ajusteurs, mécaniciens, rhabilleurs, mineurs (à cause de l'éclairage défectueux des galeries), etc. Si l'acuité de l'œil blessé est 1/3 ou 0,33 (ou bien 6 grades de l'échelle Sulzer), évaluation de l'incapacité à 30 p. 100.

Professions exigeant la netteté absolue de l'œil utilisé (forgerons droitiers, forgerons gauchers). Réduction de l'acuité à 1/2 (ou 9 grades); évaluation de l'incapacité à 35 ou 40 p. 100.

Voici en quoi consiste cette profession, que j'ai appris à connaître dans une expertise faite en 1902.

M. M..., âgé de 53 ans, forgeron en voitures, s'était heurté l'œil droit, ouvert, contre une barre de fer. Il en était résulté, après guérison d'une plaie de la cornée, une taie siégeant au niveau de la pupille, et de l'astigmatisme irrégulier. Acuité visuelle de cet œil 1/10; l'autre œil avait une acuité normale. Le blessé était forgeron droitier. Il était obligé, dans certaines parties de son travail, de fermer l'œil gauche, pour viser avec l'œil droit seul, afin de régulariser certaines bosselures ou inégalités du barreau de métal sur lequel il travaillait, cette régularisation se faisant séance tenante avec le membre supérieur droit, puisqu'il était droitier.

Tout autre aurait été sa situation s'il avait été forgeron gaucher, pouvant par suite se servir utilement de son œil gauche et de son membre supérieur gauche.

L'état de l'œil droit devant être considéré comme définitif, la victime ne pouvait plus exercer sa profession. J'ai conclu à une incapacité partielle et permanente, avec réduction évaluée à 45 p. 100.

Je continue l'exposé des autres catégories.

Digitized by Google

Professions dans lesquelles la diminution d'acuité visuelle de l'œil blessé n'empêchera pas plus tard de reprendre le même travail (cavistes, carriers, maçons, camionneurs, etc...) : réduction proportionnée à la diminution de l'acuité visuelle, mais n'excédant pas 30 p. 100.

Professions dans lesquelles la perte de l'œil blessé n'apporte aucune gêne au travail (terrassiers, manœuvres, etc...) : réduction proportionnée à la diminution de l'acuité visuelle, mais ne dépassant pas 25 p. 100.

Un facteur important à faire intervenir est l'âge de la victime. Ainsi, un ouvrier qui perd un œil, jeune encore, peut trouver une autre situation. On pourrait établir une limite jusqu'à 30 ans, je suppose; et alors, à un blessé qui aurait droit à une réduction de 30 p. 100, par exemple, on ne concéderait que 25 p. 100, au-dessous de 30 ans.

Une catégorie plus intéressante est celle des ouvriers âgés. Un ouvrier âgé de 60 ans et davantage, atteint d'une blessure grave, a, par la suite, plus de difficultés à travailler; souvent il perd sa place et n'en trouve pas d'autre. Il serait juste d'accorder au facteur « vieillesse » 10 p. 100 en plus de l'évaluation. Ainsi, la réduction de capacité étant estimée 30 p. 100, par exemple, serait de 40 p. 100 si le blessé était âgé de 60 ans et plus.

Les blessures des deux yeux doivent entraîner, cela va de soi, une indemnité plus forte.

Il y a aussi à considérer la vision des blessés, qui auraient une opération à subir et qui s'y refusent. On ne peut obliger personne à se faire opérer. Cependant le certificat devra indiquer approximativement l'acuité visuelle qui pourrait exister après l'opération (iridectomie optique, par exemple).

L'état de la vision après une opération de cataracte traumatique demande aussi une interprétation spéciale. A mon avis, l'acuité visuelle doit être indiquée sans la correction de l'aphakie. Dans les certificats que j'ai eu à établir, j'ai toujours procédé ainsi, et j'ai ajouté : « Cet œil possède la vision de tout œil opéré de cataracte, c'est-à-dire que, si l'autre œil venait à être hors de service, l'œil opéré aurait telle acuité visuelle avec un verre sphérique convexe de *n* dioptries. »

Ces considérations générales pourraient recevoir plus de développements. Elles ne constituent, en quelque sorte, que des indications destinées à être mises en pratique, en attendant que, selon le vœu de M. Sulzer, l'acuité visuelle professionnelle de tous les métiers ait été déterminée, opération qui n'est pas sans présenter quelques difficultés et qui demandera un temps très long.

M. Vignes (Paris). — Je remercie M. Sulzer de reprendre ma

Digitized by Google

proposition d'employer une même échelle. Je donne la préférence à la graduation fractionnaire décimale qui, partie d'une limite supérieure à peu près fixe, décroît jusqu'à l'expression en centièmes des acuités les plus mauvaises. Dans l'échelle de grades, le départ est une valeur intermédiaire de la série décimale : elle ne tient pas compte des acuités inférieures à un dixième. Au point de vue économique de la vision, il est cependant utile de différencier un borgne d'une personne dont l'acuité serait réduite à quelques centièmes, lesquels sont très utiles dans l'orientation. Comme le rapporteur, qui fait une critique judicieuse et fondée des barèmes pour l'estimation des diminutions d'acuité visuelle professionnelle, j'estime qu'ils seront inutiles lorsque seront déterminées les limites de l'acuité visuelle professionnelle pour chaque branche de métier ainsi que les variations du salaire avec la progression de l'âge et la gradation physiologique de la vision. Un long laps de temps s'écoulera encore avant que nous possédions ces facteurs, aussi est-il légitime d'appuyer par de nouveaux exemples les observations parues à l'étranger et de montrer la disproportion fréquente entre les allocations d'indemnité et les dommages visuels. Sur 31 accidentés indemnisés, pour le moins suivant le barème de Grœnow, 14 présentant une diminution partielle de vision touchent après l'allocation de la rente même salaire, 5 un salaire supérieur et 4 un salaire inférieur. 15 borgnes gagnent : 5 le même salaire, 3 un salaire supérieur, 6 un salaire inférieur. Comme les statistiques citées par le rapporteur, celle-ci montre la même conformité dans l'appréciation de diminution de capacité, sans qu'il soit tenu compte du métier exercé. On rencontre cependant tous les jours des borgnes qui possèdent intact le sens de la troisième dimension.

M. de Lapersonne déclare être un peu déçu par le rapport en ce qui concerne l'enquête à faire pour déterminer les limites de l'acuité visuelle professionnelle dans les différents métiers. Une telle enquête sera longue; si l'on compte en effet 554 professions, et 10 branches par profession, soit 5,540 branches, et si l'on examine seulement 100 ouvriers dans chacune de ces parties, on arrive au chiffre de 500,000. D'autre part, n'éprouvera-t-on pas des difficultés de la part des patrons? Ces enquêtes demanderont enfin des précautions d'uniformité toutes particulières : échelles semblables, éclairages analogues. Il y a enfin nécessité de tenir compte du dossier de l'ouvrier, de son salaire antérieur pour l'évaluation du taux de la rente. Il regrette en dernier lieu qu'on n'ait pas parlé de la vision des yeux aphakes, des fausses projections, de l'hystéro-traumatisme et de la vision périphérique.

Digitized by Google

MM. Armaignac, Vacher pensent qu'on peut arriver à une échelle unique.

M. Armaignac demande que la Société en fasse les frais.

M. E. Aubineau (Brest). — Comment estimer la valeur professionnelle de l'œil aphake? A moins que l'œil congénère ne soit perdu ou ne soit plus mauvais que l'œil opéré, l'ouvrier ne bénéficie de la disparition de sa cataracte que par l'étendue plus grande de son champ visuel. Nous savons que la vision binoculaire est, en pareil cas, pratiquement impossible. Il ne s'ensuit pas que l'œil aphake soit perdu pour le travail, mais il en résulte que l'acuité physiologique obtenue après correction ne peut représenter l'incapacité permanente partielle. Nous demandons à M. Sulzer si, pour apprécier la valeur professionnelle de l'œil aphake, il convient de se baser sur un chiffre qui dériverait du chiffre représentant l'acuité physiologique après correction; ou si, à l'exemple de Haab et de Pflüger, nous devons considérer la perte du cristallin comme donnant toujours lieu à une invalidité de 13 à 20 p. 100, selon le métier de la victime.

M. Dor. — A propos des échelles, il n'est pas d'avis d'en changer. En ce qui concerne la question des accidents, il n'est pas juste de considérer si le blessé gagne autant après qu'avant.

M. Péchin. — Le rapport de M. Sulzer ne nous donne pas entière et pleine satisfaction, mais il ne pouvait donner davantage. Grâce à ce travail, nous marchons à l'adoption d'une unité de mesure de l'acuité visuelle. Déjà en 1903, M. José Presas (de Barcelone) présentait au Congrès de Madrid des conclusions analogues à celles de M. Sulzer, ainsi qu'une échelle optométrique et chromatique basée sur le système décimal et montrait les avantages de la notation par ce système. La notation basée sur le système des degrés devait forcément être remplacée un jour par la décimalisation du quart de cercle. M. Sulzer, avec sa compétence en ces sortes de question, nous donne les raisons qui doivent faire admettre le grade comme unité de mesure de l'acuité visuelle. Une seule notation est indispensable, surtout pour les accidents du travail, afin que les magistrats aient un même chiffre d'acuité visuelle. A Paris, certains juges ne demandent à l'expert que des renseignements exacts sur l'acuité visuelle et sur les lésions oculaires et ne lui demandent qu'à titre accessoire et secondaire son avis sur la capacité professionnelle du blessé. Ces juges ont raison, car, dans les débats qu'ils dirigent et avec les éléments d'appréciation fournis par les patrons et d'autres intéressés, ils peuvent se faire autrement que nous, médecins, une idée sur la valeur professionnelle d'un ouvrier dont la vision est réduite. Et si nous voulons, nous aussi, devenir capables d'apprécier aussi

Digitized by Google

justement que possible la dépréciation subie, nous devons faire une enquête auprès de nos malades non sinistrés et non en instance devant la justice. Ces malades nous renseigneront exactement sur ce qu'ils peuvent faire et sans arrière-pensée. J'ai examiné ainsi 48 malades dont je vous donne l'acuité visuelle et la valeur professionnelle. En classant ces renseignements, nous aboutirons à une enquête pratique et qui nous suffira dans la généralité des cas. Elle ne pourra qu'augmenter la précision de la formule dont on se sert actuellement en Allemagne et qui nous suffit en attendant. Et quoi qu'on fasse il y aura toujours une part d'arbitraire.

L'échelle de M. Sulzer a l'avantage par ses grils de nous donner un moyen de plus de rechercher la simulation. A ce point de vue il convient de signaler l'importance des épreuves par le diploscope de Rémy. Il n'y a pas de simulateur capable de résister aux sept expériences faites rapidement avec cet instrument et en multipliant ces expériences avec des cartons aussi variés que nous le voulons. Une excellente mesure consiste à ne pas présenter à la fois à l'observé toutes les lignes des optotypes sur un seul carton, car en ce cas l'observé voit tout ce qu'il a à lire et, pour peu que la simulation le tente, il en lira le moins possible. Il vaut mieux ne lui donner à lire qu'une seule ligne en lui cachant les autres. J'ai fait modifier pour M. Meyrowitz son appareil éclairé par la lumière électrique; avec l'éclairage par le gaz cet appareil devient très pratique.

M. Valude (Paris). — Deux points du rapport de M. Sulzer m'ont intéressé au point de vue des expertises médico-légales. Le premier est celui de la limite supérieure de l'acuité visuelle professionnelle. Nous voyons d'après le barème de Grœnow que celle-ci est toujours plus ou moins inférieure à la limite de l'acuité visuelle physiologique. D'après moi, cette différence ne devrait pas exister, car la conséquence de cette formule est que les tribunaux refusent de tenir compte d'une diminution visuelle de 1/3 ou de 1/4 provenant d'un accident du travail. Cependant les individus ainsi lésés, tout en pouvant certainement continuer leur profession, n'en n'ont pas moins subi un préjudice, dont il est injuste de ne pas leur tenir compte. En unifiant la limite supérieure de l'acuité professionnelle et de l'acuité physiologique, suivant l'application stricte de la loi, on risquerait plus de commettre des injustices au détriment des blessés du travail.

Un autre point du travail de M. Sulzer qui m'a intéressé est le passage relatif aux borgnes. On y voit que les borgnes trouvent moins facilement à se faire embaucher, bien qu'ils soient capables de fournir le même travail qu'un ouvrier possédant ses deux yeux. Cela tient à ce que les employeurs hésitent à embaucher un

Digitized by Google

borgne, qui, par la perte de son second œil, deviendrait pour eux une lourde charge, avec une rente égale à 66,66 p. 100 de leur salaire.

Or cette crainte des employeurs et cette disqualification des borgnes pourraient disparaître si on connaissait un jugement très intéressant rendu par la Cour de Paris le 16 février 1901, qui considère la perte du second œil chez les borgnes comme occasionnant une incapacité partielle et non point une infirmité totale. Ce jugement, qui paraît injuste au premier abord, est au contraire fort judicieux et me paraît très heureusement rendu dans l'intérêt des borgnes, qui ne seront plus exposés à se voir préférer des camarades favorisés de leurs deux yeux, et qui ne seront plus soumis à une diminution de salaire en raison de l'infirmité qui les rend dangereux à employer.

M. Valude, au nom du comité, propose l'unification de la mesure de l'acuité visuelle, d'après les principes exposés par Sulzer dans son rapport. L'unité de mesure serait le grade auquel il propose de donner le nom de *snellen*.

M. Javal demande à combien de grades correspondra l'acuité visuelle normale actuelle (V = 1).

M. Valude. — A 12 grades, ou plus exactement 12 grades correspondent à 1,19, c'est-à-dire à une acuité visuelle un peu supérieure à l'acuité normale actuelle.

M. Javal insiste sur l'importance de la notation de l'acuité visuelle lors de l'entrée de l'ouvrier à l'usine. Aussi appuie-t-il la proposition faite par M. de Lapersonne. La Société peut dans cet ordre d'idées jouer un rôle considérable et inviter les patrons, dans l'intérêt commun, à faire noter cette acuité visuelle. Reste la question de l'échelle qui servira à la détermination de cette acuité.

D'après M. Javal, le système de minimum séparabile est faux, et ce fut là la grande erreur de Snellen.

Il félicite le rapporteur de ses recherches et constate qu'il est arrivé à une échelle en progression géométrique. Dès 1838 déjà, Green (de Missouri) était arrivé à la même conclusion. Il se rallie donc à ce qu'a dit M. Sulzer, à savoir que l'échelle doit être en progression géométrique.

Comment indiquer les degrés de cette échelle? M. Javal repousse les fractions employées jusqu'ici et se rallie au système qui inscrit des grandeurs, des unités. Arrivant à l'unité de mesure proposée par M. Sulzer, M. Javal repousse le grade et pense qu'il ne sera pas admis à Lucerne. Il critique d'ailleurs cette unité de mesure qui n'est employée que dans le service géographique de l'armée. Il est vrai que les candidats à Polytechnique s'en servent déjà et

Digitized by Google

qu'un prochain Congrès international sera saisi de cette question. Mais ce sont des sujets encore à l'étude. Les mathématiciens d'ailleurs ne sont pas tous d'accord, et d'autres ont proposé pour unité soit le radian (arc de 37°), soit le milliradian. Chose curieuse, les chiffres du tableau de Sulzer correspondent à peu près au milliradian.

Pour la construction de l'échelle, M. Javal est d'avis qu'il ne faut pas prendre une lettre, mais un carré noir sur fond blanc. L'échelle en points serait l'échelle étalon, et à côté on mettrait l'échelle de Sulzer, de Snellen ou de Landolt.

M. Javal résume et insiste sur ces trois points : 1° il faut prendre une échelle à progression géométrique; 2° les grandeurs d'objets (carrés noirs sur fond blanc) serviront d'unités; 3° le milliradian sera l'unité et pourra prendre le nom de Snellen.

M. Landolt revient à la question de l'incapacité de travail, et insiste pour l'examen préalable des yeux des ouvriers.

Le minimum séparabile constitue pour lui le meilleur principe pour la notation de l'unité visuelle. Il ne trouve pas opportune la dénomination de Snellen donnée à l'unité visuelle, à cause de la confusion qui pourra se produire dans certains esprits du fait de l'emploi des anciennes échelles de Snellen.

En ce qui concerne la proposition de M. Valude, il est d'avis de ne pas apporter à Lucerne de conclusion ferme.

M. Sourdille. — Pour pouvoir apprécier la diminution de capacité professionnelle, il faut d'abord connaître l'acuité professionnelle normale. Il cite comme exemple « les Chantiers de la Loire » où une visite fut faite dernièrement; on mit à la porte des ouvriers qui à l'examen ne donnaient qu'une acuité visuelle insuffisante, mais qui cependant faisaient parfaitement leur travail depuis plus de vingt ans. Ce sont là des faits regrettables et dus, bien sûr, à une mauvaise et insuffisante connaissance de l'acuité visuelle professionnelle.

Pour les borgnes, dans certaines catégories d'ouvriers, il n'a pas observé de différence au point de vue du travail entre eux et les ouvriers normaux.

Certains aphakes au contraire sont plus malheureux que des borgnes.

M. Dransart. — Il faut absolument connaître quel est le minimum d'acuité visuelle compatible avec une profession. Il cite l'exemple d'un service du Nord où l'examen des yeux des ouvriers est pratiqué avant l'entrée dans l'usine. Ce sont des médecins qui examinent le candidat et ce n'est que dans le cas où cette acuité est inférieure à 0,5 que l'ouvrier est renvoyé à un oculiste.

A propos de la détermination de l'acuité visuelle minimum com-

Digitized by Google

patible avec l'exercice d'une profession, il propose de faire dans toutes les professions l'examen des borgnes qui réalisent le minimum. Chez les mineurs, un borgne qui a encore 1/6 d'acuité exerce son travail.

M. Kalt est d'avis qu'on peut dès maintenant trouver une solution.

Un œil qui n'a qu'un quart d'acuité visuelle ne lit pas les caractères des journaux quotidiens, mais cela ne veut pas dire qu'il a perdu les trois autres quarts. Il conseille de dresser une liste des accidents pour chaque membrane de l'œil, et de les diviser par catégorie, suivant la diminution de vision qu'ils donnent. Il ne faut pas enfin considérer quel est le gain de l'ouvrier après son accident, mais bien plutôt quel est le dommage subi.

M. Dufour attire l'attention des congressistes sur la méthode à employer pour l'examen de l'acuité visuelle. Il faut se placer à peu près dans les conditions où l'ouvrier se trouvera à l'usine, et, dès lors, il y aura une grande difficulté résultant de ce fait : la réalisation de ces conditions si variables. En ce qui concerne la réforme, il pense qu'il ne faut préjuger de ce qui se passera à Lucerne; il est d'avis que la question doit être mise à l'étude.

M. Sulzer. — Le rapporteur, prenant la parole, remercie les différents orateurs qui ont argumenté son rapport.

A propos de l'enquête proposée, il peut assurer les membres du congrès qu'elle ne présentera pas autant de difficultés qu'on pourrait le croire. Il est allé dans les usines, il a vu les patrons et les ouvriers. Partout il a rencontré l'accueil le plus empressé.

A cause des procédés secrets de fabrication, il se pourra qu'on soit obligé d'interrompre parfois des examens, mais en dehors de ces cas, il pense que l'enquête aboutira rapidement. On aura ainsi des moyennes très précises, mais cela n'empêchera pas les experts désignés par les tribunaux d'étudier les cas particuliers.

L'inscription de l'acuité visuelle sur les livrets des ouvriers, qui, au début, a été mal accueillie par les ouvriers, sera acceptée et l'est déjà.

La mission des experts est certainement très délicate. Les uns penchent à favoriser l'ouvrier et trouvent qu'on n'est pas assez large, les autres trouvent qu'on donne trop.

Aux réponses précises posées par les juges, il faut donner des questions précises. L'incapacité de travail est-elle permanente ou partielle? Malheureusement, jusqu'ici, nous n'avons pas de données suffisantes.

C'est l'enquête qui fournira ces documents.

Un commencement d'exécution a déjà été fait par Bourgeois, Vignes, Péchin.

Digitized by Google

Le facteur *âge* soulevé par Bourgeois mérite considération. Il est hors de doute, en effet, qu'un même traumatisme a une importance plus grande si le blessé est âgé. La diminution d'acuité visuelle professionnelle pourra être telle qu'elle rendra impossible à l'ouvrier l'entrée dans un emploi quelconque. D'autres enquêtes, plus difficiles encore, ont été faites par ailleurs. Les économistes, entre autres, avaient une tâche plus ardue encore. Ils sont pourtant arrivés à des résultats à force d'énergie et de persévérance.

La mesure de la diminution de l'acuité visuelle professionnelle devra être faite soigneusement, surtout en ce qui concerne les degrés inférieurs d'acuité, et pour ce faire, nos échelles doivent être très sensibles dans ces notations.

M. Sulzer répond enfin aux critiques de M. Javal. L'acuité visuelle est la faculté de percevoir des points séparés et non de percevoir des points uniques. Le minimum séparabile doit donc être conservé comme définition de l'acuité visuelle. Quant au grade, non seulement il est devenu obligatoire pour Polytechnique, mais il est employé par les ingénieurs et les mécaniciens. L'unité telle qu'il l'a définie lui semble donc préférable, et il maintient le nom de Snellen à donner à la nouvelle unité.

M. Teillais demande la nomination d'une commission pour étudier cette question. MM. Sulzer, Valude et Landolt sont proposés.

M. Javal proteste contre la composition de cette commission. Deux élèves de Snellen ne peuvent entrer dans une commission chargée de réformer l'œuvre de Snellen.

Une discussion assez confuse s'engage au sujet de cette commission. Quelques membres demandent qu'elle soit fusionnée avec la commission nommée au congrès international de 1900.

Le débat se prolonge et plusieurs orateurs se font entendre sans grand résultat. Divers congressistes déclarent avoir besoin d'être éclairés avant de voter des propositions à présenter au congrès de Lucerne.

M. Morax demande que trois membres étudient ces questions et les rédigent afin que le congrès puisse les voter avant la fin des travaux.

La proposition est adoptée et MM. Sulzer, Vignes, Landolt sont désignés pour faire partie de ce comité.

Il est regrettable que pas un des membres du congrès n'ait proposé d'adjoindre aux travaux de cette commission notre éminent confrère le Dr Javal. Tout le monde reconnaît la compétence de ce dernier, et il n'est pas douteux que ses lumières aient été très efficaces et ses avis très précieux. Pourquoi ne l'a-t-on pas

Digitized by Google

désigné par acclamation. La part qu'il avait prise à la discussion et sa notoriété le mettaient au premier rang. Nous nous contenterons de souligner le fait.

Prof. H. Truc (de Montpellier). **Valeur pratique de l'acuité 0,1 comme limite extrême de la cécité.** — Le Prof. H. Truc, qui, dans ses travaux antérieurs, s'est appliqué à exposer la condition des aveugles en France et à bien définir la cécité et ses divers degrés, considère l'acuité 0,1 comme son extrême limite supérieure. L'établissement de cette acuité limite est très importante au point de vue professionnel, administratif et scientifique. L'auteur en étudie la valeur pratique générale, sous bénéfice d'appréciation individuelle, à l'état normal et à l'état pathologique chez des sujets de conditions physiques, intellectuelles et sociales diverses. Pour la série normale, l'acuité était réduite artificiellement à 0,1 par des verres opacifiés ou de minces lames de gélatine superposées; pour la série pathologique, il s'agissait de leucomes, d'anciennes iritis, de chorio-rétinites, de névrites, de vices de réfraction, d'opérés de cataracte, etc.

Dans tous les cas, avec la vision 0,1 la déambulation et l'orientation sont faciles, on compte les doigts à 8, 10, 12 mètres, etc.; lecture à 0 m. 10, écriture à 0 m. 20 : travaux manuels grossiers possibles. Les myopes, hypéropes ou astigmes paraissent plus aptes, toutes choses égales d'ailleurs, que les amblyopes par lésions inflammatoires; les opérés de cataracte, au contraire, semblent moins aptes : question d'âge et d'éducation sensorielle. On peut donc dire que l'acuité 0,1, dans les conditions moyennes d'âge, de santé et d'intelligence, est compatible avec un exercice visuel professionnel permettant de subvenir aux besoins élémentaires de la vie. Avec une vision inférieure de 1/20, 1/50, on peut encore se conduire dans les endroits familiers, reconnaître les gros objets, faire certains travaux grossiers, mais on ne saurait se suffire dans la vie. L'auteur conclut donc que, à partir de 0,1, il y a vision, et au-dessous de 0,1 il y a cécité. Il constate que cette acuité limite est virtuellement admise par les administrations, l'armée, les tribunaux, etc., et la propose définitivement, au point de vue pratique, à l'acceptation ou à la discussion des ophtalmologistes.

M. Dufour félicite M. Truc de sa communication. Il est très important, au point de vue économique, d'établir la limite supérieure de la cécité.

M. Sourdille aurait désiré que l'étude de M. Truc ait englobé la mesure de l'acuité périphérique. Le champ visuel est très important, et il n'est pas douteux que pour la majorité des profes-

Digitized by Google

sions, une acuité centrale insuffisante ou une perte totale du champ visuel mettent le blessé dans un état d'incapacité absolue.

A la demande du président, l'assemblée accepte les conclusions du travail de M. Truc. L'acuité 0,1 est donc, à partir d'aujourd'hui, pour la Société française d'Ophtalmologie, la limite extrême de la cécité.

(*A suivre.*)

ACADÉMIE DES SCIENCES

28 décembre 1903.

Détermination du minimum perceptible et de la durée de la perception lumineuse chez les personnes dont la vue est affaiblie. — M. Durand préconise pour cette détermination l'usage d'une flamme à intensité variable jusqu'à ce que le sujet ne l'aperçoive plus. C'est là le minimum de la lumière perceptible.

Par le même moyen on déterminera la durée de la perception lumineuse. Pour des impressions courtes, la durée de la perception est proportionnelle à l'intensité lumineuse; l'œil se fatigue donc d'autant moins vite que l'intensité lumineuse est plus grande.

Dr Beauvois.

SOCIÉTÉ MÉDICALE DES HOPITAUX

Séance du 25 janvier 1904.

Dufour (Henri). **Insuffisance aortique et troubles pupillaires. Tabes fruste et incipiens contrôlé par l'examen de la moelle.** — Après avoir rappelé les travaux de Vulpian et de Charcot, puis ceux de Jean Heitz sur les rapports existant entre les lésions de l'aorte et le tabes, et enfin ceux de Babinski et Vaquez qui ont démontré la nécessité de rapporter à un tabes fruste des signes oculaires attribués à des lésions de l'aorte, le Dr Dufour apporte une démonstration anatomo-pathologique de cette théorie.

Une femme atteinte d'insuffisance aortique, de sclérose rénale, présente de l'*inégalité pupillaire*, le signe d'Argyll-Robertson unilatéral et la perte des réflexes rotuliens. Pas de douleurs fulgurantes. L'autopsie fut faite et les coupes de la moelle ont montré

Digitized by Google

les lésions typiques du tabes incipiens telles qu'elles ont été décrites par Pierret, Westphal, Raymond. Avec un minimum de signes cliniques (ici deux réflexes seulement ont disparu) on peut donc dépister le tabes.

VAQUEZ. **Hypertension.** — A propos de l'hypertension artérielle signalée par Potain et étudiée depuis par nombre d'auteurs dans l'intoxication saturnine aiguë, l'éclampsie et l'urémie, il signale deux complications oculaires (parmi d'autres complications générales) qui coïncident avec l'élévation transitoire ou permanente de la tension artérielle : l'*amaurose* et l'*hémianopsie*.

L'*amaurose* qui apparaît brusquement après une céphalée violente a été signalée dans l'urémie par Pal, dans l'éclampsie par Schauta et dans la colique de plomb par Weber, Jaccoud et Pal. Elle disparaît vite et est indépendante de la rétinite à évolution lente et lésions oculaires.

L'*hémianopsie* a une cause identique. Vaquez l'a notée chez des brightiques; Uthoff l'a signalée chez des saturnins, et Knapp, chez des éclamptiques.

SOCIÉTÉ DE NEUROLOGIE

4 février 1904.

MARY et LÉVY. **Sur l'évolution de l'amaurose tabétique.** — D'après l'observation de trente-deux cas d'amaurose tabétique, les auteurs ont constaté deux phases dans l'évolution de l'amaurose, une survenant deux ans au plus après le début du tabes et caractérisée par la perte de la vision nette, une autre plus tardive survenant vingt ans, trente ans après le début du tabes et aboutissant à la perte complète de la vision. Le traitement antisyphilitique ne peut pas être accusé de cette amaurose.

SOCIÉTÉ DE MÉDECINE ET DE CHIRURGIE DE BORDEAUX

Compte rendu analytique de la séance du 5 *février* 1904.

Cataracte congénitale. — M. LAGRANGE montre un jeune homme de 15 ans atteint d'une cataracte congénitale double, auquel il a pratiqué, il y a dix ans, une iridectomie du côté droit et une

Digitized by Google

iritomie du côté gauche. Ce cas démontre l'avantage des pupilles étroites que l'iritomie, bien supérieure à l'iridectomie, permet d'obtenir. Il montre aussi que, dans des cas d'opacification très limitée, l'iritomie doit être faite de préférence à l'extraction du cristallin.

M. Armaignac pense que l'iridectomie permet d'obtenir une fente presque aussi droite que l'incision simple, qui se trouve dans la suite élargie par la traction des fibres circulaires de l'iris.

M. Martin. — Tout le monde est d'accord sur la supériorité des pupilles étroites. Lorsque M. Martin intervient, il conserve le sphincter et n'enlève qu'un très faible segment de la périphérie. Il a ainsi deux pupilles, dont l'une qui réagit à la lumière. Quand les deux yeux sont atteints et sont myopes, M. Martin fait une pupille d'un côté et enlève le cristallin de l'autre côté, ce qui permet aux malades de voir de loin d'un côté (côté iritomisé), et de loin de l'autre (côté décataracté).

BIBLIOGRAPHIE ET REVUE DES JOURNAUX

A. Antonelli. **Les névrites optiques au cours des infections aiguës.** — Dans ce rapport à la Section ophtalmologique du Congrès international de médecine de Madrid, l'auteur a rapporté et analysé tous les faits connus de névrites optiques survenues dans les maladies infectieuses aiguës, pendant leurs périodes diverses d'incubation d'état, et de convalescence. Le sujet est ainsi complètement exposé et constitue une monographie, que les *Archives d'Ophtalmologie* ont publiée, et que l'*Ophtalmic Review* analyse longuement (février 1904). Seul le côté anatomopathologique a été laissé au co-rapporteur chargé de cette partie spéciale.

L'expérimentation par les substances irritantes et les toxines avait déjà prouvé que les microbes ne sont pas indispensables à l'apparition de névrites : de même les névrites optiques, après cellulite orbitaire ou sinusite, indiquent l'influence de l'état local; inversement, la présence des gaines lymphatiques le prédispose à subir l'action des toxines en circulation dans l'organisme. Enfin l'existence de ce canal osseux et étroit que traverse le nerf optique le rend encore plus susceptible de phénomènes réactionnels. Avant de passer au détail des différentes infections, l'auteur insiste sur les difficultés du diagnostic : une chorio-rétinite péripapillaire subaiguë, avec pigmentation consécutive

Digitized by Google

persistante, peut accompagner la névrite. Dans les cas douteux l'examen du sens lumineux et de la réaction pupillaire doit être pratiqué; de même après la guérison. L'affection est presque toujours bilatérale, mais pas exactement simultanée. Le pronostic est bon, sauf quand l'amblyopie a duré trop longtemps : le retour de la vision complète est alors peu probable.

Les détails des observations ne peuvent être rapportés ici et nous pourrons seulement résumer les caractéristiques de l'affection suivant la maladie générale, cause de la névrite.

L'influenza, qui est la cause la plus fréquente, offre la forme papillaire (vers le troisième jour) avec perte temporaire mais rapide de la vision; la forme rétrobulbaire est moins aiguë. Le pronostic est généralement bon et le traitement est celui de l'état général.

Dans la fièvre typhoïde, on observe la papillite subaiguë, surtout dans les dernières semaines de l'affection : un élément à éliminer ici est la possibilité d'une méningite. Un cas de Brame Hartnell (*Brit. Med. Journ.*, 29 mai 1897), diagnostiqué méningite, avec écoulement muco-purulent auriculaire et névrite optique, présentait à l'autopsie des lésions typhiques de l'intestin. Un autre cas sur lequel l'auteur attire l'attention est celui d'un enfant présentant une névrite optique congénitale avec chorio-rétinite, et dont la mère avait été atteinte de fièvre typhoïde, du quatrième au sixième mois de sa grossesse.

Les cas survenus dans la rougeole (vingt) sont suspects et peuvent être attribués à une otite moyenne ou à la méningite. Dans la scarlatine et la variole, peu de cas sont également non douteux, l'influence de l'albuminurie, de l'état cérébral ou de la cellulite orbitaire étant difficiles à écarter.

Dans le paludisme les complications oculaires ont été souvent mentionnées dans la période préophtalmoscopique. On connaît l'observation publiée par Antonelli au congrès de 1898, et concernant une chorio-rétinite pigmentaire avec névrite optique binoculaire, suite de fièvre pernicieuse. L'auteur distingue : la forme rétrobulbaire avec scotome central, la forme rétrobulbaire aiguë, la papillite intercurrente (qui accompagne ou suit l'accès de fièvre), la papillite ou neuro-rétinite chronique avec mélanose du disque optique.

Dans la syphilis, sans complication de gomme intracranienne ou de périostite, Antonelli décrit : la papillite secondaire tardive (syphilis maligne ou sénile); la papillite rétrobulbaire chronique de Leber, tertiaire et curable; la papillite congénitale.

La diphtérie, l'érysipèle et les oreillons ont également provoqué des névrites : de même, les polynévrites, le béribéri, le zona

Digitized by Google

ophtalmique, la méningite cérébro-spinale, la pneumonie, le rhumatisme.

La voie lymphatique et la voie vasculaire peuvent toutes deux conduire au nerf optique les substances provocatrices : et par la voie lymphatique l'infection peut agir directement sur le nerf sans provenir de l'encéphale.

L'auteur conclut que toutes les infections générales sont capables de donner lieu à la névrite optique, analogue le plus souvent à la névrite périphérique primaire et non dépendant de l'état rénal ou méningé. La pathogénie essentiellement vasculaire doit se rapporter non aux agents microbiens eux-mêmes, mais à leurs toxines.

Le traitement est naturellement étiologique : sérothérapie spécifique, ou organique, suivant les cas; la strychnine est généralement efficace.

Dr A. Bouchart.

Traitement du strabisme chez les enfants, par le Dr W. Wance (Chicago). — Des considérations qu'il présente sur cette intéressante question, l'auteur tire les conclusions suivantes :

1° Le traitement idéal du strabisme, chez les enfants, comprend le rétablissement de la vision binoculaire. Ce résultat peut être obtenu par un traitement commencé de bonne heure, mais seulement avec de persistants efforts de la part du médecin et des parents.

2° Un traitement trop tardif rend le résultat cosmétique moins probable et exclut d'ordinaire la vision normale.

3° L'usage de l'atropine est indiqué de bonne heure, et les verres aussitôt que le sujet est capable de les porter. L'occlusion de l'œil et les exercices orthoptiques variés seront employés avec succès.

4° Les verres devront être choisis par un spécialiste après examen skiascopique et ophtalmoscopique. L'astigmatisme, l'hypermétropie, la myopie seront corrigés complètement.

5° Si ces moyens ne suffisent pas, il faut proposer l'opération; celle-ci de même est indiquée dans certains cas d'extrême déviation dans lesquels les exercices orthoptiques ne peuvent être d'aucune utilité.

Dr Beauvois.

Sarcome de l'orbite. Ablation de la tumeur avec conservation du bulbe, par le Dr Carlo Fruguiele (*in Giorn. Intern. delle Scienze mediche*, octobre 1903). — Intéressante observation de tumeur orbitaire survenue chez un sujet de 19 ans. L'ablation

Digitized by Google

fut faite par la voie transpalpébro-conjonctivale. L'examen histologique indique un sarcome à petites cellules fusiformes, sans aucune particularité de structure. A ce sujet, Fruguiele présente quelques considérations sur l'origine de ces tumeurs et sur leur traitement. Reprenant le travail de Lagrange, il conclut que pour extirper une tumeur profonde de l'orbite en conservant le bulbe, il faut commencer l'intervention par la voie transpalpébro-conjonctivale, puis recourir à l'opération de Kronleïn si la brèche est insuffisante.

Dr Beauvois.

Contribution à l'étude des traumatismes oculaires. Contusion de l'œil, suivie de parésie de l'accommodation, par le Dr Bernardo (*in Giorn. med. del. reg. esercito*, août 1903, p. 594). — Il s'agit d'une intéressante observation de traumatisme oculaire dans laquelle, soit par l'effet du choc, soit par abus des mydriatiques, il persista longtemps une paralysie de l'accommodation. Il en résulta un trouble visuel qui ne disparut qu'au bout de deux ans, mais qui cessa complètement cependant.

L'auteur examine quelques points particuliers des symptômes et du traitement et aboutit à la conclusion pratique suivante *à l'état aigu :* en cas de traumatisme oculaire, repos absolu non seulement de l'œil blessé, mais aussi de l'œil sain.

Mydriatiques et révulsifs.

Contrôler l'état de l'accommodation afin d'éviter une parésie prolongée et la formation d'adhérences iriennes. Plus tard, on devra conseiller l'usage modéré de la vue avec des alternatives de repos et les instillations de mydriatiques.

Dr Beauvois.

Nouveau procédé d'exentération du bulbe et nouvelle prothèse oculaire, par le Dr Andrea Ferrara (*in Gaz. Sicil. Méd. et Chirurg.*, Palerme, mai 1903). — L'auteur, pour obtenir un bon moignon, introduit dans la cavité oculaire, après l'exentération, de la paraffine liquéfiée au bain-marie et stérilisée.

Il a ainsi des moignons solides et sur lesquels il est facile d'appliquer l'œil artificiel.

Les modifications qu'il apporte à l'opération classique de l'exentération sont les suivantes :

Au lieu de tailler en même temps la sclérotique et la conjonctive, il incise d'abord cette dernière à 3 millimètres du bord cornéen, et la décolle ensuite du côté de l'équateur du bulbe pendant trois ou quatre minutes. A ce niveau, il fait alors l'incision de la sclérotique, de façon à passer les fils dans celle-ci seulement.

Digitized by Google

2° Il instille alors quelques gouttes d'adrénaline (solution à 1/1000°) dans le sac scléral pour éviter l'hémorragie et le danger d'introduction de la paraffine dans l'artère centrale de la rétine.

Dr Beauvois.

Incision au cautère électrique pour l'ectropion et l'entropion, par le Prof. Tiffany (Kansas City) (*in the Kansas City Medical Index Lancet*, avec planche, novembre 1903). — Le distingué professeur d'ophtalmologie de Kansas City a depuis plusieurs années appelé l'attention sur les services que peut rendre l'électro-cautère dans les déviations du bord des paupières.

Il décrit aujourd'hui son procédé et apporte un cas illustré par la photographie. Cette observation, qu'il considère comme typique, est celle d'un homme de 57 ans atteint d'ectropion double. Une incision en V à pointe inférieure a entièrement redressé les paupières inférieures, comme le montre la photographie. Dans certains cas le prof. Tiffany conseille la répétition de l'incision au galvanocautère et de porter son action sur toute l'épaisseur de la paupière. Dans le cas d'entropion, il n'a jamais observé de troubles inflammatoires du côté de la conjonctive ou de la cornée après l'opération.

Dr Beauvois.

Les centres ophiques primaires après l'énucléation ou l'atrophie du globe oculaire, par Gallemaerts (*Bulletin de l'Académie de Médecine de Belgique*). — Gallemaerts a étudié l'état des centres optiques, ganglionnaires ou intermédiaires après l'atrophie ou l'énucléation d'un globe oculaire ; ces centres ont le tubercule quadrijumeau antérieur, le corps genouillé externe et le pulvinar. L'auteur a trouvé une atrophie diffuse dans le tubercule quadrijumeau antérieur et dans son bras, des deux côtés, atrophie consistant en diminution du nombre des cellules et disparition des fibres dans les trois premières couches et surtout dans la troisième ou couche optique. Dans le corps genouillé externe, l'atrophie est plus marquée du côté direct et sur les parties latérales externes du corps genouillé. L'auteur pense que l'atrophie des centres occipitaux étant plus marquée du côté croisé, un certain nombre de fibres doivent aller directement de la rétine à l'écorce occipitale sans relais ganglionnaire. Le pulvinar présente de l'atrophie des deux côtés.

J. Galezowski.

Digitized by Google

Le traitement chirurgical du goitre exophtalmique, par J.-B. Deaver. — Frappé de l'insuffisance presque absolue, dans la plupart des cas, du traitement médical appliqué au goitre exophtalmique, notre excellent confrère anglais n'hésite pas à préconiser l'intervention chirurgicale, et donne largement la préférence à la résection bilatérale du sympathique cervical, avec cette restriction, à laquelle il attache une importance capitale, de n'opérer jamais pendant les périodes d'irritation psychique ou de tachycardie, et de ne confier le bistouri qu'à un chirurgien parfaitement au courant de l'anatomie du cou, capable de parer à toute surprise. D'après M. Deaver, les résultats de cette opération sont de beaucoup plus satisfaisants que ceux fournis par les autres procédés : la mortalité est bien moins élevée, et en cas de guérison, cette guérison est définitive. (*Annals of Surgery*, avril 1903.) — Dr A. Yvert.

L'œil, base d'un système d'identification anthropométrique, par le Dr Capdevielle. — Partant de cette idée qu'il avait souvent entendu exprimer, à la clinique de Bordeaux, par son savant maître, le professeur Badal : « *Il n'existe pas deux yeux exactement semblables, et les différences que présentent entre eux les yeux de deux sujets donnés, doivent suffire à identifier ces sujets* », notre jeune confrère a cherché à faire pour l'œil ce que M. Bertillon a réussi, avec tant de succès, pour le corps tout entier.

Or, les caractères de l'œil ou de ses annexes qui présentent à la fois le plus de fixité sur le même sujet et le plus de variabilité d'un sujet à l'autre, sont, d'après M. Capdevielle :

1° La couleur de l'iris;
2° Les distances interorbitaires maxima et minima;
3° La distance interpupillaire;
4° Les rayons de courbure de la cornée;
5° Les signes particuliers à chaque œil.

Pour ce qui a trait, tout d'abord, à la couleur de l'iris, l'auteur adopte *les sept types* fondamentaux de Bertillon, mais sans les subdivisions secondaires.

La détermination du rayon de courbure de la cornée, dans ses méridiens horizontaux et verticaux, est pratiquée au moyen de l'ophtalmomètre de Javal et Schiötz, dont les mires ont été modifiées de manière à permettre une approximation d'un *vingtième de millimètre*. Ce serait le signe le plus sûr et le plus certain de tous.

Pour la mesure de la distance interpupillaire, que notre confrère désire aussi mathématiquement que possible, il a

Digitized by Google

imaginé, de concert avec M. le Dr Aubaret, chef de clinique, un instrument spécialement destiné à cet usage, dénommé *ophtalmostatomètre*, et qui semble devoir parfaitement répondre au but pour lequel il a été inventé.

Comme repères maxima et minima de la distance interorbitaire, M. Capdevielle a fait choix de deux points qu'il appelle *fronton-malaire* et le *dacryon :* correspondant, le premier, à la dépression située à la jonction de l'apophyse orbitaire externe du frontal et de l'angle supérieur du malaire; le second, situé, à la partie interne de l'orbite, à l'union de la crête postérieure de la gouttière lacrymale avec la suture unguéo-frontale, on mesure alors : 1° la distance séparant les deux points fronto-malaires; 2° la distance séparant les deux dacryons. Pour ce faire, le meilleur instrument est encore le compas à glissière des anthropologistes.

Dans ces conditions, rien n'est plus simple et plus facile que d'établir le signalement d'un individu sur une fiche du spécimen suivant :

Couleur de l'iris.....	O.D		....
	O.G.....		....
Distance interorbitaire.....	Maxima.....		....
	Minima.....		....
Distance interpupillaire.....			....
Rayon de courbure des cornées.	O.D.	M. H.	....
		M. V.	....
	O.G.	M. H.	....
		M. V.	....
Signes particuliers.....			....

(*Clinique ophtalmologique de Bordeaux*, n° de septembre 1903, et *Thèse de Bordeaux*, 1903). — A. Yvert.

Diagnostic des corps étrangers du cristallin. — Rayons X. — Orthoscopes. — Diaphanoscopes. — Sidéroscopes, par le professeur Badal. — Dans ce travail, publié à l'occasion et à propos de la Thèse d'un de ses élèves, M. le Dr Pouzol, le savant professeur de la Faculté de Bordeaux n'a pas l'intention de faire l'histoire des corps étrangers de l'œil, ni de revenir sur l'emploi des rayons X et des magnétomètres ou sidéroscopes, qui ont rendu de si grands services au diagnostic de ces traumatismes du globe oculaire. Son but est d'insister purement et simplement sur l'utilisation, pour la recherche des corps étrangers du cristallin, de deux instruments nouveaux, journellement employés à la clinique ophtalmologique de Bordeaux, grâce aux perfectionnements apportés par M. le Dr Aubaret, et qui rendent de

Digitized by Google

très grands services en pareille circonstance : l'orthoscope et le diaphanoscope.

Après un court préambule, dans lequel l'auteur rend compte que, sur trente-quatre cas de cataracte traumatique opérés à la clinique depuis le mois de janvier 1901, on a recueilli sept cas de cataracte avec présence de corps étrangers du cristallin; il en arrive à la question de constatation du corps du délit à l'intérieur même de la capsule cristallinienne.

Pour cela, deux méthodes surtout sont à recommander, après atropinisation bien entendu :

a) *L'éclairage direct* : — *b*) *l'éclairage rétrograde.*

a) Le premier se pratique à l'aide de l'ophtalmoscope et de l'orthoscope. L'emploi de l'orthoscope est plus avantageux pour les raisons suivantes : la source lumineuse des orthoscopes peut être déplacée avec une extrême facilité et mise très près de l'œil observé; les faisceaux lumineux directs qui en émanent sont projetés par le dioptre cornéen sur le champ pupillaire, de telle sorte qu'ils peuvent occuper, par rapport aux lignes visuelles de l'observateur, toutes les positions, depuis celle utilisée dans l'éclairage oblique ou latéral, jusqu'à une position tangentielle par rapport aux lignes visuelles.

Un autre avantage réside dans l'exploration de la périphérie du cristallin et des couches équatoriales de la lentille, par suite du rapprochement possible et de la très grande obliquité de la source lumineuse.

b) L'*éclairage rétrograde* est ainsi dénommé parce que les rayons électriques suivent dans la lentille un trajet en sens inverse du précédent. On l'exécute à l'aide de certains éclaireurs spéciaux, dénommés diaphanoscopes oculaires, et basés sur le même principe que les appareils du même genre utilisés, en rhinologie, pour l'examen des sinus frontaux et maxillaires. Les modèles inaugurés par Birnbacher et Rochon-Duvigneaud sont très pratiques pour l'œil; mais la préférence, bien certainement, doit être accordée à celui que M. le Dr Aubaret a présenté au dernier congrès de Madrid et qui fait partie du poste d'ophtalmoscopie installé à la clinique de Bordeaux. Grâce à cet instrument, on a pu, dans bien des cas très embarrassants, déceler, à l'intérieur du cristallin, le corps étranger qui se détache sous forme d'un point plus ou moins noir et opaque. (*Clinique ophtalmologique de Bordeaux*, n° d'octobre 1903.) — A. Yvert.

Digitized by Google

THÈSES DE DOCTORAT DE PARIS ET DE BORDEAUX

M. Beaure d'Angères. — Etudes sur les greffes dermo-épidermiques de Thiersch.

M. Stankewitch. — Sur un procédé de dosage de la bilirubine dans le sérum sanguin.

Chalier. — Du pronostic du gliome de la rétine.

Jarland. — Des résultats éloignés de la sympathectomie cervicale dans la cure du glaucome.

Ginoux. — Des psychoses consécutives à l'opération de la cataracte.

Madamet. — Des blépharoplasties à pédicule (Méthode italienne et méthode indienne).

Bernard. — L'ophtalmie granuleuse dans le département de la Gironde.

Chevalier. — Contribution à l'étude des kystes dermoïdes de la queue du sourcil.

Garrot. — Des angiomes des paupières, leur traitement par l'électrolyse.

Gauthier. — Étude critique sur l'emploi de l'opothérapie en ophtalmologie.

Renaud. — Accidents et complications des méningites cérébro-spinales.

Josserand. — Contribution à l'étude physiologique de l'adrénaline.

Vinsonneau. — La cataracte diabétique.

INDEX BIBLIOGRAPHIQUE

Dr G. Gellé. — Rôle des lésions nasales dans la pathogénie du larmoiement. (*Archives internat. de Laryngologie*, 98, boul. St-Germain.)

Aubaret et Lafon. — Tumeur épibulbaire. (*Journal de méd. de Bordeaux*, 21 février 1904.)

Aubaret. — Blépharoplastie à pédicule oblique. (*Journal de méd. de Bordeaux*, 21 février 1904.)

Prof. de Lapersonne. — **Thrombo-phlébite orbito-méningée**, Leçon clinique recueillie par le Dr Onfray, à l'Hôtel-Dieu. (*Gazette des Hôpitaux*, jeudi 31 mars 1904.)

Digitized by Google

NOUVELLES

Administration sanitaire de l'empire ottoman. — Un concours sera ouvert à Constantinople le 11 août 1904 irrévocablement pour l'admission de cinq médecins dans les cadres du personnel provisoire de l'Administration sanitaire.

Les praticiens, dûment diplômés, qui désirent y prendre part doivent s'adresser en temps voulu à l'Administration susdite pour avoir connaissance des conditions exigées des candidats, ainsi que des matières portées au programme de ce concours.

ERRATUM

Dans l'article de M. le professeur Galezowski, page 256, du dernier numéro, rectifier ainsi la formule :

Chlorhydrate d'adrénaline . .	0 gr. 01
Chlorhydrate de cocaïne. . .	0 gr. 05
Nitrate de pilocarpine. . . .	0 gr. 15
Eau distillée	10 gr.

N. D. L. R.

Le Gérant : Félix Alcan.

6389. — L.-Imprimeries réunies, B, rue Saint-Benoît, 7. — Motteroz, directeur.

Digitized by Google

CRYOSCOPIE ET PATHOGÉNÈSE DE LA CATARACTE SÉNILE[1]

PAR

Le Dr GIUSEPPE GRILLI

Assistant du professeur PARISOTTI, de l'Institut ophtalmique de Rome.

Avant de procéder aux opérations de cataracte, le Prof. Parisotti, de l'Institut ophtalmique de Rome, m'avait chargé d'analyser les urines du patient. Après plusieurs analyses d'individus atteints de cataracte sénile, quelques caractères constants, ou à peu près, appelèrent mon attention. Aussi me vint-il à la pensée de rechercher par une série d'analyses quels caractères communs et quelles différences pouvaient exister entre les urines de personnes normales et de personnes atteintes de cataracte sénile. Et dans l'espace de cinq mois je pratiquai l'analyse chimique, microscopique et cryoscopique des urines de 80 cataractés et, pour comparaison, de 60 personnes normales de différents âges. J'ai remarqué constamment un poids spécifique faible, une quantité journalière relativement augmentée, une rareté de sédiments urinaires, sans éléments rénaux, et une tension osmotique faible et très inférieure à la normale. Je croyais auparavant qu'il s'agissait d'un fait accidentel, mais les examens, répétés trois et quatre fois, m'enlevèrent le doute. La constance de ces caractères anormaux et la constatation de la tension osmotique faible, qui en moyenne dans mes recherches a été de $\Delta = -1,10$, pendant que chez les individus sains, d'après mon contrôle et les recherches de plusieurs auteurs, est de $\Delta = -1,65$, me firent penser à l'existence, chez nos cataractés, d'une altération rénale. Les caractères ci-dessus mentionnés nous portent au diagnostic de rein ratatiné, néphrite

1. Résumé d'une communication à la Société française d'Ophtalmologie, le 5 mai 1904.

Digitized by Google

interstitielle chronique ou sclérose du rein, suivant la dénomination courante.

Mais avons-nous le droit d'admettre dans toutes les personnes à cataracte sénile la sclérose du rein? Et pourquoi les artério-scléreux ne sont-ils pas tous cataractés? Plusieurs auteurs admettent comme étiologie de la cataracte l'artério-sclérose, soit diffuse, soit localisée aux carotides avec leurs dépendances. Michel, sur 52 individus atteints de cataracte spontanée, a trouvé toujours l'athérome des carotides plus prononcé du côté de l'œil affecté. Soit localisée, soit diffuse, il est certain que beaucoup de cataractés sont évidemment atteints d'artério-sclérose.

Et M. le Prof. Hutinel écrivait : « Le caractère fondamental de l'artério-sclérose, c'est la tendance à se généraliser au système artériel tout entier, la prédominance dans les viscères et la formation de tissu scléreux dans les organes. L'artério-sclérose se localise particulièrement dans certains viscères; de là des scléroses partielles, de là surtout des variations extraordinaires dans les manifestations morbides, suivant le siège de ces localisations. Selon l'auteur, la cirrhose atrophique du foie, la *néphrite interstitielle*, toutes les scléroses de l'axe encéphalo-médullaire et des organes des sens, l'arthrite sèche, etc., ne sont plus que des artério-scléroses locales, les manifestations partielles d'un état morbide général. Ces principes de pathologie générale répondent eux-mêmes à la deuxième demande : pourquoi tous les artério-scléreux ne sont pas cataractés? Si nous admettons dans ceux-ci l'artério-sclérose, il s'agit ensuite du siège du mal. La localisation dans le rein, pour les raisons que nous expliquerons dans le cours de cette étude, est propre à produire la cataracte.

Si, comme je l'ai démontré, l'analyse des urines impose le diagnostic de sclérose rénale, néanmoins il me semblerait trop hardi d'affirmer que tous les cataractés soient des néphrétiques.

Plusieurs auteurs, et entre autres MM. les Prof. Merklen et Martin, distinguent une forme spéciale de lésion rénale

Digitized by Google

qu'ils appellent *rein sénile*, « qui n'est qu'une des déterminations de l'artério-sclérose des vieillards », chez qui « les urines sont rares » ; elles répondent quant au reste à la formule urologique de l'artério-sclérose rénale, c'est-à-dire qu'elles ont une densité faible, et qu'elles sont pauvres en urée et en principes excrémentitiels. Cette variété, pour ainsi dire, de néphrite, semble répondre à notre cas; elle est confirmée aussi par la quantité des urines, qui n'est pas très augmentée, et par le fait que, chez plusieurs autres vieillards non cataractés que nous avons pris en comparaison, nous avons rencontré les mêmes caractères urinaires, mais beaucoup moins accentués. Contentons-nous d'appeler nos cataractés des individus avec rein sénile. En effet, la différence est petite ou nulle, la symptomatologie est la même; cette dénomination me semble donc moins compromettante.

En conclusion de nos observations, il est évidemment résulté une altération du philtre rénal. Et ici finirait le but de nos recherches.

Mais les études relativement récentes de cryoscopie et celles très récentes du rôle des chlorures, que nous avons trouvé presque toujours diminués, me portent à appliquer les fruits de mes recherches et à formuler de la cataracte sénile une pathogénèse, qui, si elle n'est pas nouvelle, éclaircit quelques-unes de celles qui l'ont précédée.

Les auteurs, et spécialement les plus récents, qui se sont occupés de l'étiologie et de la pathogénèse de la cataracte sénile, ont fixé leur attention surtout sur le bulbe oculaire, en notant les moindres altérations histologiques et en expérimentant la filtration des substances colorantes dans le bulbe. Bien que tous assurassent que la cataracte sénile fût le signe de la nutrition altérée du cristallin, rarement ou jamais on a cherché la cause dans un trouble général dyscrasique, je veux dire qu'on n'a pas tenu compte du rôle des matières nutritives du cristallin : sang et lymphe. Seulement, dans ces dernières années, M. Frenkel, en partant d'un autre point de vue, a pensé qu'il pouvait être question d'un empoisonnement, et il a recherché la perméabilité rénale chez les

Digitized by Google

cataractés, avec le procès d'Achard et Castaigne (bleu de méthylène), et il a trouvé une certaine diminution de la perméabilité rénale chez les cataractés séniles. Ces recherches, comme nous verrons, viennent à l'appui des nôtres.

Du reste, si les études précitées n'aboutirent à aucune conclusion à l'égard de la pathogénèse de la cataracte, néanmoins elles ont pour nous une valeur et sont d'indispensables auxiliaires dans la solution de notre problème, et spécialement les études sur la nutrition du cristallin.

Il ne nous appartient pas de critiquer les différentes opinions des auteurs qui ont étudié la nutrition du cristallin, chose qui a été faite avec de longues études et beaucoup de soin par M. le Prof. Ovio, qui a contrôlé avec une série d'expériences celles des auteurs, et nous acceptons ses conclusions. Des études d'Ovio, il résulte que, dans le cristallin, il n'y a pas de vrai courant dans le sens habituel, mais que la matière nutritive est simplement absorbée et d'une façon uniforme du milieu liquide. Et il ne croit pas, comme Leber et Hess, à de simples phénomènes de diffusion, mais plutôt à des *phénomènes* osmotiques, hypothèse qui acquiert l'apparence du fait après les expériences de MM. Manca et Ovio sur la cataracte artificielle.

Mais, quelle que soit la théorie qu'on accepte, quelle que soit la voie que les liquides nutritifs traversent, et quelle que soit leur provenance, cela a peu d'importance pour nous ce que nous voulons seulement admettre, c'est que la nutrition du cristallin résulte de phénomènes osmotiques. Et si la capsule cristallinienne prend part elle-même aux phénomènes osmotiques, et si elle est traversée par les liquides environnants, le vitré et l'humeur aqueuse ainsi que les lymphatiques péri-équatoriaux (canal de Petit) auraient le même rôle, et tous pourraient contribuer à la nutrition de la lentille. Et après avoir constaté que les substances injectées dans l'œil imbibent le cristallin uniformément, comme il arrive d'ailleurs dans les yeux et dans les cristallins isolés, Ovio fut amené à penser que nous sommes en présence d'un simple phénomène d'ordre physique, et non de phénomènes

Digitized by Google

spéciaux, et par analogie il arrive à l'hypothèse que même l'absorption nutritive se fait de la même façon.

L'analyse chimique et cryoscopique des urines, de même que les recherches de Frenkel sur la perméabilité rénale au bleu de méthylène, montre que chez les individus atteints de cataracte sénile la perméabilité rénale est réduite. Les nombreux auteurs qui se sont occupés de cryoscopie (Bouchard, Winter, Vaquez, Bousquet, Claude, Balthazard, Widal, Lesné, V. Koranyi, etc.) ont trouvé que, en moyenne, le point cryoscopique des urines des personnes normales varie autour de $\Delta = -1,65$. Au contraire, dans la sclérose rénale le point cryoscopique des urines descend beaucoup, jusqu'à égaliser le point cryoscopique du sérum du sang, qui en moyenne gèle à $\Delta = -0,56$. « Alors, dit Widal, la fonction rénale, en éliminant un liquide très hypertonique contenant les déchets de la nutrition cellulaire, abaisse la tension osmotique du sang, et concourt à maintenir la constance de son point de congélation », au contraire : « dès que la dépuration urinaire est imparfaite, dit Achard, théoriquement la concentration du sang doit s'élever. C'est en effet ce qu'on observe plus généralement dans les scléroses rénales, comme l'a montré Koranyi ». Et cela s'explique très facilement par le fait que les molécules solides, qui devraient s'éliminer par le rein, sont retenues dans le sang. Nous devons donc admettre que pour nos cataractés, chez lesquels la perméabilité rénale est réduite, la tension osmotique du sang est augmentée.

Si nous admettons donc que la tension osmotique du sang est augmentée, la lymphe même et les liquides endoculaires (humeurs aqueuse et vitrée), qui proviennent du sang, doivent augmenter de tension osmotique.

Maintenant, qu'arrive-t-il dans le cristallin entouré de liquides hypertoniques?

De Vriès, expérimentant sur les cellules végétales, avait remarqué qu'une cellule normale étant en présence d'une solution très concentrée, l'eau du protoplasma traverse la membrane d'enveloppe et va, comme dans le vase de Pfeffer,

Digitized by Google

vers la solution la plus riche en molécules dissoutes, pendant que le protoplasma se ratatine et que sous la paroi se forment des vacuoles : la cellule se plasmolyse. Si, au contraire, une cellule plasmolysée est placée dans une solution très diluée, l'eau extérieure passe dans le protoplasma qui se gonfle et s'applique à la paroi cellulaire. Entre les deux extrêmes, c'est-à-dire entre la solution très concentrée et la solution très diluée, il existe une solution intermédiaire dans laquelle la cellule végétale ne subira aucune modification : le protoplasma et cette solution auront même tension osmotique, ils seront isotoniques (Bouchard). D'autres expérimentateurs ont remarqué des faits identiques dans les tissus animaux : Hamburger et Bouchard dans les corpuscules hématiques; Castaigne et Rathery dans les cellules du rein, et d'autres auteurs dans les autres tissus animaux.

Si ces troubles se produisent dans ces tissus, pourquoi donc n'admettrions-nous pas des faits identiques pour le cristallin entouré de toutes parts de liquides hypertoniques, et sensible à chaque moindre altération de nutrition?

Que l'humeur aqueuse soit augmentée de poids spécifique et par conséquent de tension dans la cataracte sénile, plusieurs travaux récents l'ont démontré. M. Peters, dans ses deux monographies, a trouvé augmentée la densité de *l'eau des sels de la chambre*, et il croit qu'une augmentation des sels inorganiques dans l'humeur aqueuse produit la cataracte. Plus tard, Troncoso, en contrôlant les études de Peters, a recherché le poids spécifique et le contenu en sels de l'humeur aqueuse dans les cas de cataracte sénile, et dans huit cas sur neuf qu'il a étudiés, il a trouvé considérablement augmentés le contenu salin et le poids spécifique. Nous avons sur le même sujet un travail expérimental de Deutschmann qui, pour étudier l'influence des modifications de l'*eau* sur la transparence du cristallin, a injecté une solution saline dans la chambre antérieure des yeux des animaux et a vu devenir opaques les couches antérieures du cristallin. Il obtint le même résultat en injectant une solution de sucre à 2 p. 100. Pour le vitré il n'y a pas de travail du même

Digitized by Google

genre, et cela se comprend facilement, par la difficulté des recherches.

La lentille se trouvant donc entre des liquides hypertoniques, ses échanges osmotiques et nutritifs ne peuvent pas se maintenir normaux, d'où il résultera un écoulement d'eau entre elle et les milieux. Nous dirons, en dernière analyse, que la cataracte se réduit à un processus de déshydratation de la lentille, par appel d'eau des liquides hypertoniques qui l'entourent.

L'idée que la cataracte est due à un phénomène de déshydratation n'est pas nouvelle. A son appui viennent les recherches histologiques, le poids des cristallins cataractés, les expériences classiques de Kunde et les études cliniques de nombreux auteurs.

Grunert a remarqué que la lentille chez les personnes de l'âge moyen de 65 ans 1/2, pèse 280 à 290 milligrammes, tandis que chez les cataractés du même âge elle est de 220 milligrammes. Deutschmann a constaté, en pesant des cristallins de personnes de différents âges, que la lentille de l'homme à 60 ans a déjà perdu, relativement à celle de l'homme de 40 ans, 5 p. 100 d'eau, et, pour cela, il opine que la cataracte se produit par soustraction d'eau. Heubel dans trente cas de cristallins rendus opaques expérimentalement a trouvé toujours un contenu d'eau moindre que dans les lentilles normales.

Kunde, en 1857, a prouvé par expérience qu'en enlevant au corps d'un animal une quantité variable d'eau, c'est-à-dire en produisant artificiellement en lui une condensation du sang, on peut produire à volonté des cataractes. Kunde a remarqué que l'opacité se produit après la formation de petites vacuoles entre les fibres cristalliniennes, et selon Kölliker, les fibres cristalliniennes se ratatinent en faisant transsuder un liquide et en donnant lieu aux vacuoles dans les espaces qu'elles laissent ainsi entre elles. Et Kunde est parvenu à cette conclusion, qu'une très petite *augmentation des sels* contenus *dans le sang* est capable de produire des altérations très importantes des milieux réfractants de l'œil.

Digitized by Google

Ces études expérimentales de la seconde moitié du siècle passé sont confirmées par les études cryoscopiques récentes : en effet, A. Mayer, qui a étudié les variations de la tension osmotique du sérum du sang dans les animaux privés de liquide, a démontré que la soustraction des liquides produit une augmentation de la tension osmotique du sang. Et Balthazard est venu à la conclusion que les injections des solutions hypertoniques ont pour effet de soustraire à l'organisme beaucoup d'eau, mais peu de matières solides.

Deutschmann, en étudiant au microscope les altérations du cristallin cataracté, a constaté entre le noyau et les masses corticales une espèce de séparation avec formation de vacuoles ; et Becker a trouvé que la formation de la cataracte sénile est précédée d'une accumulation de liquide provenant des fibres cristalliniennes et que seulement ensuite elles s'altèrent. Dans ces descriptions n'y a-t-il pas quelque chose d'analogue aux cellules plasmolysées de de Vriès? Il me semble que les vacuoles ne sont autre chose que des gouttes d'eau sorties des fibres cristalliniennes, sauf plus tard, dans la période d'hypermaturation et de desséchement de la lentille, à sortir complètement de la capsule cristallinienne.

Notre théorie, qui logiquement peut expliquer la pathogénie de la cataracte sénile, peut même expliquer l'opinion de ceux qui admettent que la cataracte est la conséquence des professions qui exposent les personnes, pour cause de travail, à un feu brûlant ou au soleil ardent (forgerons, souffleurs de verre, agriculteurs, etc.) ; en produisant chez ces ouvriers une exsudation cutanée excessive et, par suite, une augmentation de la tension osmotique du sang.

Et la cataracte diabétique même, qui semble une entité à part, peut, avec notre théorie, trouver une explication après les remarques expérimentales de M. Bousquet et de M. Sénator, de l'augmentation de la tension osmotique du sérum du sang chez les diabétiques ; soit, dit Sénator, par la présence de sucre, soit par insuffisance rénale, faiblesse cardiaque ou acétonimie. Le mécanisme de production de la cataracte ensuite serait le même.

Digitized by Google

1903 à

à

gère
tout
ment
ion ci-
environ
3 milli-
de cette
ée et lisse,
ssant et se
ect de la ré-
surface on

astatique de la
paralytiques par
ssemblablement

res, n'apparaissant
l'énucléation n'est
tique de la malade.
eux foyers métasta-
mment dans l'épais-
pariétaux. La tumeur
ue, amenant des symp-
médullaire absolue.
janvier 1904, trois mois
res. Pas d'autopsie. »

astatique de la choroïde a été
que possible par Lagrange, dans

Digitized by Google

sa communication à la Société d'Ophtalmologie en 1897. Les observations parues après sa communication, notamment celle de Hédenstrom et la nôtre, viennent encore confirmer ses conclusions.

Tous les cas connus jusqu'à ce jour ont apparu entre 30 et 60 ans, beaucoup plus souvent chez la femme (22 fois sur 28) que chez l'homme. Cette différence ne peut s'expliquer que par la plus grande fréquence du cancer du sein chez la femme que chez l'homme, le foyer primitif du cancer métastatique de la choroïde étant presque toujours un carcinome du sein.

La tension oculaire était généralement diminuée, souvent elle n'a pas varié, plusieurs fois elle était augmentée.

Dans la plupart des cas, un seul œil a été pris au début; six fois seulement on a trouvé le cancer métastatique aux deux yeux dès le premier examen; quatre fois, le second œil a été envahi quelque temps après le premier. Quand un seul œil a été atteint, treize fois la lésion a porté sur l'œil gauche et cinq fois seulement sur l'œil droit. Cette grande fréquence à gauche s'explique par ce fait que l'embolie, cause de la métastase, s'engage plus rarement dans le tronc brachio-céphalique, qui s'ouvre obliquement dans l'aorte, que dans la carotide gauche qui prolonge plus directement l'axe du tronc aortique.

La rareté des métastases oculaires s'explique par la disposition de l'artère ophtalmique qui est très étroite et fait avec la carotide interne un angle de 90°; il est vraisemblable d'ailleurs que cette rareté est moins absolue qu'apparente. Si les observations sont si peu nombreuses, c'est, croyons-nous, que bien souvent, la métastase oculaire apparaît chez un malade cachectisé par le foyer primitif; les douleurs provoquées par la métastase étant souvent modérées, on attache peu d'importance à la diminution de l'acuité visuelle et l'ophtalmologiste n'est pas consulté.

La marche de l'affection est particulièrement rapide; en très peu de temps la cécité est absolue par décollement de la rétine. La mort est toujours survenue peu de temps (un

Digitized by Google

an au maximum) après le début des accidents oculaires. L'énucléation n'a pu être utile que dans les cas de violentes douleurs.

Au point de vue anatomo-pathologique, Bouquet et Lagrange ont insisté sur ce fait que la tumeur métastatique est toujours aplatie et se développe surtout dans la région du pôle postérieur, au lieu que le sarcome de la choroïde constitue une tumeur saillante, arrondie, dont le point de départ peut être aussi bien au niveau de l'équateur qu'au pôle postérieur. Si l'on ajoute que dans le sarcome, la tension oculaire est presque toujours augmentée, que la marche du sarcome est lente, tandis que celle du carcinome est très rapide, que dans le cancer métastatique l'état général est tout de suite mauvais, on reconnaîtra que la confusion est très difficile à faire entre ces deux sortes de tumeurs, même en l'absence d'un foyer primitif nettement constaté.

Dr Bailliart.

DE L'HYSTÉRO-TRAUMATISME OCULAIRE[1]

PAR

Le Dr TEILLAIS

Si les exemples d'hystéro-traumatisme en général abondent, les cas d'hystéro-traumatisme oculaire publiés jusqu'ici sont en très petit nombre; aussi ai-je pensé qu'il pouvait y avoir quelque utilité à rassembler aujourd'hui ceux qu'il m'a été donné d'observer depuis quelques années.

En dehors du côté scientifique, la question du traumatisme, sous toutes ses formes, mériterait d'attirer l'attention, à cause de l'importance qu'elle a acquise au point de vue médico-légal, depuis l'application de la loi sur les accidents du travail qui met chaque jour en lutte tant d'intérêts et de responsabilités.

1. Résumé d'une communication faite le 2 mai à la Société française d'Ophtalmologie.

Digitized by Google

Dans ses leçons sur l'hystérie chez l'homme, Charcot prouve que la plupart des accidents nerveux que l'on rencontre chez les traumatisés ne sont en réalité que des accidents hystériques bien connus, qui avaient été longtemps l'apanage de la femme.

L'hystérie masculine une fois admise, on conçoit facilement que les ouvriers surtout en offrent fréquemment les symptômes, étant chaque jour exposés à une foule d'accidents.

On appelle hystéro-traumatisme l'hystérie développée sous l'influence du traumatisme et de cet état qui en dérive, le shock nerveux.

On donnera le nom d'hystéro-traumatisme oculaire au trouble nerveux fonctionnel consécutif à une action violente ou légère exercée sur l'œil lui-même.

Observations.

1° *Amaurose bilatérale.* — Première observation. — Dans la première, chez un homme de 32 ans, contusion avec déchirure du front et de la paupière supérieure gauche, sans que l'œil lui-même ait été touché. L'amblyopie n'apparaît que huit jours après dans l'œil gauche et deux mois plus tard dans l'œil droit. Anesthésie de la conjonctive et de la périphérie de la cornée. Rétrécissement du champ visuel. Dyschromatopsie : distinction des couleurs réduite au bleu et au rouge. Amaurose complète à gauche. Examen ophtalmoscopique négatif. Troubles de la sensibilité générale : anesthésie de la face, du cou et du bras à gauche.

Au bout d'un an, guérison complète de l'œil droit dans l'espace de huit jours. Amélioration notable du gauche. Le blessé était en même temps un saturnin et un alcoolique.

2° *Amaurose bilatérale.* — Deuxième observation. — Contusion de l'œil droit par un coup de balle élastique chez un enfant de 15 ans. Deux mois après, cécité subite des deux yeux. Altération de la motilité coïncidant avec les troubles oculaires. Paralysie passagère de la jambe droite. Anesthésie de la conjonctive des deux côtés. Anesthésie de

Digitized by Google

la périphérie de la cornée seulement à droite. Absence de lésion du fond de l'œil. Anesthésie de la face externe de la jambe droite et du pied. Deux mois après, retour subit de la vision normale dans les deux yeux. Le malade avait eu deux ans auparavant une fièvre typhoïde qui avait déterminé un état nerveux particulier. Or, la fièvre typhoïde est signalée parmi les maladies générales et infectieuses qui peuvent engendrer l'hystérie. Dans ce cas, le traumatisme aurait trouvé un terrain préparé et favorable à l'éclosion de la névrose. Exemple du cumul des causes provocatrices de l'hystérie.

Troisième observation. — Le nommé B..., comptable, fut pris d'une véritable attaque d'hystérie à la suite de l'incision du point lacrymal, avec déviation de la face. Contracture du bras droit, syncope pendant une demi-heure. Le lendemain, anesthésie de la face, du cou et du bras et de l'avant-bras, et enfin, blépharospasme qui dura huit jours.

Quatrième observation. — Blépharospasme provoqué par la main d'un enfant de deux ans projetée sur l'œil d'une jeune fille. Blépharospasme qui dura un an et qui vient de réapparaître à nouveau.

Cinquième observation. — Le nommé C..., employé de commerce, âgé de 40 ans, à la suite d'un déraillement de chemin de fer, était allé frapper la tête contre une vitre du wagon. Contusion de l'arcade sourcilière gauche avec pénétration de fragments de verre dans le front. Deux jours après, cécité complète de l'œil gauche, qui dure huit jours. Aucune lésion du fond de l'œil. Retour intégral de la vision. Un mois plus tard, tentative de simulation de la cécité qui aurait apparu à nouveau. Trois mois après, retour réel cette fois de l'amaurose de l'œil droit. Rétablissement de la vision au bout de huit jours.

En résumé : immédiatement ou quelque temps après ce traumatisme oculaire, ce sont les troubles de la vision qui entrent les premiers en scène, et ce n'est qu'après eux que la névrose se généralise.

Digitized by Google

Dans l'hystéro-traumatisme oculaire, les manifestations sont les mêmes que dans l'hystérie confirmée. Pour avoir ce diagnostic, il est important de s'enquérir des antécédents et de l'hérédité. Il ne faut pas oublier que le malade peut ignorer les tares nerveuses qu'il porte. Parinaud a prouvé, par exemple, qu'une bonne acuité visuelle était compatible avec l'amblyopie hystérique qui pouvait être ainsi méconnue. Quant au point de vue médico-légal, il est indéniable que le traumatisé frappé de cécité, ne fût-ce que pendant un temps très court, n'ait subi un grave dommage. La guérison opérée, rien ne dit encore qu'il n'y aura pas de retour de la cécité. D'un autre côté, doit-on assimiler l'hystérique à un homme antérieurement malade, chez qui le traumatisme reviendrait simplement réveiller l'affection? On conçoit combien ces considérations et ces réserves doivent peser sur l'appréciation des responsabilités encourues et sur la valeur de l'indemnité. Dr TEILLAIS.

VALEUR OPTIQUE DE L'IRIDECTOMIE

DANS LES TAIES DE LA CORNÉE

PAR

Le Dr FAGE
Médecin en chef de l'hôpital Saint-Victor d'Amiens.

Dans cet exposé des résultats que donne l'iridectomie optique dans les taches de la cornée, nous ne voulons pas envisager les leucomes centraux épais : la pupille artificielle est pour eux une précieuse ressource; elle est d'autant plus indiquée qu'il y a adhérence irido-cornéenne et synéchies postérieures.

Ce que nous nous proposons d'étudier et de discuter, ce sont les effets de l'iridectomie dans les taches superficielles, principalement celles de moyenne intensité, siégeant dans la zone pupillaire, qui, sans abolir la vision, y apportent une

Digitized by Google

gêne très marquée. La question est intéressante au moment où l'on s'occupe des conséquences qu'ont pour l'acuité visuelle les accidents oculaires du travail.

On connaît les fâcheux effets des taches cornéennes que nous envisageons : même légères, elles altèrent la vision dans des conditions qui ont été bien étudiées par Donders. La taie disperse les rayons lumineux qui ne forment plus qu'une image confuse sur la rétine; outre que les images ne sont pas nettes, il existe chez les malades une sorte d'éblouissement. Les efforts qu'ils sont obligés de faire pour regarder les objets produisent souvent de la myopie; dans d'autres cas, il y a de l'hypermétropie. Chauvel[1], sur 477 yeux porteurs de taies dont il a examiné objectivement la réfraction, en signale 130 emmétropes, 110 hypermétropes, 237 myopes. Il ne faut pas oublier l'astigmatisme qui est de règle; Chauvel l'a rencontré dans plus des trois quarts des cas. Il peut enfin se développer un strabisme ou du nystagmus.

Il n'est pas généralement facile de remédier d'une façon satisfaisante aux troubles visuels que produisent les taches superficielles de la cornée. Lorsque la taie est parapupillaire, les verres concaves peuvent parfois améliorer l'acuité, soit qu'ils aient pour effet de solliciter un effort d'accommodation qui provoque lui-même un rétrécissement pupillaire capable de diminuer d'autant la quantité de lumière diffuse qui pénètre dans l'œil. Par suite des altérations de courbure de la cornée, l'emploi des verres cylindriques est dans la plupart des cas utile. Les lunettes sténopéiques préconisées par Donders augmentent la netteté des images et peuvent rendre de réels services pour la lecture et la vision des objets rapprochés, mais elles rétrécissent tellement le champ visuel, que les malades ne s'en servent guère dans la pratique, qu'en tous cas ils ne peuvent pas les utiliser pour s'orienter.

Les résultats obtenus par ces divers moyens peuvent être si faibles, qu'on est amené à chercher l'amélioration dans une intervention opératoire. L'iridectomie n'a plus ici,

1. Chauvel, *Recueil d'Ophtalmologie*, 1892.

Digitized by Google

comme dans les vrais leucomes opaques, une indication réelle. Ses effets resteront médiocres et ses avantages très discutables, si on n'applique pas cette opération dans des conditions qu'il est important de préciser.

Après l'iridectomie, la diffusion de la lumière continue à se faire à travers la taie ; la pupille artificielle, pour peu qu'elle soit large, ne peut qu'augmenter l'éblouissement et accentuer l'astigmatisme. La perception binoculaire peut alors devenir très difficile.

L'iridectomie ne rendra de services que si on se conforme aux règles que nous allons exposer. Le tout n'est pas d'ouvrir un nouveau passage aux rayons lumineux : l'important est de supprimer ceux qui sont mal réfractés. A ce point de vue, le tatouage des taies cornéennes rend d'appréciables services. C'est du reste un fait que n'ont pas manqué de faire ressortir de nombreux auteurs. On a observé que le tatouage à lui seul pouvait relever l'acuité de 1/6 ou même de 1/8 à 1/3 et à 2/3. Langie[1], Landau et Hirschberg[2] ont fait des constatations analogues, ce dernier auteur ayant retiré du tatouage des effets optiques allant de 0,1 à 0,9.

Nos observations nous ont démontré que, lorsqu'il s'agit de taches centrales, il y avait souvent avantage à joindre une iridectomie au tatouage.

Mais cette iridectomie devra remplir certaines conditions : être placée derrière une zone de cornée bien transparente et où les altérations de courbure soient aussi faibles que possible ; être de dimensions restreintes, soit qu'on fasse l'iridectomie à ciel ouvert, comme l'ont conseillé de Vincentiis et Lagrange, soit qu'on pratique plutôt la sphinctérectomie. Trop large, la pupille artificielle produit de l'éblouissement et augmente l'astigmatisme ; trop périphérique, elle donne de l'aberration de sphéricité. Une toute petite pupille artificielle peut rendre de réels services, à condition qu'elle soit placée derrière une zone de cornée restée bien transparente et qui ne soit pas sensiblement déformée. Cet emplacement

1. Langie, *Recueil d'Ophtalmologie*, sept. 1897.
2. Hirschberg, *Congrès int. des sc. méd. de Moscou*, 1897.

Digitized by Google

sera déterminé par l'éclairage oblique et l'examen ophtalmométrique.

Reste à savoir dans quelle mesure il est avantageux de faire une iridectomie optique sur un œil taché lorsque l'autre est intact. Cela dépendra de la réduction de la vision de l'œil malade et aussi des exigences professionnelles du sujet; cela dépendra encore du trouble que l'œil taché apporte à la vision binoculaire. Il y a des cas où la diffusion des rayons lumineux est telle que leur passage est plus gênant qu'avantageux.

En résumé, pour les taches semi-transparentes du centre de la cornée, on ne doit pas compter sur l'iridectomie seule, même faite d'après un bon manuel opératoire, pour améliorer la vision. Pour qu'elle puisse rendre les services qu'on lui demande, il faut que les phénomènes de diffusion soient atténués ou supprimés par une modification préalable des zones tachées : ceci on l'obtient par le tatouage cornéen que nous devons considérer non plus seulement comme un procédé cosmétique, mais aussi, lorsqu'il est bien exécuté, comme une opération capable de rendre des services au point de vue optique.

Dr Fage.

APPLICATIONS DU DIPLOSCOPE

PAR

Le Dr REMY

(SUITE ET FIN)

MANIÈRE DE FAIRE CESSER LA NEUTRALISATION

Je commence toujours par faire regarder les lettres verticales. C'est ce que j'appelle *la première leçon*. Il est rare qu'on n'arrive pas à voir ces deux lettres dès la première séance, c'est-à-dire après quelques minutes. On commence par ne voir qu'une lettre, celle du bas, par exemple, qui est vue par l'œil droit; on ferme l'œil droit, c'est celle du haut

Digitized by Google

qui est vue; on ouvre les deux yeux et on ne voit encore que l'une ou l'autre lettre.

Peu à peu on arrive à voir volontairement l'une ou l'autre lettre sans être obligé de fermer un œil pour cela. Enfin on ne tarde pas à les voir toutes deux, non pas l'une au-dessus de l'autre, mais suivant une direction oblique parallèle à celle des trous en cas de convergence, ou perpendiculaire à celle de ces mêmes trous en cas de divergence.

A ce propos, je tiens à noter une exception qui pourrait faire croire que le diploscope induit en erreur. Il n'en est rien : c'est au contraire un mécanisme qui permet de comprendre et d'expliquer certains cas de fausses projections qui n'étaient que des fausses projections apparentes.

Lorsqu'on regarde soi-même les lettres verticales, on voit celle du haut se porter tantôt à droite, tantôt à gauche, et celle du bas en sens inverse. Ce phénomène est fécond en enseignements sur lesquels j'aurai occasion de revenir principalement pour expliquer la triplopie monoculaire.

Voici l'exception : avant de voir les lettres en même temps, certains sujets qui divergent fortement et qui, par suite, devraient voir les lettres perpendiculairement à la direction des trous, affirment au contraire les voir dans la même direction que ces derniers.

Les indications fournies par le diploscope sembleraient donc erronées; mais il ne faut pas oublier que les lettres ne sont nullement vues en même temps, mais l'une après l'autre. Si l'on observe attentivement les mouvements des yeux, voici ce qu'on constate : c'est l'œil gauche qui fixe la lettre du bas; l'œil droit est fortement dévié en dehors. Dès que celui-ci veut voir la lettre du haut, il se dirige fortement de dehors en dedans. Ce mouvement de l'œil en dedans a pour résultat de déplacer l'image en sens inverse; l'image devient homonyme en se déplaçant à droite, alors qu'en réalité elle aurait été vue à gauche si la neutralisation n'avait pas existé.

Lorsqu'on est en présence d'un divergent auquel on veut faire voir ces deux lettres, il est encore bon de savoir que

Digitized by Google

c'est dans la position convergente qu'il arrivera plus vite à faire cesser la neutralisation. C'est en effet une position inaccoutumée dans laquelle on n'a pas encore pris l'habitude de neutraliser. J'ai cru remarquer aussi que c'était pour la même raison que l'expérience verticale où les yeux sont obligés de fixer d'une manière insolite était la meilleure pour faire cesser la neutralisation à laquelle on n'a pu s'habituer, puisque cette position des yeux est tout à fait nouvelle et exceptionnelle.

Lorsque les divergents arrivent à voir les deux lettres verticales grâce à un pareil excès de convergence, il n'est pas étonnant que la direction des lettres soit parallèle à celle des trous. C'est le contraire qui serait exception.

Le malade est en effet en convergence, quoique celle-ci soit très passagère et souvent difficile à maintenir. Vues dans cette position, les lettres sont troubles. Ce n'est pas étonnant; il suffit de placer des verres concaves devant les yeux pour augmenter la netteté des deux lettres et démontrer que l'excès de convergence produit un excès d'accommodation que ces verres concaves font cesser. Il faudra donc dissocier peu à peu ces deux actes synergiques.

Deuxième exercice. — Cette deuxième leçon présente une difficulté vraiment graduée; c'est dire que, tout en étant plus difficile que la précédente, l'élève en vient vite à bout. Elle consiste à ne laisser apercevoir que la lettre médiane du mot DOG au moyen de la barrette abaissée. On commence par ne voir qu'un seul O; mais en fermant alternativement et rapidement l'un ou l'autre œil, on fait constater à l'élève que la lettre O n'est jamais à la même place et, par conséquent, qu'il y en a deux. Il ne tarde pas à les voir en même temps. A ce moment, si on soulève la barrette, ce qui devrait lui permettre en même temps que deux OO de voir aussi D et G, il ne voit plus que DO ou OG.

La neutralisation a reparu parce que la leçon nouvelle est trop compliquée. Celle-ci, en effet, pourrait représenter

Digitized by Google

[illegible] même la vingtième leçon, et il n'y en a pas [illegible] restent encore à trouver.

[illegible] — Cette lecture chez [illegible] à son temps, c'est-à-dire [illegible] convergence dont on peut [illegible] Chez les convergents, au [illegible] ou dix minutes avec un [illegible] faire attendre plusieurs [illegible] une déviation qui a nécessité [illegible] autres cas où ce même laps [illegible] de résultat; mais je les

[illegible] voient que deux lettres [illegible] acher de voir les autres [illegible] de leur faire remar- [illegible] leur vraie place, mais

[illegible] serait les exposer à [illegible] alors qu'il est à

[illegible] yeux ne sont pas [illegible] prendre pour point de [illegible] par la macula; elles [illegible] au détriment de celles [illegible] on va à la recherche de [illegible] ne fasse pas oublier [illegible] commençait par fixer les [illegible] de l'autre œil aurait [illegible] peu de netteté d'une image [illegible]

Digitized by Google

Voici un procédé que j'ai employé dans un cas : *faible convergence, myopie* — 5, des deux côtés, *amblyopie ex anopsiâ assez prononcée d'un côté.*

A l'œil mauvais j'ai laissé — 5; mais à l'autre j'ai diminué graduellement les verres pour égaliser les deux yeux; avec — 1,50 devant cet œil et — 5 à l'autre les quatre lettres ont apparu. Peu à peu j'ai augmenté pour arriver à — 5 des deux côtés, tout en continuant la lecture des quatre lettres.

Avec cette méthode, qui consiste à partir de l'œil faible pour aller à la recherche des autres lettres, cette faiblesse d'un œil ne m'a pas semblé être un obstacle au rétablissement de la vision simultanée. Loin de là, après le dernier exemple que je viens de citer, je me demande si on ne pourrait pas généraliser le procédé et, en cas de neutralisation rebelle, quand les deux yeux semblent égaux, diminuer légèrement un œil au moyen de verres. Le malade commencerait alors à fixer par l'œil affaibli pour aller à la recherche des autres lettres, en ayant bien soin de ne pas perdre de vue les premières. Il est bien entendu qu'il ne faudrait pas affaiblir toujours le même œil, mais essayer le procédé sur les deux yeux, car il pourrait réussir pour l'un et pas pour l'autre.

Pour peu que j'éprouve de difficultés, c'est-à-dire après quatre ou cinq séances infructueuses, je donne la règle de prismes pour aller à la recherche des lettres introuvables. Elle peut aider de suite ou, au contraire, n'être d'aucun secours. Je n'insiste pas; mais c'est pour y revenir après cinq ou six autres séances, car c'est souvent à ce moment seulement qu'elle semble vraiment utile. Il m'est arrivé d'abandonner plusieurs fois de suite cette règle pour n'en obtenir de véritable résultat qu'après plusieurs tentatives infructueuses.

En même temps que l'expérience à quatre lettres, on doit aussi employer celle à trois lettres D O G. Ici on doit commencer par abaisser la barrette pour faire voir deux O O et engager à ne pas laisser disparaître ces deux O O quand les autres apparaîtront.

Digitized by Google

Il est bon aussi que maître et élève n'oublient pas que

DO veut dire droit œil,
OG veut dire œil gauche

et par suite que dans un strabisme convergent ce n'est pas DOG qui sera vu.

Il est facile de voir ce que devient le mot DOG en faisant cheminer peu à peu OG à gauche :

D O G
D OO G
O DG O
O G D O

CAUSES DE LA PERSISTANCE DE LA NEUTRALISATION

Jusqu'à ce jour j'avais été étonné de voir la neutralisation chez certains strabismes résister à tous les moyens qui réussissaient bien chez d'autres. Au premier abord, on serait tenté de croire que la ténacité de la neutralisation doit être en raison directe de la grandeur de la déviation. Il n'en est pas toujours ainsi. — Souvent chez deux sujets dont les yeux sont inégalement déviés le même traitement est rapidement suivi de succès chez celui qui présente la plus grande déviation, tandis que la neutralisation semble invincible chez l'autre. Chez le premier c'est parfois l'affaire de quelques minutes, chez le second il faut plusieurs mois d'exercices. A quoi tient cette particularité? Je ne saurais comment l'expliquer.

Je viens d'observer un cas qui ne manque pas d'intérêt. Quoique ce soit le premier exemple de ce genre que j'aie observé, je m'empresse de le faire connaître, car il est possible qu'il jette un nouveau jour sur ce sujet étrangement obscur. J'ai été assez heureux pour n'être pas seul à en être le témoin.

Le Dr Pley et avec lui plusieurs oculistes bien familiarisés

Digitized by Google

avec la tchnique du diploscope ont pu contrôler les particularités que je vais relater.

Observation. — Il s'agit d'une fillette atteinte de strabisme convergent prononcé ; légère assymétropie, légère diminution d'acuité visuelle d'un côté même après corrections avec verres sphéro-cylindriques faibles.

Avec ces verres chaque œil peut lire isolément les lettres d'un carton moyen du grand diploscope; mais avec les deux yeux ouverts un seul œil peut lire. La neutralisation est des plus évidentes, car l'enfant n'arrive pas à voir en même temps les lettres verticales, expérience qui ordinairement ne présente pas une longue difficulté.

Soit par la fermeture alternative d'un œil, soit par l'effet de la volonté, l'enfant arrive à voir l'une ou l'autre lettre, mais jamais les deux à la fois.

Après plusieurs jours d'essais infructueux, à ce jeu de cache-cache, je commence à craindre des difficultés insurmontables.

Ainsi que j'ai l'habitude de faire et comme je l'ai indiqué, j'engage l'enfant à bien fixer la lettre vue par l'œil le moins bon, l'œil gauche; je lui recommande de ne pas laisser envoler cette lettre. Il sait qu'il ne faut pas chercher à diriger son œil droit vers l'autre lettre, c'est-à-dire qu'il ne faut pas chercher à voir celle-ci, mais simplement à l'entrevoir.

Quand l'enfant regarde de l'œil gauche, on voit nettement l œil droit dévié en dedans; mais au début de ce genre d'exercice, en voulant entrevoir de l'œil droit, il ne peut pas tenir constamment l'œil gauche en fixation.

On voit alors l'œil droit se redresser, entrer en fixation à son tour et voir nettement.

Mais peu à peu l'enfant devient plus maître de lui, il peut tenir l'œil gauche fixé sur sa lettre; l'œil droit reste en dedans, mais n'entrevoit rien. Il me vient à l'idée de lui dire de maintenir son œil droit dévié, même lorsque je boucherai son œil gauche, c'est-à-dire de faire l'inverse des exercices de

Digitized by Google

début, qui consistent à aller à la recherche des deux lettres l'une après l'autre, en redressant l'œil dévié.

L'œil gauche cessant de voir, j'espérais que l'œil droit étant seul ouvert devrait plus facilement avoir conscience d'un disque lumineux projeté sur une partie périphérique de sa rétine. Aucun autre objet visible ne devait en effet détourner l'attention. Il n'en fut rien. Nous assistions à une sorte de neutralisation sans hétéropsie. C'était en quelque sorte une amblyopie périphérique portant sur les parties de la rétine situées en dedans de la macula, et pourtant la vision était bonne avec la macula.

Alors j'examinai le champ visuel qui présenta un rétrécissement *concentrique* des plus accentués dans les deux yeux.

En l'absence de lésions rétiniennes, je pensai à une amblyopie *ex anopsiâ* bilatérale d'un nouveau genre. Cette amblyopie, au lieu de ne porter que sur le même œil, portait sur tous les deux à la fois, mais seulement sur les parties périphériques.

De suite, je crus pouvoir supposer que la gymnastique telle que j'avais commencé de la faire demanderait un temps considérable. C'est pourquoi je fis employer une autre méthode. A l'instar de ce que je fais pour l'amblypie *ex anopsiâ* d'un œil, je pensai qu'il fallait d'abord agir sur chaque œil isolément.

Je conseillai donc de faire fermer un œil et de faire fixer par l'autre un objet peu éclairé et peu apparent. Un deuxième objet très éclairé, très apparent, devait être approché de ce premier objet jusqu'à ce qu'il fût perçu. Peu à peu, cet objet devait être écarté pour habituer l'œil à le voir dans une position de plus en plus éloignée. Cette gymnastique devait être répétée de la même manière, suivant les différents méridiens.

J'ignore encore quel sera le résultat; mais il est bien certain que nous nous serions heurté à une difficulté aussi grande que celle qu'on rencontrerait en voulant rétablir une vision simultanée chez un strabique ayant un œil *amblyope*

Digitized by Google

avant d'avoir fait disparaître cette amblyopie. Comme cette dernière disparaît merveilleusement avec la méthode que j'ai indiquée, il y a lieu d'espérer que l'amblyopie bilatérale pourra être vaincue par une méthode qui semble aussi rationnelle dans un cas que dans l'autre.

Déviation verticale.

Il n'est pas rare de voir dans le strabisme la déviation latérale s'accompagner d'une déviation verticale. Cette dernière, à moins d'être très prononcée, passe inaperçue; elle est beaucoup plus fréquente qu'on ne pense et constitue certainement un obstacle de plus à la superposition des images doubles et à leur fusionnement.

Le diploscope offre un moyen des plus simples, d'abord pour faire constater cette déviation et renseigner très exactement sur sa nature, et ensuite pour aider à sa correction.

Pour cela il est nécessaire que la neutralisation ait cessé d'exister et soit remplacée par la vision simultanée.

Prenons par exemple un strabisme convergent examiné avec le mot

K O L A

S'il n'y a pas de déviation verticale, la lecture sera

O K A L

Avec une déviation verticale en plus, la lecture sera ou

K L
O A

ou

O A
K L

Il est inutile d'expliquer que

K L
O A

veut dire que l'œil gauche est trop élevé et l'œil droit trop abaissé.

Digitized by Google

C'est l'inverse pour

O A
K L

Dans les exercices de redressement de la déviation latérale, on s'exposerait à perdre un temps considérable si l'on ne cherchait pas à mener de front les deux genres d'exercices, celui destiné à la déviation latérale et l'autre à la déviation verticale. J'ai suffisamment indiqué ailleurs, je crois, comment l'expérience aux deux lettres verticales convenait pour ce dernier mode de gymnastique.

Il faut que les deux trous obliquement placés soient disposés de façon à obliger l'œil abaissé à regarder en haut et *vice versâ*.

Le redressement s'opère machinalement, et le malade ne doit pas ignorer que, dans ce cas, contrairement à ce qui se passe dans les autres exercices, il ne peut avoir conscience de l'effet produit. Il faut qu'il ait recours aux autres expériences, soit à quatre, soit à trois lettres, pour constater les progrès effectués dans le sens vertical.

Dans les strabismes persistants *après opération*, la déviation verticale est assez fréquente (on le comprend aisément); elle peut être due à des rétractions cicatricielles. La plupart du temps elle est assez prononcée pour être visible même à l'œil nu. La grandeur de la déviation et surtout les rétractions ou les adhérences qui la produisent constituent de véritables difficultés dans sa correction; mais elles ne sont pas insurmontables.

M. D..., étudiant en médecine, après plusieurs opérations de ténotomie avec avancements faites par Panas, a pu constater les bons effets de cette gymnastique au moyen du diploscope.

Il faut dire qu'auparavant et en peu de temps il avait fait disparaître une amblyopie *ex anopsiâ* des plus prononcées, que Panas lui-même n'avait pas jugé à propos de faire cesser. C'est pourquoi cet étudiant faisait tous ces exercices avec conviction. Il avait commencé à faire part à son maître

Digitized by Google

Panas des heureux résultats que nous observions. Celui-ci, peu de temps avant sa mort, suivait encore avec le plus grand intérêt les progrès acquis, mais malheureusement il n'a pu les suivre jusqu'à la fin.

J'ai également constaté des effets remarquables chez un jeune homme dont une opération avait porté un œil en haut, en avant et en dehors. Ce résultat déplorable a été en grande partie corrigé et le malade que je n'ai pas revu depuis un certain temps se trouvait fort satisfait.

Un cas de neutralisation disséminée fugace.

Voici en quoi consiste l'anomalie curieuse que je signale.

En lisant, le sujet qui en fut atteint s'aperçut qu'il ne voyait plus que deux lettres : toutes les autres avaient disparu. Ce fait semblerait incompréhensible; mais quand on saura que le sujet en question est précisément celui dont j'ai déjà parlé, qui est grand admirateur du stéréoscope et n'a pas la vision binoculaire dans les conditions ordinaires, on pourra se rendre compte du phénomène. Pour cela il faut avoir fait l'expérience suivante :

On prend des petits morceaux de papier blanc déchirés au hasard, de quelques millimètres de diamètre; on les éparpille sans ordre sur une table noire. Leur distance peut être de 3 ou 4 centimètres approximativement. On ferme un œil et avec l'autre seulement on fixe toujours le même morceau de papier. Peu à peu on voit les autres papiers disparaître, puis revenir et ainsi de suite.

Cette expérience ne peut réussir qu'à la condition de ne regarder que d'un œil. De plus, il ne faut pas faire de mouvements, ce qui fait qu'en wagon l'expérience est impossible.

Le sujet auquel je fais allusion était précisément dans ces conditions. De près, son œil dévié neutralisait, il ne voyait donc que d'un œil, absolument comme si l'autre avait été

Digitized by Google

fermé. Donc il n'est pas étonnant que plusieurs lettres aient disparu comme dans l'expérience des petits papiers.

A défaut du diploscope, cette anomalie aurait pu servir de *test* de vision non binoculaire.

MÉCANISME SIMULANT LES FAUSSES PROJECTIONS. TRIPLOPIE MONOCULAIRE. CHAMBRE CLAIRE SANS APPAREIL.

I. — *Fausse projection.*

Je réunis dans le même chapitre ces trois choses aussi disparates, parce que c'est la même expérience du diploscope qui en donne la démonstration.

Voici ce qu'on doit entendre par fausse projection. Dans le strabisme convergent, quand on peut constater la diplopie, les images sont homonymes; elles sont croisées dans le strabisme divergent. Dans plusieurs circonstances, après opération du strabisme convergent où la correction avait donné un résultat incomplet et où il restait encore une convergence non douteuse, on a pu remarquer que la diplopie, au lieu de rester homonyme, était croisée. C'était un contresens où la théorie des points identiques semblait battue en brèche ou qui pouvait faire admettre l'incongruence des rétines.

Un jeune homme de 15 ans, soumis aux exercices du diploscope pour un strabisme convergent prononcé, l'avait déjà en partie corrigé. La déviation moindre, mais toujours en dedans, devait encore produire des images homonymes, quoique moins écartées qu'au début.

Il en était à l'expérience à trois lettres D O G et voyait

D O O G

ou bien, avec la barrette abaissée, il ne voyait plus que deux O :

O O

Digitized by Google

Comme on doit le faire quand la figure du sujet est à contre-jour, pour bien s'assurer de la déviation, je cachai l'œil droit (c'était le moins dévié). A ma grande surprise, ce fut l'O de gauche qui disparut. Plusieurs fois la même expérience répétée donna le même résultat. Il en fut de même plusieurs jours après. Et cependant, à la simple vue, la déviation en dedans ne faisait aucun doute.

Je ne pouvais m'expliquer cette étrange anomalie; mais cependant je ne pouvais me résoudre à l'idée d'une fausse projection, quand il me vint à l'idée de passer simplement la main devant un œil, au lieu de le laisser caché pendant un certain temps. Ce fut différent; cette fois ce fut la lettre O du côté de l'œil bouché qui avait disparu.

Au contraire, quand, au lieu de cacher momentanément l'œil, on le couvrait longuement, la lettre disparaissait du côté opposé.

Pour expliquer cette contradiction, je recommençai plusieurs fois de suite à cacher longuement le même œil en recommandant au sujet de bien surveiller la lettre située du côté de l'œil que je cachais. A ce moment il s'aperçut qu'elle se déplaçait et passait de l'autre côté; à la place de l'autre, qui était bien celle qui disparaissait réellement.

Peu de temps après j'eus occasion de causer de ce fait avec le Dr Regnaut, un des premiers oculistes qui ait fait usage du diploscope. Il avait constaté la même apparence d'anomalie et trouvé aussi l'explication.

Voici en deux mots comment les choses se passent. Si l'on passe rapidement la main devant un œil dévié en dedans, c'est bien alors la lettre du même côté qui disparaît, car l'autre œil n'a pas eu le temps de se redresser pour fixer avec la macula la lettre qu'il ne voyait que par une partie extramaculaire.

Au contraire, quand l'occlusion d'un œil persiste un certain temps, l'autre œil, dévié en dedans, se dévie en dehors pour mieux contempler la lettre. Cette déviation en dehors fait ce qu'elle doit faire en pareil cas, elle déplace l'image en croisement.

Digitized by Google

Avec l'expérience verticale, rien de plus facile que d'assister à pareil phénomène. Normalement les deux lettres doivent être juste l'une au-dessus de l'autre $\begin{matrix} A \\ R \end{matrix}$, mais il arrive qu'on les voit se balancer brusquement comme les figures ci-jointes.

On voit d'abord $\begin{matrix} A \\ \quad R \end{matrix}$ puis $\begin{matrix} \quad A \\ R \end{matrix}$

On sait que ces déplacements sont dus aux déviations internes ou externes des yeux. Je crois inutile de revenir sur ces explications que j'ai indiquées depuis longtemps. J'ai aussi fait savoir qu'avant d'avoir rétabli la vision simultanée, on était souvent en présence d'un pareil déplacement de lettres, lequel pouvait induire en erreur sur le sens de la déviation oculaire quiconque ne serait pas prévenu.

II. — *Triplopie monoculaire.*

Le 26 décembre 1902, le Prof. Dieulafoy avait dans son service à l'Hôtel-Dieu un malade qui présentait le curieux phénomène de la triplopie monoculaire (ou même binoculaire). Il voyait nettement trois becs de gaz au lieu d'un.

Le symptôme accusé était très précis, le malade intelligent décrivant bien exactement ce qu'il voyait. Il n'y avait pas de luxation du cristallin ni de lésion physique qui pût expliquer cette anomalie. C'était à la suite d'une paralysie d'un muscle de l'œil (droit interne ou droit externe) que la triplopie monoculaire avait apparu. En fermant l'œil non paralysé et en regardant une lumière la triplopie apparaissait de suite. L'ouverture des deux yeux ne changeait pas grand chose, la triplopie persistait. De plus, chose importante, l'œil jadis paralysé et qui alors ne conservait qu'une légère parésie ou faiblesse, était animé de petits mouvements de latéralité. C'était une sorte de nystagmus.

Je fus interrogé par Dieulafoy sur ce symptôme qu'il voyait pour la première fois. — Je n'avais pas été témoin d'un fait pareil et je n'en connaissais pas non plus d'obser-

Digitized by Google

vation véritable. Le Prof. Dieulafoy, qui s'était intéressé aux applications du diploscope, pensait que je pouvais être à même de donner une explication de ce fait nouveau.

En effet, après quelques instants de réflexion, je lui fis la réponse suivante :

« En ce moment, à propos de médecine légale et de simulateurs prétendant être atteints de diplopie, je fais imprimer que la diplopie monoculaire n'existe pas. En présence d'une observation si bien étudiée et après ce que j'ai appris au moyen du diploscope, j'affirme que je vois la chose possible, et je promets d'en donner la démonstration, non pas sur-le-champ, car c'est un sujet très aride et difficile à exposer, mais le lendemain. »

En effet, le soir même, je construisais un petit instrument avec lequel le lendemain je pus faire constater la possibilité de la triplopie monoculaire à la plupart des élèves du service.

Ce petit instrument consistait en deux prismes de 2° environ collés sur une lame de verre, les deux sommets se regardant et séparés par un léger intervalle plus grand qu'une pupille normale. En imprimant rapidement devant un œil des mouvements de latéralité et en fixant une bougie allumée la triplopie apparaissait de suite.

Le jeu de cet appareil est facile à comprendre. Supposons que l'examen se fasse avec l'œil droit : le prisme de gauche dévie la lumière qui entre dans l'œil de façon à déplacer son image en dedans de la macula. Par suite, elle se trouve extériorisée à droite. Entre les deux sommets des prismes, la lumière n'éprouvant aucune déviation est vue à sa vraie place.

Le prisme de droite, au contraire, fait dévier la lumière qui entre dans l'œil en dehors de la macula et nous l'extériorisons en dedans.

Grâce à cet appareil, le même objet peut donc être vu à trois places différentes : à droite, au milieu et à gauche, car aux deux extrémités de la course il y a un petit temps d'arrêt qui se traduit par la vue d'une bougie placée en ces points extrêmes, et l'image médiane s'explique par ce fait qu'entre les sommets des prismes l'image ne subit aucun déplacement

Digitized by Google

pendant un certain laps de temps et est vue à sa vraie place. Pour peu que le déplacement de l'appareil soit assez rapide, l'impression des trois images persiste en raison de la persistance des impressions lumineuses sur la rétine.

L'effet des deux prismes est, comme on sait, le même que celui d'une déviation oculaire en dedans et en dehors. Dans les mouvements de nystagmus présentés par le malade, il y a aux extrémités de la course des yeux deux temps d'arrêt qui, comme avec les prismes, sont suffisants pour déterminer la production de deux images latérales. Quant à l'image médiane, elle ne peut s'expliquer que par l'impressionnabilité plus grande de la macula, car il n'y a pas de temps d'arrêt comme avec l'appareil.

On pourrait, en raison de ce fait, faire à l'appareil décrit ci-dessus le reproche de ne pas donner une démonstration rigoureuse de la triplopie monoculaire. Quoique l'impressionnabilité plus grande de la macula soit bien suffisante pour expliquer l'image médiane, j'ai construit un autre petit appareil exempt de ce reproche.

Il consiste en un petit écran percé d'un petit trou; c'est une sorte de lunette sténopéique assez large pour faire écran et supportée par une tige placée en dessous de l'écran. Cette tige sert à tenir l'écran devant l'œil et à lui imprimer des mouvements rapides de latéralité comme le ferait un métronome. En regardant le ciel blanc, surtout en plaçant un verre convexe devant son œil et en fixant uniquement l'image médiane (par la macula), on arrive à voir trois points lumineux distincts et à peine reliés entre eux par une ligne lumineuse continue. Ces conditions se rapprochent sensiblement de celles où était le malade et expliquent bien la triplopie qu'il accusait.

C'est donc à la suite de tremblements post-paralytiques que la triplopie a chance d'apparaître. Effectivement, depuis que j'ai été témoin de ce premier fait et surtout que j'en ai eu l'explication, il m'a été possible d'en constater deux autres cas dont l'un n'a duré qu'une journée.

Si beaucoup de cas de ce genre ont jusqu'ici passé ina

Digitized by Google

perçus, cela tient à ce que d'abord les malades n'ont pas su constater le phénomène. Il exige d'abord une certaine attention, mais de plus certaines conditions sont nécessaires pour que le tremblement oculaire se produise. C'est quand l'œil qui était paralysé est maintenu dans la position la plus reculée qu'il peut atteindre en faisant donner au muscle encore faible tout l'effort dont il est capable et que l'objet à voir est encore situé plus loin. L'œil est alors obligé de voir par secousses qui produisent le tremblement indiqué.

Ainsi que je viens de l'indiquer pour les fausses projections avec l'expérience verticale, on peut assister au balancement d'une lettre, à droite, au milieu, à gauche. On peut donc voir le même objet en trois places différentes. Il est facile de comprendre que si les déviations qui produisent ces déplacements se reproduisaient rapidement, l'objet pourrait être vu en même temps aux trois places indiquées, grâce à la persistance des impressions lumineuses sur la rétine. C'est donc grâce à cette expérience que j'ai pu m'expliquer le mécanisme de la triplopie monoculaire et construire les deux appareils permettant de la reproduire expérimentalement.

III. — *De la chambre claire sans appareil.*

Lorsqu'un objet ou un dessin est placé sur une table un peu à gauche et que l'observateur, pour regarder cet objet, a soin de placer verticalement une feuille de carton entre ses deux yeux, de façon à donner un champ de vision distinct à chaque œil (vision séparée), l'œil gauche seul peut voir le dessin, alors que, dans le compartiment de droite, un crayon tenu à la main n'est vu que par l'œil droit.

Dans ces conditions on arrive à voir l'objet sous la pointe du crayon et il est facile de le reproduire avec ses dimensions exactes.

L'expérience verticale désignée ci-dessus est on ne peut plus propre à faire voir comment les choses se passent.

Pour cela, il faut considérer les deux lettres, celle du haut et celle du bas. L'une d'elles est d'abord placée à droite,

Digitized by Google

l'autre à gauche. On les voit marcher à l'encontre l'une de l'autre, jusqu'à ce qu'elles soient juste l'une au-dessus de l'autre ou même arrivent à se croiser. La même chose se passe pour le crayon et l'objet qu'on veut dessiner. Les yeux privés de leur gouvernail, puisque grâce à la cloison ils n'ont plus de point commun de fixation, dévient facilement en dehors, d'où la marche en sens inverse dans le sens du croisement du crayon et de l'objet. Quand le crayon est tenu sur le même niveau horizontal que l'objet, il arrive à se superposer exactement à ce dernier. C'est ce qu'on voit souvent aussi avec l'expérience à quatre lettres,

K O L A

Les lettres O et L marchent à l'encontre l'une de l'autre pour se superposer. Si l'objet et le crayon continuent à être vus en même temps sans que l'un des deux vienne à disparaître (expérience de la neutralisation), c'est grâce aux mouvements continuels du crayon qui font cesser l'hétéropsie. On peut même constater que les deux objets ne sont réellement vus à la fois que lorsqu'ils ne sont pas tout à fait superposés, mais placés un peu à côté l'un de l'autre. La superposition exacte fait disparaître l'une des deux images qui réapparaît grâce au moindre déplacement.

Dr Remy.

SOCIÉTÉ FRANÇAISE D'OPHTALMOLOGIE

CONGRÈS DE 1904

(Du 2 au 5 mai)

Compte rendu analytique par le Dr A. BEAUVOIS

(SUITE)

Deuxième séance, mardi 3 mai.

Président : M. Dransart (Somain).

M. Teillais (Nantes). **De l'hystéro-traumatisme oculaire.** — Voir le résumé de cette communication page 333 de ce numéro Recueil.

Digitized by Google

Discussion.

M. Grandclément (Lyon), en dehors de l'hystéro-traumatisme ordinaire, rapporte deux cas particuliers. Il s'agit de tailleurs de pierre qui à la suite d'un traumatisme oculaire ont présenté des taies légères, mais avec des troubles spéciaux (photophobie intense, mégalopsie, etc.). Ces manifestations qu'on ne pouvait rattacher à aucune hystérie antérieure rendirent très difficile le règlement de l'accident de travail.

M. Teillais dit qu'il s'est surtout proposé de parler des sujets prédisposés, c'est-à-dire ayant présenté de l'hystérie antérieurement. La possibilité des récidives rend le règlement de l'indemnité très difficile.

M. Sourdille (Nantes). **De la prédisposition morbide causée par la blessure d'un œil sur l'autre œil.**

M. Dransart (Somain). **Complications tardives de la contusion du globe oculaire. Leur importance au point de vue médico-légal.** — A la suite de contusions légères du globe, M. Dransart a observé bon nombre de complications assez graves : décollement, cataracte, etc. Il insiste surtout sur les cas d'atrophie optique et d'amblyopie. Celle-ci s'accompagne assez souvent de parésie de l'accommodation. Il a également observé une atrophie optique chez un sujet dont l'autre œil s'est cataracté à la suite de la même contusion.

Discussion.

M. Jocqs apporte plusieurs observations semblables : deux cas de cataracte et deux cas d'atrophie optique.

M. Parent est d'avis que dans le cas de M. Dransart, il faut penser à une lésion au niveau du trou optique.

M. Teillais cite quelques cas analogues.

M. Dransart insiste sur l'objet de sa communication. Il n'a voulu parler que des cas où il n'y a pas de lésions directes du nerf. Il pense qu'il s'agit de lésions mal connues à propos desquelles on pourrait penser à la commotion cérébrale.

M. Bourgeois (de Reims). **Myopie traumatique par propulsion du cristallin en avant.** — Les travaux sur la myopie traumatique ne sont pas très nombreux, les cas n'étant pas très fréquents. Assurément, un certain nombre de cas sont passés inaperçus. La législation des accidents du travail obligeant à faire des examens plus approfondis, nul doute que les cas de myopie

Digitized by Google

traumatique ne fournissent plus de constatations que par le passé.

Dans les différentes observations de myopie traumatique, la vision a fini par redevenir normale, le cristallin ayant repris sa position anatomique.

Les observations rapportées dans ce travail ont trait au contraire à des cas qui n'ont pas guéri. Ces cas se caractérisent par l'effacement de la chambre antérieure, produit lui-même par la propulsion en avant du cristallin et de l'iris.

Le relâchement de la zonule, résultat de la violence du choc, est la cause du déplacement du cristallin. La persistance de ce déplacement semble devoir être attribuée à ce fait que l'humeur aqueuse, chassée brusquement de la chambre antérieure, va distendre et occuper définitivement la chambre postérieure ou espace périlenticulaire.

Les cas peuvent se compliquer de poussées glaucomateuses, nécessitant l'iridectomie.

La conclusion à tirer de ce travail est que les traumatismes de l'œil, dans lesquels on observera de la myopie, alors qu'on aura tout lieu de supposer qu'il n'en existait pas avant l'accident, devront être considérés comme très sérieux.

Il faudra attendre un certain temps avant de se prononcer d'une façon définitive et avant de donner une conclusion ferme au sujet de l'indemnité à attribuer à la victime.

Discussion.

M. Rochon-Duvigneaud a constaté le fait de la déchirure de la zonule dans un cas de tumeur.

M. Armaignac a vu un cas où le cristallin fut projeté en avant sans lésion de la zonule.

M. Grandclément a employé avec succès l'ésérine dans un cas de ce genre.

M. Bourgeois dit qu'il a surtout voulu attirer l'attention au point de vue pratique.

M. Dupuy-Dutemps. **Sur les fibres d'association périphériques des rétines** (présentation de préparations histologiques).

M. Rochon-Duvigneaud pense qu'un grand nombre de préparations de ce genre seraient nécessaires.

M. Augières (de Laval). **Traitement par l'incision interne des poches prélacrymales compliquant la dacryocystite chronique.** — Il traite ces poches par l'incision interne avec le couteau de Veber. Il y ajoute l'électrolyse. Il a ainsi obtenu de bons résultats thérapeutiques.

Digitized by Google

M. Jocqs dit qu'il y a fréquemment récidive, mais le meilleur moyen de les éviter est de faire une bonne compression.

M. Fage pense qu'on aura avantage à opérer à ciel ouvert. La poche communique souvent avec le sac et celui-ci est d'ailleurs toujours malade.

Rollet (de Lyon). **Ectasie géante du sac lacrymal.** — Il rapporte l'observation d'une femme de 67 ans, chez laquelle il a pratiqué l'extirpation d'un sac lacrymal volumineux comblant tout l'angle intérieur de l'orbite et soulevant la plus grande partie de la paupière inférieure. Il s'agissait d'une inflammation chronique due au pneumocoque. Dans cette ectasie géante la tumeur comprend une portion extériorisée qui est comme luxée hors de la loge lacrymale ostéo-aponévrotique et qui se développe surtout en haut et en dehors.

L'extirpation, grâce à une injection préalable de paraffine, a été totale et le sac a été décortiqué en bloc à la rugine sans déchirure accidentelle. Pansement à plat, pas de suture, pas de drainage, guérison sans larmoiement au treizième jour.

Bérard (Angoulême). **De l'abus du cathétérisme dans les dacryocystites simples.** — Dans ces cas, le larmoiement est surtout irritatif. Il est d'avis qu'on a abusé du cathétérisme et pense qu'on doit surtout recourir aux injections.

Armaignac (Bordeaux). **Détermination et mensuration simultanées de l'amblyopie monoculaire par la méthode de la règle perfectionnée.** — M. Armaignac fait une communication sur un nouveau moyen de constater l'existence de la vision binoculaire en mesurant en même temps l'acuité visuelle de chaque œil.

L'auteur a fait construire dans ce but un petit appareil très simple, basé sur l'ancienne méthode de la *règle* ou du *crayon*, mais donnant des résultats beaucoup plus précis. Cet appareil se compose d une boîte rectangulaire dont une des extrémités est ouverte et l'autre fermée. La paroi supérieure est munie d'une fenêtre vitrée qui éclaire un petit tableau d'optotypes placé verticalement contre le fond fermé de la boîte. La paroi inférieure est entaillée d'une fente médiane antéro-postérieure dans laquelle glisse un curseur remplaçant la règle de la méthode ancienne. L'extrémité ouverte de la caisse est munie d'une lunette porte-verre pouvant être fixée à 25 ou 30 centimètres du tableau d'optotypes.

Ce dernier se compose de neuf colonnes verticales de mots dont la grosseur va en décroissant de haut en bas, de façon à corres-

Digitized by Google

pondre pour une même distance de 25 centimètres à 1/8, 1/7, 1/6, 1/5, 1/4, 1/3, 1/2 de l'acuité visuelle normale.

Selon la position occupée par le curseur le long de la fente dans laquelle il se meut, il y a toujours une colonne cachée pour chaque œil, et qu'on connaît d'avance; mais l'œil droit voyant la colonne que l'œil gauche ne peut pas voir et l'œil gauche voyant celle qui est invisible pour l'œil droit, il en résulte que chaque ligne *horizontale* est lue en entier tant que l'acuité visuelle de l'œil amblyope n'est pas inférieure à celle qui est nécessaire pour cette lecture.

Si l'un des deux yeux voit mieux que l'autre, il continue de lire les caractères de plus en plus petits, mais il omet les mots de la colonne cachée par le curseur et qui ne sont plus vus par l'autre œil. La ligne à laquelle s'arrête la lecture pour l'un et l'autre œil indique l'acuité visuelle de chacun d'eux.

Malgré les résultats exacts fournis par cet appareil qui permet, en outre, d'employer pour la lecture le verre nécessaire pour la vision de près si cela est nécessaire, l'auteur conseille néanmoins de recourir toujours simultanément à l'emploi des échelles de lettres colorées en rouge et en vert, en plaçant dans la lunette d'essai d'un côté un verre rouge et de l'autre côté un verre vert. Par ce moyen on contrôle l'autre et, par suite, les résultats qu'il fournit sont plus précis et plus exacts.

Discussion.

M. Jocqs. — On observe fréquemment l'exagération de l'amblyopie. Il pense que le procédé des verres convexes mis sur l'œil sain est excellent. D'ailleurs, le *diploscope de Rémy* rend impossible toute simulation.

Desjardins (Montréal). **Contribution à l'étude de la vision chez les sourds-muets.** — D'après ses examens de la vision chez les sourds-muets, il a trouvé 43 p. 100 d'acuité visuelle normale.

Les hypermétropes amblyopes étaient assez nombreux. L'acuité visuelle ne marche pas de pair avec l'intelligence. Il pense que la consanguinité n'a pas l'influence qu'on a voulu lui attribuer.

M. Mazet (Marseille). **Sur un cas de déplacement spontané ou ptose de la glande lacrymale.** — Les cas de déplacement spontané de la glande lacrymale sont extrêmement rares, aussi la plupart des auteurs classiques ne signalent point cette lésion dont l'histoire clinique est en somme peu connue, à cause du fort petit nombre d'observations publiées jusqu'ici. M. Mazet fait la relation d'un cas qu'il a observé et opéré avec excellent résultat.

Digitized by Google

Il s'agit d'un jeune femme de 32 ans, présentant sur la paupière supérieure de l'œil droit un large pli cutané oblique de haut en bas et de dedans en dehors et plus large vers la commissure externe. On sent dans ce véritable sac une tumeur dure, ovalaire, très mobile, surtout vers la partie supérieure de la paupière d'où elle est facilement refoulée et réduite sous le rebord orbitaire dans la fossette lacrymale. Elle redescend rapidement dans la poche palpébrale si on ne la maintient pas dans sa loge avec l'extrémité du doigt.

Cette tumeur est absolument indolente et occasionne fort peu de troubles subjectifs en dehors d'un certain larmoiement et de la difficulté pour relever la paupière supérieure qui présente du ptosis.

Pas d'antécédents oculaires ou généraux; on constate seulement, au niveau du rebord orbitaire supérieur de l'œil droit, la trace d'une plaie linéaire horizontale occasionnée par une petite chute sur le bord angulaire d'un cerceau à l'âge de 3 ou 4 ans.

Cette affection fut traitée par l'extirpation totale de la glande lacrymale orbitaire qui a donné un excellent résultat en faisant disparaître le larmoiement et la tumeur palpébrale.

M. Chevalier (Le Mans). **Contribution à l'étude des formes rares de l'ophtalmie sympathique.** — Les formes sous lesquelles se présente l'ophtalmie sympathique sont presque toujours les mêmes (irido-choroïdite séreuse, irido-choroïdite plastique), et l'auteur de ce travail ne fait que les signaler. Mais il y a trop souvent confusion pour les autres manifestations. A vrai dire, toutes les membranes, toutes les parties constituantes de l'œil peuvent être prises en même temps qu'évolue l'irido-choroïdite séreuse ou plastique; de même, il y a lieu d'établir un groupe bien distinct pour les formes irritatives (larmoiement, troubles variés de l'acuité visuelle, troubles de l'accommodation).

Mais ce que l'auteur a cherché à faire ressortir, c'est qu'il peut exister des formes cliniques distinctes sous lesquelles se manifestera l'ophtalmie sympathique.

En 1864, Rheindorf a le premier insisté sur la kératite, l'irido-kératite sympathique. D'autres auteurs, Galezowski, de Lapersonne, Vignaux, Reclus, en ont rapporté des observations et M. Chevalier en donne dans ce travail une observation personnelle. Cette forme serait la plus fréquente des manifestations anormales. Vient ensuite la chorio-rétinite, le glaucome sympathique, le décollement rétinien. Mais les deux dernières formes surtout sont très discutables et de nouvelles observations seraient nécessaires; cependant Boucheron a rapporté une bonne observation de décollement rétinien sympathique.

Digitized by Google

Troisième séance, mercredi 4 mai.

Président : M. Rollet (Lyon).

M. Rochon-Duvigneaud. **La question des lésions artérielles chez les malades atteints de rétinite albuminurique.** — Il expose les résultats de ses recherches anatomo-pathologiques sur des yeux atteints de rétinite albuminurique. Il critique, avec l'appui de faits précis dont il apporte les exemples, la théorie vasculaire. Les auteurs allemands, dit-il, peuvent avoir tout dit et tout expliqué, quand ils ont parlé d'artérite dans des yeux semblables. Or Duvigneaud a observé des cas de rétinite chez des albuminuriques, dans lesquels la sclérose artérielle était à peine ébauchée. La circulation se faisait encore et pouvait donc nourrir les éléments rétiniens. Les lésions qu'on observe dans ces cas doivent être dus à un œdème qui infiltre la rétine et distend les cellules basales.

M. Péchin rappelle qu'il n'existe pas toujours de l'œdème et que l'on trouve souvent des lésions pointillées disséminées un peu partout.

M. Parent demande combien de temps après la mort ont été faits les examens de Rochon-Duvigneaud. La chose est très importante, parce que rapidement il se produit des changements qui modifient complètement l'aspect des lésions. Il désire aussi savoir dans quel état on a trouvé les veines.

M. Rochon-Duvigneaud. — Les examens ont été faits, *post-mortem*, rapidement, et ont porté sur des sujets qui ne présentaient pas d'œdème.

M. Moissonnier. **Irido-cyclite tuberculeuse.** — L'auteur fait l'histoire de l'irido-cyclite tuberculeuse qui se présente sous deux formes :

1° La forme aiguë inflammatoire chez les enfants;

2° La forme subaiguë sans réaction qui se présente :

a) Tantôt sous l'aspect d'une pseudo-tumeur limitée à un point du cercle ciliaire;

b) Tantôt sous l'aspect d'irido-cyclite massive, avec envahissement de tout le segment antérieur.

Les signes cliniques sont ceux de l'irido-cyclite plastique.

L'hypotonie ne manque jamais.

L'œil finit toujours par se perforer au niveau du limbe.

Digitized by Google

Presque toutes les membranes constituantes de l'œil sont altérées.

Mais le corps ciliaire et l'iris sont surtout infiltrés de cellules embryonnaires et de follicules tuberculeux avec cellules géantes.

La tuberculose du tractus uvéal peut être considérée comme cliniquement primitive, mais en réalité elle est toujours secondaire.

L'auteur n'admet pas l'hypothèse de l'infection primitive pendant la conception, mais seulement la voie placentaire.

Pour confirmer un diagnostic douteux de tuberculose oculaire, il recommande en passant le procédé de la réaction à la tuberculine de Koch, conseillé par Morax.

Le pronostic est la désorganisation de l'œil et la menace de la généralisation ; aussi faut-il agir vite et radicalement par l'énucléation et même l'exentération.

Il relate en même temps une observation personnelle d'iridocyclite avec menace de perforation chez un enfant de 11 ans qui a guéri par l'énucléation. Dix-huit mois plus tard il faisait un mal de Pott.

L'autopsie de l'œil a montré que tout le segment antérieur était épaissi et envahi par des masses de tubercules.

MM. Chevallereau et J. Chaillous. **Tuberculose conjonctivale d'apparence sarcomateuse.** — Un homme de 40 ans, gendarme, se présente aux Quinze-Vingts avec les deux paupières gauches fortement tuméfiées, bosselées, rouges, les vaisseaux sous-cutanés dilatés, surtout à la paupière supérieure. On arrive à plisser un peu la peau à la paupière supérieure, non à la paupière inférieure. L'œil reste à demi fermé. En écartant et relevant les paupières dans la mesure du possible, on s'aperçoit que la conjonctive palpébrale est simplement rouge, sans irrégularités ni végétations. La conjonctive bulbaire au contraire est triplée d'épaisseur, fortement vascularisée, d'aspect lardacé, et forme sur tout le pourtour du limbe un bourrelet saillant, de même au niveau du repli semilunaire, très hypertrophié. Il n'existe aucune douleur, aucune adénopathie, aucune sécrétion ; l'acuité visuelle de chaque côté est de 2/3 ; il n'y a aucune lésion ophtalmoscopique. Le début remonte à six semaines.

Nous ne trouvons chez cet homme, marié et père de quatre enfants, aucun antécédent spécifique. En revanche, depuis un an il tousse, crache, maigrit ; on l'a envoyé à l'hôpital militaire d'Amélie-les-Bains et il va avoir sa retraite pour bronchite chronique.

Sur divers autres points du corps, cet homme présente des phénomènes qui paraissent bien en rapport avec les lésions des pau-

Digitized by Google

pières. Depuis cinq mois son testicule gauche a quadruplé de volume, et le Dr Arrou, à l'examen duquel mais l'avons soumis à l'hôpital Saint-Antoine, a diagnostiqué un sarcome du testicule. Depuis un mois il présente sur la peau du mollet droit des noyaux d'induration.

Le malade devant quitter Paris bientôt, nous excisons à la partie inféro-externe de la conjonctive bulbaire un lambeau d'environ un centimètre que nous divisons en trois parties : l'une pour l'examen histologique, l'autre pour l'inoculation sous la peau d'un cobaye, la troisième pour être inoculée dans la chambre antérieure d'un lapin.

Le Dr Guillois, de Ploërmel, a bien voulu nous donner quelques renseignements sur ce malade après son départ des Quinze-Vingts. Les deux paupières ont encore augmenté de volume, si bien qu'on eût dit un gros œuf appliqué sur l'œil qu'on ne pouvait examiner, même en cherchant à écarter les paupières; il y avait alors un suintement sanguinolent d'une odeur très désagréable. D'autre part, des indurations analogues à celles qui existaient déjà sur le mollet droit se sont manifestées sur l'amygdale gauche, les deux jambes, les bras et le dos. Un traitement spécifique prescrit à l'hôpital de Vannes ne donna qu'un résultat douteux. Le malade, nous disait le Dr Guillois, maigrit de jour en jour, s'alimente peu et tout fait prévoir une issue fatale pour bientôt. — Ce malade ayant quitté Ploërmel, nos tentatives pour avoir de ses nouvelles sont restées sans résultat.

M. Manouélian a bien voulu pratiquer l'examen histologique du lambeau conjonctival enlevé. Il a trouvé une infiltration cellulaire diffuse rappelant l'infiltration décrite sous le nom de lymphome, sans aucun des caractères anatomiques que l'on rencontre d'ordinaire dans les lésions tuberculeuses. Les vaisseaux, très rares, ont leurs parois propres, ce qui élimine toute idée de sarcome.

Les inoculations expérimentales ont été plus démonstratives. Le cobaye inoculé dans la région sous-cutanée abdominale vivait encore sept mois après l'énucléation, mais un ganglion inguinal enlevé contenait des bacilles de Koch et lorsqu'il fut sacrifié, au mois de mars dernier, l'autopsie montra une tuberculose viscérale des plus nettes. D'autre part, le lapin inoculé avec un fragment de la tumeur dans la chambre antérieure de l'œil droit présentait, au bout de quelques semaines, des nodules tuberculeux de l'iris.

En résumé, les lésions conjonctivales présentées par notre malade paraissent bien dues à une métastase d'origine tuberculeuse dont le point de départ est des plus incertains.

Si l'examen histologique n'a donné à ce point de vue que des résultats douteux, les résultats des inoculations, au contraire, ne

Digitized by Google

peuvent laisser place à aucun doute. La bronchite chronique pour laquelle ce malade a été réformé et à laquelle il a très probablement succombé est bien des plus suspectes; néanmoins notre observation reste incomplète puisque, pendant le trop court séjour du malade à Paris, l'examen des crachats n'a pas été fait. Cette observation est surtout remarquable par la généralisation des lésions qui, parties vraisemblablement des poumons, ont envahi tant de points de l'économie.

M. Jacqueau (de Lyon). **Sclérose des cornées chez un jeune sujet.** — Le Dr Jacqueau relate l'histoire d'une jeune fille d'une vingtaine d'années qui, en dehors de toute autre lésion locale, présentait sur les deux cornées des lésions sclérosantes à peu près symétriques. Ces lésions consistaient dans la présence de cercles blancs nacrés très opaques et tendant à la disposition concentrique avec une dégradation en bas et surtout sur les parties latérales; le maximum d'empiétement était en haut où la pupille moyennement dilatée était légèrement recouverte. Entre la cornée et la sclérotique on pouvait voir, mais par places seulement, un léger liséré de tissu transparent; d'autre part, les cercles séparés eux-mêmes par des espaces clairs se confondaient en certains endroits pour réapparaître à côté, sur deux et même trois lignes différentes. Sur les surfaces opaques on voyait l'épithélium cornéen refléter vivement la lumière. Il n'y avait pas d'astigmatisme sensible, l'acuité visuelle était à peine touchée.

L'examen minutieux des conjonctives palpébrales et bulbaires était absolument négatif, mais la malade depuis l'âge de 4 ans, paraît-il, avait presque toujours un peu de photophobie et parfois d'hyperhémie.

Tous les topiques et les astringents employés restèrent sans résultat, mais la maladie s'arrêta immédiatement et la photophobie disparut dès qu'on soumit cette jeune fille qui était lymphatique à une cure d'altitude et à un traitement général reconstituant. Depuis trois ans et demi que dure cette cure, les lésions cornéennes sont restées absolument stationnaires et la malade peut rester à la ville sans éprouver la moindre gêne.

L'auteur pense qu'il s'agit dans ce cas d'un trouble dystrophique tout à fait semblable à celui qui engendre le cercle sénile véritable. Il appuie cette hypothèse sur la bilatéralité et la symétrie des lésions, sur le tempérament lymphatique de la malade et surtout sur le léger état photophobique des yeux qui existait à l'état presque permanent. Il insiste sur l'inutilité du traitement local et sur le grand bénéfice au contraire que procurent le traitement général et une cure prolongée dans une station de montagne.

Digitized by Google

Discussion.

M. Galezowski. — J'ai eu l'occasion de soigner un certain nombre de malades atteints de sclérose cornéenne. L'observation suivante est une des plus typiques qui se présentent à mon souvenir.

M. L. . âgé de 34 ans, d'origine polonaise, se présente à ma consultation, pour la première fois, le 26 février dernier. Je constate qu'il est atteint de scléro-kératite périphérique des deux yeux avec dépôts crétacés disséminés d'une étendue de 2 à 3 millimètres, et distension globuleuse de la cornée formant une sorte de buphtalmie. Toute la partie centrale des deux cornées est transparente et l'intérieur des yeux ne présente aucune altération. Le malade est myope et astigmate, accusant — 3,50 dioptries de myopie et — 0,75 dioptries cylindriques à 90°. Il est goutteux et déclare avoir eu diverses manifestations rhumatismales dans les articulations. Cette affection remonte à une quinzaine d'années et met le malade dans l'impossibilité de se livrer à ses travaux habituels. Aussi s'est-il adressé aux différents ophtalmologistes de son pays, puis à Berlin, à Vienne, avant de venir nous consulter.

Il n'accuse pas d'antécédents spécifiques, et en présence des altérations cornéennes que je viens de vous décrire, nous étions en droit de la rapporter à la cause arthritique. L'analyse des urines a d'ailleurs montré une exagération très nette de la quantité d'acide urique. Pas de traces de sucre ni d'albumine. En présence de cet état, j'ai décidé de pratiquer une sclérotomie à gauche et une iridectomie à droite. La sclérotomie pratiquée d'après mon procédé et avec le sclérotome que j'ai fait fabriquer pour cet usage a donné les résultats les plus satisfaisants. Tous les symptômes inflammatoires disparurent, et l'acuité visuelle augmenta. Malheureusement l'iridectomie ne donna pas les mêmes résultats, et je fus obligé quelques jours après de pratiquer une sclérotomie sur le même œil.

Actuellement le malade est en voie de guérison.

M. Dransart (Somain) cite le cas d'un enfant de 12 ans atteint d'une affection sclérosante des cornées, et qu'aucun traitement ne put améliorer. Il a eu aussi l'occasion d'observer plusieurs malades à peu près semblables à ceux du Prof. Galezowski.

M. Jacqueau fait remarquer que dans le cas qu'il présente il n'y a jamais eu déformation oculaire, ce qui caractérise l'observation rapportée par le Prof. Galezowski. Il conseille vivement à M. Dransart d'essayer la cure d'altitude qui lui a donné d'excellents résultats.

Digitized by Google

M. Fage (Amiens). **Valeur optique de l'iridectomie dans les taies de la cornée.** — L'iridectomie optique est pratiquée depuis longtemps dans les cas de taies de la cornée, et les résultats que donne cette opération sont très variables. La cause en est dans ce fait qu'on se contente seulement de pratiquer l'iridectomie. L'opération ainsi faite a besoin d'être complétée. Fage conseille d'y ajouter le tatouage des taies. On diminue ainsi les cercles de diffusion et on donne à l'œil opéré une vision bien supérieure.

Discussion.

M. Sulzer. — Dans les cas d'iridectomie optique, il est de la plus haute importance de choisir pour l'opération l'endroit de la cornée qui donnera le meilleur résultat au point de vue visuel. Depuis de longues années, il emploie l'ophtalmomètre, et c'est là une méthode dont il ne faut se départir en aucun cas. Si l'examen ophtalmométrique montre une régularité suffisante des portions cornéennes périphériques, on peut compter sur un succès opératoire. Dans le cas contraire, il convient de faire des réserves.

D'après son expérience personnelle, l'opération ne donne pas de résultats satisfaisants dans un tiers des cas.

M. Parent rappelle un important travail de Knapp sur le même sujet. Il fait remarquer de plus que c'est à *Hirschberg* que revient le mérite d'avoir le premier préconisé le tatouage des taies cornéennes. A propos de celles-ci enfin, il observe que ce ne sont pas des cercles de diffusion qu'elles produisent. Sur les images périphériques, il note le mémoire de Javal.

M. Rochon-Duvigneaud pense que la dilatation par l'atropine constitue un moyen rapide et suffisant pour reconnaître le point où doit siéger l'iridectomie optique. On peut donc se passer de l'examen ophtalmométrique.

M. Fage reconnaît la justesse des observations précédentes, et conclut en insistant sur la nécessité de combiner le tatouage et l'iridectomie.

M. Villard (Montpellier). **Traitement du trichiasis de la paupière supérieure par la tarsomarginoplastie.** — Voir le résumé de ce travail dans le n° de mai du Recueil.

Discussion.

M. A. Terson. — Je crois qu'il ne faut pas considérer la marginoplastie comme le procédé de choix dans l'opération du trichiasis, et, si elle n'est pas très courante, c'est justement à cause de sa technique aléatoire et des accidents auxquels elle peut donner suite. Je suis toujours étonné quand je n'entends pas proclamer

Digitized by Google

la supériorité décisive du procédé si simple de Panas. Il est très efficace, parce que, sans rien enlever, il réalise la formelle indication d'agir sur le vrai point malade, le tarse, qu'il redresse et qu'un système ingénieux de ligatures consolide ensuite en bonne position, de façon à obtenir la *restitutio ad integrum*. Nous devons donc nous attacher, non pas à revenir à des interventions compliquées, mais à améliorer encore le procédé de Panas.

Dans toute opération, on peut faire trop ou trop peu. Dans le procédé de Panas, si la tarsotomie est faite trop haut, il peut se produire de l'ectropion. Pour cela, M. Thillien et moi, avons chacun de notre côté conseillé de faire une tarsotomie incomplète, qu'on pourra appeler *à pont*, *discontinue* ou *entrecoupée*. Mais je n'applique cette restriction qu'aux larges et vastes paupières en coque, je fais la tarsotomie complète.

Si l'on fait trop peu, les angles ne sont pas assez redressés et donnent une rechute. Alors j'ai modifié la technique opératoire. Comme, dans l'ancien procédé, le bistouri, mal soutenu par la plaque, ne mord pas bien les angles, je termine la tarsotomie avec de fins ciseaux droits qui me permettent d'aller aussi loin et aussi complètement que je le veux.

M. Desjardins rapporte sa pratique personnelle. Il se contente, dans les cas de trichiasis, de placer une pince qui relève la paupière et la laisse en place jusqu'à mortification des tissus, c'est-à-dire trois ou quatre jours.

M. Dransart vante comme M. Villard la tarsomarginoplastie. Il y ajoute rarement, d'ailleurs, l'amincissement du cartilage tarse.

M. Villard n'a pas voulu prétendre que la tarsomarginoplastie était supérieure aux autres procédés, ou était l'unique procédé. Il pense que dans une affection aussi difficile à soigner que le trichiasis, il n'est pas inutile d'avoir plusieurs procédés opératoires. Or la tarsomarginoplastie lui a toujours donné de bons résultats.

M. A. Terson. **Dermatolysie palpébrale.** — L'attention a été rappelée dans ces dernières années sur une variété spéciale d'extension démesurée de la peau de la paupière supérieure qui retombe en tablier et paraît décollée de la partie profonde. C'est la blépharochalasie (Fuchs), dont une série de dessins (Haab), d'observations et d'examens histologiques ont été rapportés, surtout dans le travail de Lodato. M. A. Terson reprend l'étude de la maladie, à propos de trois nouvelles observations, et cherche à en éclairer la nature dermatologique. Après avoir envisagé les affections cutanées analogues, il examine les rapports de la blépharochalasie avec la *dermatolysie palpébrale* dont elle n'est peut-être qu'une variété.

Digitized by Google

Discussion.

M. Parent a observé un cas de ce genre. Il s'agissait d'un employé présentant une blépharoptose énorme. Une intervention fut décidée, qui ne donna aucun résultat. Il lui a semblé qu'on aurait pu vider toute la graisse de l'orbite.

M. Parinaud. — Les malades atteints de cette affection relèvent d'états morbides variés. Il y a une blépharoptose due à la maladie de Basedow et de même nature que l'exophtalmie. Il cite un cas observé chez Charcot. L'opération ne donna rien; il conseilla les cautérisations au galvano-cautère. Dans un autre cas qui avait déjà été vu par M. de Lapersonne, il existait nettement de la tachycardie et des tremblements des extrémités.

M. de Lapersonne a opéré avec succès plusieurs malades atteints de ptosis adipeux. La masse de graisse dans ces cas était sous-cutanée et ne communiquait pas avec la graisse orbitaire comme l'a indiqué M. Parent.

M. A. Terson pense que les cas rapportés sont différents de ce qu'il a vu. Il n'a jamais observé d'amas graisseux et pratique l'opération d'après la méthode de Fuchs ou de Haal.

M. de Lapersonne (Paris). **Glaucome consécutif aux opérations de cataracte.** — Les accidents glaucomateux sont-ils imputables à l'acte opératoire lui-même? Dépendent-ils des conditions générales ou locales préexistantes? Ces questions fréquemment discutées sont encore très obscures. L'abus de l'atropinisation, la présence de couches molles abondantes, les degrés même légers d'infection d'irido-cyclite et surtout les enclavements iriens et capsulaires sont des causes très réelles. Mais, à côté de ces raisons locales, il faut attribuer une grande importance à l'imperméabilité rénale et à la rétention chlorurique qui favorisent la production d'un véritable œdème vitrien. Chez une femme opérée de cataracte dans des conditions régulières, une série de poussées glaucomateuses se produisent à partir de la cinquième semaine : la courbe de l'élimination de l'urine et des chlorures ayant démontré nettement une rétention chlorurique plus marquée au moment des poussées glaucomateuses, on établit le régime spécial et les douleurs disparaissent.

Ce fait, rapproché de quelques autres, démontre bien que dans l'examen de l'état général des malades avant l'opération de la cataracte, il faudra tenir grand compte de l'état de perméabilité rénale. Il vient à l'appui des résultats obtenus à l'Hôtel-Dieu dans le traitement du glaucome par les substances osmotiques, traitement qui n'a jamais eu la prétention de se substituer à l'iridec-

Digitized by Google

tomie et aux myotiques, mais qui peut être un précieux adjuvant s'il est manié avec prudence.

Discussion.

M. Morax a suivi avec intérêt les expériences faites dans le service du Prof. de Lapersonne sur les rapports entre l'élimination urinaire et chlorurique et l'acuité visuelle.

Un des internes de M. de Lapersonne, M. Cantonnet, a publié deux mémoires, l'un clinique, l'autre expérimental. Dans ce dernier M. Cantonnet a réalisé le glaucome expérimental. M. Morax critique la façon de mesurer l'hypertonie employée par M. Cantonnet. L'ophtalmomètre est un intrument autrement précieux que le fil simplement tendu entre deux pinces.

Il fait remarquer que le résultat des études sur les modifications urinaires et chlorurigues ont démontré qu'elles n'avaient aucun effet sur la tension sanguine. Dès lors, comment expliquer le glaucome, avec les idées actuelles sur sa pathogénie? Il espère que de nouvelles études très sérieuses et très complètes éclairciront ces différents points.

M. Dransart insiste sur les avantages de l'examen urinaire qui permet de combattre l'hypo-urée et l'hypo-chlorurée.

M. Javal rappelle qu'il a pu suivre avec grande attention les travaux récents sur la déchloruration; mais il ne voit pas que le traitement du glaucome puisse consister dans la déchloruration. Bien au contraire, lors d'un séjour à Wiesbaden où il a rencontré Pagenstecher et d'autres oculistes allemands, il a appris que le régime chloruré agit favorablement dans le glaucome.

M. de Lapersonne. C'est là une étude en son enfance; il ne faut pas trop se hâter de conclure. Il est vrai que ses élèves sont allés un peu trop vite. A propos de la tension sanguine, Achard et Javal ont montré qu'il n'y avait pas d'élévation de la tension parce qu'un œdème concomitant servait de dérivatif.

M. Grandclément (Lyon). **Comment faut-il employer l'adrénaline pour guérir le glaucome sans opération?** — Plusieurs cas observés depuis cinq ans m'ont donné la conviction que nous pourrons désormais guérir la plupart des glaucomes, et même des affections glaucomateuses secondaires de l'œil, avec l'adrénaline, et sans opération.

Mais, pour atteindre ce résultat, quatre conditions seront requises et indispensables :

1° Il faudra que le glaucome soit récent, et n'ait pas encore eu le temps de produire des lésions organiques irréductibles,

Digitized by Google

soit dans le corps ciliaire et l'iris, soit surtout dans l'angle irido-cornéen, vers le pourtour de la chambre antérieure;

2° Il faudra, en second lieu, que l'adrénaline soit instillée dans l'œil toutes les demi-heures, et cela sans interruption aucune, jusqu'à ce que l'hypertension ait cédé, ce qui demande environ trois jours;

3° En troisième lieu, il faudra employer simultanément l'adrénaline et l'ésérine, afin de combattre en même temps les deux causes principales du processus glaucomateux, à savoir : d'une part, l'hypersécrétion de l'humeur aqueuse par le corps ciliaire congestionné; ce sera la tâche de *l'adrénaline*; et d'autre part, le défaut d'élimination de cette humeur aqueuse par suite de l'obstruction de ses bouches de sortie dans l'angle irido-cornéen; ce sera le rôle de l'ésérine qui, en ramenant le voile irien à sa place, dégagera les lacunes de Fontana par lesquelles elle s'élimine.

4° Enfin, il faudra cesser ou ralentir l'emploi de l'adrénaline aussitôt que l'hypertension aura cédé; sinon l'on s'exposerait à voir survenir une hypotonie de l'œil inquiétante, et quelquefois permanente.

Chacun comprendra l'importance de cette conquête thérapeutique; ceux surtout qui ont souvent pratiqué l'iridectomie pour combattre le glaucome aigu connaissent les grandes difficultés que présente le plus souvent le premier temps de cette opération, la *kératotomie*, et dans ces cas, quelle peine l'on éprouve à introduire le couteau entre la cornée et l'iris, sans blesser le cristallin.

Eh bien, le traitement par l'adrénaline, combiné avec l'ésérine, commencé au début de l'affection, va certainement nous éviter souvent l'obligation de recourir à l'iridectomie. De telle sorte que, désormais, le plus modeste praticien de campagne pourra, aussi bien qu'un spécialiste, guérir une attaque de glaucome, s'il a le soin de se conformer aux indications sus-indiquées.

Il évitera ainsi à ses malades de pénibles et coûteux déplacements.

M. Darier défend l'iridectomie dans le glaucome.

M. Chevallereau demande à M. Grandclément d'apporter des nouvelles de son malade dans un an.

La commission composée de MM. Vignes, Sulzer et Landolt, pour l'étude d'un projet de réformes de la notation de l'acuité visuelle, a présenté au congrès les conclusions suivantes qui furent adoptées après discussion :

1° L'acuité visuelle est déterminée par le minimum séparabile,

Digitized by Google

c'est-à-dire par l'angle le plus petit sous lequel deux points ou deux lignes (noirs sur fond blanc) peuvent encore être distingués comme étant séparés.

2° L'épaisseur de ces lignes doit être égale à l'espace qui les sépare.

3° L'acuité visuelle est définie par l'inverse de l'angle du minimum séparabile, selon la progression indiquée plus bas.

4° L'unité de la mesure de l'acuité visuelle est représentée par un angle assez grand pour que les degrés que l'on rencontre ordinairement dans la pratique ophtalmologique soient exprimés en chiffres entiers. On passe d'un chiffre au suivant en divisant l'angle visuel du chiffre précédent par 1,259. Ce facteur est basé sur la décroissance de l'acuité visuelle dans la région maculaire, et récemment encore étudié par l'un de nous.

5° Les acuités visuelles inférieures seront exprimées en dixièmes d'unité.

6° L'unité sera l'angle de 1/5 grade ou 0 gr. 20 = 10',48'' V = 0,092.

7° Les optotypes seront construits de façon à réaliser le mieux possible le principe du minimum séparabile.

8° L'unité s'appellera l'*opt*.

9° Les échelles ainsi établies s'appelleront *échelles de la Société française d'Ophtalmologie*.

10° Les conclusions ci-dessus seront présentées et défendues au congrès de Lucerne par le Comité de la Société et par les membres de la commission nommée.

Tous ces différents articles sont adoptés bien que l'opinion de la Société ne soit pas bien formée sur nombre d'entre eux.

A propos du nom à donner à l'unité d'acuité visuelle, la commission proposait deux noms : Buffon et Snellen. Il faut avouer que tous deux n'étaient pas bien venus. Sur la proposition de Carra, la Société adopta la racine grec *opt*, qui vaut mieux sûrement que les deux autres.

(*A suivre.*) Dr A. Beauvois.

SOCIÉTÉ DE BIOLOGIE

19 *mars* 1904.

Augmentation de poids par hydratation simple chez un malade, non brightique, soumis au régime chloruré. — MM. G. Leven, Caussade ont pu, en cinq jours, augmenter de

Digitized by Google

2 kilogr. 600 le poids d'un malade, non brightique, mais considérablement amaigri, avec une alimentation consistant en 2 œufs, 1 litre de bouillon et 1 litre de tisane, alimentation à laquelle on ajouta 10 grammes de chlorure de sodium les premiers jours, et 20 grammes pendant les deux suivants.

Cette augmentation de poids nous permet d'espérer qu'avec un régime superchloruré, on obtiendra des améliorations notables dans le traitement des rétinites et névrites albuminuriques.

Le strabisme volontaire. — D'après M. Busquet, certains sujets sont capables de dévier volontairement leurs lignes visuelles et de produire ainsi un strabisme et une diplopie très prononcée. Ce strabisme est le plus souvent horizontal, et l'écartement des deux images varie entre 5 centimètres et 1 m. 25.

Le strabisme volontaire est en général convergent et peut simuler paralysie de la VIe paire, d'une ou de deux paires avec une diplopie homonyme.

Une diplopie croisée chez un même sujet peut se rencontrer, mais elle est exceptionnelle. Certains individus ne peuvent produire le strabisme que par un seul de leurs deux yeux, d'autres sont capables de rendre successivement strabiques leur œil droit et leur œil gauche, à volonté. La persistance de cette diplopie est pourtant très rare, et permet de reconnaître la simulation.

SOCIÉTÉ ANATOMIQUE

25 *mars* 1904.

L'origine et la signification des capsules du rein. — M. Pierre Fredet montre des coupes sériées de la région rénale d'embryons humains de divers âges, et en particulier d'embryons de 6 et de 9 centimètres et de fœtus de huit mois.

Les enveloppes fibreuses du rein apparaissent sur l'embryon de 6 centimètres. Le rein est environné d'une *capsule autonome*. Les fibres profondes de cette capsule entourent complètement l'organe; les fibres corticales se séparent des précédentes vers le bord médial du rein, pour limiter une loge remplie de tissu conjonctif lâche où est contenu l'uretère.

Les fibres corticales sont l'ébauche de la *capsule péri-rénale*; les fibres profondes représentent la *capsule propre* du rein. La délimitation des deux couches se fait au niveau des faces et du bord latéral du rein, grâce au développement du tissu lâche logé

Digitized by Google

dans la capsule commune au rein et à l'uretère. Ce tissu est le rudiment de la *capsule adipeuse* du rein. Il s'insinue de dedans en dehors, entre la capsule propre et la capsule périnéale. Le phénomène débute sur l'embryon de 6 centimètres; il est achevé sur l'embryon de 9 centimètres. L'infiltration graisseuse de ce tissu est visible sur le fœtus de huit mois.

La *capsule péri-rénale est primitivement indépendante* des fascias qui tapissent les muscles de la paroi, et de la couche condensée sous-séreuse du péritoine. Dans la suite du développement, la capsule péri-rénale refoulée par le rein arrive au contact du fascia pré-pariétal et du fascia péritonéal. Elle se fusionne avec ces deux formations dans l'étendue où elles se touchent. De là, l'attache de la portion postérieure de la capsule ou fascia rétro-rénal sur les plans fibreux, près de la colonne vertébrale, et l'union de la partie antérieure de la capsule avec le fascia péritonéal, depuis le bord latéral du rein jusqu'à son bord médial.

Dans la région moyenne du rein, en particulier, et chez l'adulte, il devient impossible de reconnaître la valeur de la capsule péri-rénale. Les divergences d'interprétation ne peuvent disparaître que par l'étude du développement.

La capsule péri-rénale mérite bien son nom de capsule, car elle est fermée dans tous les sens. Elle est pénétrée par le pédicule vasculaire et par l'uretère, mais elle se confond avec les gaines de ces organes. (*La Presse médicale*, 30 mars 1904.)

ACADÉMIE DES SCIENCES

21 *et* 28 *mars* 1904.

L'action du magnétisme sur la phosphorescence, par M. Alex de Hemptinne. — D'après cet auteur, les substances phosphorescentes, pour être sensibles à l'action du champ magnétique, doivent peut-être posséder des qualités spéciales que nous ne connaissons pas encore et dont il serait intéressant de rechercher la nature.

Actions électives de plusieurs parties du corps sur certains écrans phosphorescents, par M. Augustin Charpentier. — La plupart des alcaloïdes, ainsi qu'un certain nombre de substances toxiques, comme le chloral, émettent naturellement des rayons N en quantité considérable, et l'action de ces rayons sur un écran phosphorescent est renforcée par le voisinage d'une autre source de rayons N. De plus, en pareille circonstance,

Digitized by Google

l'action totale produite sur l'écran n'est pas la somme des actions des deux sources, mais est plus forte que cette somme. Ces phénomènes, du reste, se manifestent quelles que soient les sources considérées, par exemple quand on associe à la source formée par un alcaloïde une source physiologique. Mais, dans ce dernier cas, on constate un phénomène nouveau des plus curieux, à savoir qu'il y a action élective, si bien que si l'on approche un écran subissant l'action d'un alcaloïde du corps d'un animal, on constate que cet écran est davantage influencé par certains organes que par d'autres, et que ce sont justement les organes influencés par l'alcaloïde servant à exciter l'écran qui accusent une plus forte émission de radiations N. Ainsi, un écran excité par la digitaline brillera davantage quand on l'amènera en présence du cœur, et de même un écran déjà excité par la strychnine se montrera plus influencé en présence de la moelle que partout ailleurs, et ainsi encore pour les divers autres alcaloïdes.

ACADÉMIE DE MÉDECINE

29 mars 1904.

Gravité de la syphilis à complications oculaires, par M. Motais (d'Angers). — Dans le travail qu'il lit à l'Académie, l'auteur s'applique à démontrer que les localisations oculaires sont d'une très grande utilité pour le diagnostic de la syphilis; elles peuvent aussi servir au pronostic de cette infection. M. Motais, se basant sur 82 observations personnelles, suivies durant un espace de deux à dix-neuf ans, établit la valeur pronostique de l'iritis, de la chorio-rétinite, de la névrite et de l'atrophie optique. Le traitement mixte énergique a été suivi d'accidents tertiaires graves 43 fois sur 82 cas, soit dans 52 p. 100 des cas; ce chiffre est au-dessous de la réalité, car certains malades n'ont pu encore être suivis assez longtemps. Les accidents tertiaires ont porté : 10 fois sur les os, 8 fois sur les viscères, 12 fois sur le cerveau, 9 fois sur la moelle, 2 fois sur le derme et les muqueuses.

Après l'iritis, les lésions des centres nerveux sont relativement rares (15 p. 100); les lésions osseuses dominent (20 p. 100). Après la chorio-rétinite, les lésions nerveuses sont plus fréquentes (22 p. 100), les lésions osseuses n'atteignent que 8, 3 p. 100.

Après la névrite optique, les accidents nerveux sont à peu près seuls observés; dans 5 cas la névrite optique est restée le seul accident.

Digitized by Google

Il résulte selon lui que les manifestations oculaires de la syphilis doivent toujours faire porter un pronostic grave et nécessitent un traitement spécifique intense et prolongé.

SOCIÉTÉ DE MÉDECINE DE PHILADELPHIE

SECTION D'OPHTALMOLOGIE

Séance du 16 février 1904.

ED. A. SHUMWAY. **Atrophie optique post-névritique avec paralysie faciale.** — Une jeune fille de 19 ans, anémique, souffrant d'aménorrhée, était atteinte de paralysie faciale treize mois auparavant, et présenta ensuite une double atrophie : cette intéressante observation sera discutée plus tard.

ZENTMAYER. **Développement anormal de l'iris.** — Le malade (dont l'âge n'est pas donné) présentait deux iris réduits à des croissants avec pupille large horizontale; la cornée est sclérosée et les cristallins légèrement opacifiés.

SHŒMAKER. **Hypertrophie bilatérale des glandes lacrymales.** — Sans douleur et sans inflammation, les glandes, augmentées de volume surtout dans leur portion accessoire, amenèrent un ptosis plus complet à droite. Les cas publiés peuvent être classés en : affection liée à une lésion semblable des glandes salivaires; lésion secondaire à une conjonctivo-kératite...; lésion associée à une maladie générale : leucémie, tuberculose, syphilis; tumeurs; nature indéterminée.

CARPENTER. **Méningite suppurée fatale, après érysipèle facial.** — De l'évolution de la maladie on ne pouvait tirer un pronostic aussi grave malgré la persistance d'une douleur violente supra-orbitaire. Deux jours avant la mort apparurent : vomissement, céphalée, fièvre, écoulement purulent de l'oreille gauche. Il est à remarquer que l'examen rhinoscopique fut toujours négatif malgré l'affection des sinus avec cellulite orbitaire. L'auteur recommande de consulter rapidement un spécialiste de chirurgie cérébrale.

SCHWEINITZ et SHUMWAY. **Dermoïde de l'orbite.** — Emplacement et aspect classiques avec contenu épithélial et pileux.

HARLAN. **Mouvement associé des paupières et de la mâchoire.** — Les mouvements de mastication s'accompagnaient chez

Digitized by Google

ce malade de fermeture des paupières énergique ; de même, contraction du releveur avec ouverture de la bouche. Ce cas congénital paraît appuyer l'hypothèse de Hannan d'association faciale, la Ve et la VIIe paire étant réunies. Chez le poisson les mouvements palpébraux et buccaux sont associés : ce serait donc une anomalie par atavisme.

Séance du 15 mars 1904.

CH. OLIVER. **Sarcome du cervelet** (lobe gauche). — Il faut noter la coexistence d'une néphrite avec aspect de rétinite albuminurique (chorio-rétinite maculaire) sans notable névrite (à la fin seulement apparut une névrite qui fut constatée microscopiquement après la mort); la rapide diminution de vision dans les trois derniers mois avec atrophie complète de tous les éléments nerveux de la rétine; les troubles trophiques de la cornée à gauche (œil le plus atteint); l'énorme allongement des fibres de Müller, surtout dans les couches nucléaires de la rétine; le type progressif des paralysies oculaires intérieure et extérieure.

VEASEY. **Catarrhe printanier simulant une tumeur maligne du limbe.** — Un homme de 24 ans présentait une tumeur de 5 à 7 millimètres de large, croissant surtout depuis deux ans, sans irritation. L'examen laissa soupçonner un sarcome, mais plusieurs mois plus tard apparurent sur l'autre œil des papilles sur le tarse et des lésions du limbe. — PYLE insiste sur le caractère non destructif de ces végétations qui écarte l'idée de sarcome.

CAMPBELL POSEY et WALTON C. SWINDELLS. **Maladie de Graves avec exophtalmie unilatérale.** — Une femme de 22 ans, à la suite d'une frayeur, eut de l'exophtalmie unilatérale ; les signes palpébraux du goitre sont absents, sauf la rareté du clignement; aucune altération du fond de l'œil. Fridenburg a publié dix cas semblables, mais ce symptôme reste explicable par la lésion du système nerveux central. — HANSELL vit un cas de goitre où l'exophtalmie, considérable, n'apparut qu'après une marche longue contre le vent. — RISLEY a vu un cas sans signe de Græfe, mais avec dermographisme intense.

CH. OLIVER. — Dessins d'**aspect extérieur d'uvéite chronique par kératite interstitielle** chez une femme de 24 ans, hérédo-spécifique.

RISLEY. **Danger des aimants puissants.** — Un fragment d'acier de 2 + 3 + 6 millimètres fut extrait après deux semaines,

Digitized by Google

sans localisation antérieure, avec l'aimant de Haab. Il vint s'enclaver dans l'iris, puis sortit par la plaie d'entrée au sommet de la cornée, entraînant tout l'iris, sauf un point adhérent au cristallin. — SWEET recommande de localiser avec précision à l'aide des rayons X avant l'extraction avec un aimant puissant. Il préfère les aimants moyens, et une incision sclérotícale en un point approprié. — VEASEY agit de même. — ZIEGLER cite un cas récent où le corps anguleux lacéra le corps ciliaire et l'iris, nécessitant une iridectomie : ceci eût pu être évité par une incision sclérale ; il rapporte un cas opéré depuis huit ans avec l'aimant de Hirschberg avec V = 1.

RISLEY. **Glaucome inflammatoire** (?) — Un homme de 55 ans devint subitement aveugle, sans douleurs et sans prodrome ; il s'agissait d'un glaucome hémorragique comme le montra l'examen dans les semaines suivantes.

HOWARD F. HANSELL. **Extraction d'un projectile orbitaire après localisation par les rayons X.** — L'appareil de Sweet (dont il n'est pas donné de description) permit l'extraction : les troubles de motilité du globe disparurent, mais la cécité persista.

Dr A. BOUCHART.

BIBLIOGRAPHIE ET REVUE DES JOURNAUX

Complications oculaires du scorbut, par SCHUMANN. — Les manifestations du scorbut sur l'organe de la vision sont assez rares et bien dignes, sous ce rapport, de fixer l'attention : d'après Fialkowsky, on les rencontrerait dans la proportion de 3 1/2 p. 100 seulement. Elles sont caractérisées le plus ordinairement par des hémorragies sous la conjonctive bulbaire ; quelquefois par des ecchymoses palpébrales, à résorption très lente ; plus rarement par des kératites parenchymateuses diffuses ; exceptionnellement par des ulcérations de la cornée, susceptibles d'aboutir à la nécrose ou à la panophtalmie. Comme complications tout à fait anormales, on cite encore les hémorragies de la rétine ; celles du corps vitré et de la chambre antérieure, parfois même de la papille ; enfin l'héméralopie.

Dans un fait de Schumann, plus intéressant par sa rareté, il s'agissait de paralysies des muscles de l'œil, avec cette particularité d'être unilatérales et de disparaître partiellement à certains moments. L'auteur, d'ailleurs, paraît absolument disposé à rattacher la cause de ces accidents à des hémorragies qui seraient

Digitized by Google

survenues au fond de l'orbite, au niveau même des insertions musculaires, comprimées ainsi que les rameaux nerveux y afférents. (*Deutsche milit. Zeit.*, n° de mai 1903.) — Dr A. Yvert.

Extrait de rétine dans le traitement de la rétinite pigmentaire, par le Dr Doyne. — Notre confrère d'outre-Manche prétend, dans ce compte rendu, avoir obtenu de bons résultats, en cas de rétinite pigmentaire, de dégénérescence de la rétine d'origine myopique, de rétino-choroïdite et d'amblyopie tabagique, de l'absorption par les malades d'un extrait préparé avec des rétines de bœufs et de moutons. Il s'agirait là, en somme, d'un nouveau mode de traitement ressortissant à l'opothérapie, et qu'il sera toujours bon, tout au moins, de mettre à l'essai dans une affection aussi grave, et malheureusement si souvent au-dessus de nos ressources thérapeutiques, que la rétinite pigmentaire. Ceux de nos collègues qui désireraient recourir à cette médication nouvelle, trouveront chez M. Bouty des dragées de rétine dosées à 0,20 centigrammes par dragée. (*The British medical Journal* du 25 juillet 1903.) — Dr A. Yvert.

Injections d'iodure de sodium contre l'atrophie du nerf optique et les paralysies des muscles oculaires, par le Dr Schiele. — Ce procédé aurait été employé avec succès par notre confrère allemand. Il consiste en injections sous-cutanées d'une solution contenant 5 p. 100 d'iodure de sodium, et 1 p. 100 d'acoïne (cette addition ayant pour but d'atténuer la réaction douloureuse locale). Ces injections étaient répétées quotidiennement ou tous les deux ou trois jours. Leur nombre n'a jamais dépassé 25 chez le même malade. Constamment les résultats thérapeutiques ont été très encourageants. (*Wochenschrift fur Therapie und Hygiene des Auges*, t. VI, nos 35 et 36.) — Dr A. Yvert.

LIVRES NOUVEAUX

La Vision, par M. Nuel (J.-P.), 1 vol. in-18 de 380 pages, avec 22 figures dans le texte (Doin, éditeur). — C'est sur le domaine de la vision surtout que se débattent les grandes questions de psycho-physique, tant celles relatives aux sensations que celles de localisation.

Le présent volume est une mise au point consciencieuse des recherches et des travaux de ces dernières années.

L'auteur ne cache pas sa sympathie à l'égard d'une tendance qui s'affirme de plus en plus, et dont l'objectif est de réagir contre

Digitized by Google

ce qu'elle nomme « l'abus de la psychologie introspective en physiologie des organes des sens ». — C'est surtout en physiologie comparée que cette « nouvelle école » prétend introduire une réforme radicale. Tout en ne contestant pas qu'il puisse y avoir des qualités psychiques, introspectives (sensations, etc.), en dehors de l'homme, au moins chez les animaux supérieurs, elle soutient que nous n'en savons rien de certain, et que nous n'en saurons jamais rien; que par conséquent nous ne pouvons pas en tenir compte, à moins de nous exposer aux plus grossières erreurs.

L'auteur a essayé de décrire, d'après ces principes, dans leurs grandes lignes, les diverses fonctions visuelles chez les animaux, c'est-à-dire en n'invoquant aucun état psychique, et en faisant état seulement des propriétés fondamentales de toute matière vivante, propriétés derrière lesquelles personne ne soupçonne plus aujourd'hui l'un ou l'autre facteur psychique, fourni par l'introspection.

Cependant, il est évident que si ces principes ne devaient être applicables qu'aux seuls animaux et non à l'homme, la nouvelle école se heurterait à cette vérité, reconnue de tous, à savoir qu'il n'y a qu'une seule physiologie, applicable et aux animaux et à l'homme.

L'auteur a donc essayé d'envisager de même, à un point de vue exclusivement physiologique, et sans le secours d'aucune notion psychique, les problèmes fondamentaux de la vision de l'espace, chez l'homme, la vision de la direction et la vision de la distance. C'est la première tentative de ce genre qu'on ait faite.

Chemin faisant, incidemment, l'auteur montre que logiquement on devrait envisager de même les fonctions objectivantes du sens de l'équilibre, celles du sens musculaire, et enfin celles du sens tactile.

Les matières sont traitées sous les trois rubriques suivantes : *a*) la vision chez les animaux ; *b*) l'extériorisation visuelle; *c*) les sensations lumineuses.

Grundriss der Augenheilkunde, von Dr Charles H. May, chef der Augenklinik med. Abheil. Columbia Universität, New-York. édition allemande par Dr E.-H. Oppenheimer. 13 tables colorées, 36 figures et 191 figures de texte. Berlin, Augte Hirschwald. — C'est évidemment chose assez curieuse de rencontrer une traduction allemande d'un ouvrage médical de langue anglaise : cela seul excite en quelque sorte la curiosité pour le consulter. Mais il faut dire aussitôt qu'elle sera rapidement satisfaite : étudiants et médecins praticiens y trouveront un exposé complet et parfait à tous égards des éléments de l'ophtalmologie. Aux premiers surtout le livre est destiné à rendre de réels services.

Digitized by Google

Les auteurs sont clairs, précis dans leur exposé : leur méthode est simple et uniforme. Après une description des procédés d'examen, ils passent à la pathologie oculaire, pour s'étendre ensuite sur la réfraction. Une courte notice thérapeutique termine l'ouvrage.

L'originalité et le vrai mérite du livre résident dans le caractère affirmatif qu'on retrouve pour l'exposé de chaque maladie; les théories, les questions litigieuses sont laissées de côté. Pour le traitement, les indications sont précises. Je dirai volontiers qu'il est impossible de se perdre dans l'étude des maladies ainsi détaillées : tous leurs éléments ressortent de façon très caractéristique.

Taschenbuch für Augenarze, von L. JAUKAU, 2e édition, chez Seitz et Schauer, à Munich. — Ce petit agenda présente avec son caractère original une réelle utilité pour les oculistes. Il résume avec une grande netteté les points les plus essentiels qui se rapportent à notre branche, dont nous n'avons pas toujours les détails exactement présents à l'esprit ou qu'il est bon de relire lorsqu'on nous prend notre avis dans certaines circonstances spéciales.

Dans une partie générale, après avoir consacré quelques lignes à l'examen des urines, l'auteur s'occupe de certains éléments de pharmacodynamie, incompatibilités, dosage maxima, ordonnances économiques, etc., il donne la composition de l'air, les unités électriques, la valeur des aliments. Il passe en revue les principales villes d'eaux et cures d'air.

Dans une seconde partie, l'auteur résume d'abord les données anatomiques et physiologiques concernant l'œil lui-même et ses fonctions visuelles optiques. Il décrit ensuite les méthodes de recherches bactériologiques et les ordonnances concernant la déclaration obligatoire des maladies oculaires contagieuses dans les États de l'Allemagne. Enfin il donne le règlement pour l'admission des agents des chemins de fer, et s'étend assez longuement sur les lois d'assurance-accidents avec l'expertise médico-légale pour les yeux. La question de l'hygiène scolaire est résumée d'une façon caractéristique, très utile.

Dans les autres parties il passe en revue la législation médicale avec le tarif des honoraires; il cite les principales cliniques pour les maladies des yeux de l'Allemagne et de l'étranger, et donne les noms et adresses des professeurs de différents pays. Si l'agenda semble spécialement fait pour nos collègues allemands, il renferme cependant des renseignements utiles, indispensables à tous ceux des autres pays.

Encyclopädie der Augenheilkunde. Herausgegeben von Prof. Dr O. SCHWARTZ in Leipzig. Leipzig, Verlag von T. C. W. Vogel.

Digitized by Google

L'ouvrage sera complet en 14 livraisons; le prix de chaque livraison par souscription est de 2 marks. — Nous ne possédions pas encore jusqu'ici, en ophtalmologie, une encyclopédie spéciale. L'ouvrage que nous présentons aux lecteurs du Recueil sous le titre d' « Encyclopädie der Augenheilkunde » vient donc à son heure pour combler une lacune, qui n'existe déjà plus pour les autres branches de la médecine.

Le but de l'ouvrage est de fournir rapidement au médecin praticien des notions qu'il n'a pu acquérir faute d'une éducation pratique spéciale, et de lui faciliter l'appréciation des cas devant lesquels il peut se trouver embarrassé pour estimer jusqu'à quel point il doit engager sa responsabilité vis-à-vis de certaines situations. — Le spécialiste y trouvera un exposé succinct, clair, mais suffisamment complet de toutes les questions qui peuvent plus particulièrement l'intéresser, soit de thérapeutique, de chirurgie, de pathologie, etc.; — il aura rapidement sous les yeux certains détails qu'il tient à se rappeler plus aisément, il trouvera une définition précise de certaines données et rencontrera un résumé précis et net de toutes les grandes questions théoriques.

C'est dans un tel esprit que l'auteur, M. le Prof. O. Schwartz, de Leipzig, présente ce livre au public médical. Il lui eût été évidemment difficile de travailler seul à réunir tant d'éléments divers : il s'est donc assuré le concours de collaborateurs dévoués, intelligents, au nombre de cinquante-quatre, dont il est impossible de citer ici tous les noms, mais qui font certes tous autorité dans l'ophtalmologie. Nommons néanmoins MM. les Prof. Axenfeld, Cohn, Eversburch, Gallenga, Goldzieher, Haab, Kunht, Deliers, Magnus, Raxhlmann, Schmidt-Rimpler, Silex, Vossius, etc.

Leur travail a été considérable, et leur coopération en rapport avec la compétence spéciale de chacun d'eux au sujet de certaines matières rend cette encyclopédie d'autant plus attrayante à consulter que chacun y a apporté son cachet d'originalité propre.

Jusqu'ici il a paru 10 livraisons, l'ouvrage sera complet en 14 livraisons. Il est naturellement impossible de nous étendre en détail sur l'analyse des nombreux articles renfermés dans les 416 pages déjà parues. Il ne convient d'ailleurs pas de faire une critique détaillée, parce que le but de l'encyclopédie est précisément de permettre au lecteur de réunir là des éléments d'appréciation et de comparaison. A cet égard encore, l'initiative de l'auteur mérite d'être encouragée et le livre occupera une place utile dans les bibliothèques des oculistes.

Digitized by Google

NOUVELLES SCIENTIFIQUES

Arrêté modifiant la composition du jury pour la nomination aux places d'ophtalmologistes des hôpitaux de Paris.

Le directeur de l'administration générale de l'Assistance publique, à Paris, vient de prendre un arrêté modifiant la composition du jury pour la nomination aux places d'ophtalmologistes des hôpitaux. Nous en extrayons le passage suivant :

« Considérant qu'il y a avantage d'une part à ce que le nombre des juges de ce concours soit, comme pour tous les concours en général, porté de 5 à 7, et d'autre part, à ce que les chefs des services d'ophtalmologie des hôpitaux, plus intéressés que quiconque à prendre part à la nomination de leurs suppléants, soient appelés de droit à faire partie du jury, au lieu d'être, comme actuellement, tirés au sort parmi les professeurs ou agrégés d'ophtalmologie de la Faculté de médecine de Paris, les ophtalmologistes chefs de service des hôpitaux et les chirurgiens chefs de service des hôpitaux chargés d'un service d'ophtalmologie ou ayant dirigé effectivement dans les hôpitaux un service de cette nature officiellement reconnus, en exercice et honoraires;

« Qu'il en est d'ailleurs ainsi pour les jurys des concours d'oto-rhino-laryngologiste des hôpitaux, dont font de droit partie les deux chefs des services de cette nature existant dans les hôpitaux.

« Arrête :

« *Article premier*. Est modifié comme suit l'article 207 du règlement général sur le service de santé :

« Le jury du concours pour les places d'ophtalmologistes des hôpitaux se compose de sept membres, savoir :

« Les deux chefs des deux services d'ophtalmologie de l'Hôtel-Dieu et de l'hôpital Lariboisière.

« Trois chirurgiens et deux médecins tirés au sort par les chirurgiens et les médecins chefs de service des hôpitaux en exercice et honoraires. »

Société des oculistes hongrois.

Les oculistes hongrois ont décidé, le 22 mai dernier, à Budapest, la fondation d'une Société ophtalmologique sur le modèle de la Société d'Heidelberg et de la Société française d'Ophtalmologie.

Trente oculistes prirent part à la discussion et seize collègues donnèrent leur adhésion.

On nomma ensuite un comité chargé de préparer le prochain

Digitized by Google

congrès. Furent élus : Prof. E. von Grósz (Budapest), Dr von Blaskovics (Budapest), Prof. I. Csapodi (Budapest), Prof. W. Goldzieher (Budapest), Prof. K. Hóor (Kolozsvar), Prof. I. Imre (Hódmezövásárhely). Prof. W. Schulek (Budapest), Dr Z. Somogyi (Debreezen), Prof. A. von Szily.

NÉCROLOGIE

Dr Jules MAREY.

Le Prof. J. Marey, qui vient de succomber à une maladie longue et pénible (16 mai 1904), était né à Beaune le 5 mars 1830. Venu à Paris en 1849, il fut interne des hôpitaux en 1855 et docteur en médecine en 1859. Il fonda en France le premier laboratoire libre de physiologie. En 1869, il fut nommé professeur d'histoire naturelle des corps organisés au Collège de France.

Membre de l'Académie de médecine, il remplaça Claude Bernard en 1878, à l'Institut, puis fut nommé commandeur de la Légion d'honneur. Physiologiste remarquable et médecin distingué, il inventa la méthode graphique qui rendit tant de service en substituant aux sens faillibles la notation directe du phénomène observé. Il appliqua aussi le cinématographe à la physiologie et à la pathologie. Citons ses principaux ouvrages :

Physiologie médicale de la circulation du sang (1863);
Études physiologiques sur les caractères graphiques des battements du cœur (1863);
Du mouvement dans les fonctions de la vie (1868);
La machine animale (1874);
Physiologie expérimentale (1875-1879);
La méthode graphique dans les sciences expérimentales (1887);
Physiologie des mouvements; vol des oiseaux (1889).

Caractère élevé, homme simple et bon, le Prof. Marey avait une réputation universelle. Sa mort laisse d'unanimes regrets.

(N. D. L. R.)

De VINCENTIIS, professeur d'ophtalmologie à l'Université de Naples.

Nous apprenons la mort de l'éminent professeur de l'Université de Naples. Nous publierons une notice nécrologique dans le prochain numéro. Nous adressons à sa famille nos condoléances les plus sincères. (N. D. L. R.)

Le Gérant : FÉLIX ALCAN.

6395. — L.-Imprimeries réunies, B, rue Saint-Benoit, 7. — MOTTEROZ, directeur.

Digitized by Google

DES

TROUBLES OCULAIRES D'ORIGINE HÉMORRAGIQUE

CHEZ LES VIEILLARDS[1]

PAR

Le Dr Alphonse PÉCHIN

Le titre de ma communication évoque en vous les notions étiologique et pathogénique des accidents cérébraux que vous connaissez bien chez les vieillards et qui se traduisent par la formule clinique banale de l'attaque d'apoplexie avec l'hémiplégie.

Chez les malades dont je vais vous parler, il s'agit de troubles de même nature et de même origine, chez des sujets âgés et artérioscléreux, mais intéressant l'appareil de la vision seulement. Et ces derniers troubles, pour ne pas compromettre la vie comme les premiers, pour n'avoir pas comme eux une signification pronostique très grave et en général à bref délai, n'en sont pas moins très sérieux, car ils témoignent de la caducité et de la dégénérescence du système vasculaire cérébral et sont les avant-coureurs des accidents cérébraux très graves dont est menacé le malade.

Déjà, à ce point de vue séméiologique, ces troubles oculaires présentent un grand intérêt.

Leur étude en présente encore un autre : celui de pouvoir déterminer exactement la nature des lésions et d'en indiquer le siège, nous permettant ainsi par ce double diagnostic étiologique et topographique d'atteindre le but que nous poursuivons dans tout problème clinique et qui est pour ainsi dire la synthèse de la symptomatologie. Et quand ce

1. Communication faite à la *Société médicale du Ve arrondissement*, le 12 avril 1904.

Digitized by Google

but ne peut être atteint, il ne nous reste qu'à fixer la symptomatologie sous un qualificatif qui ne désigne pas une entité morbide, ce qualificatif représentant un diagnostic d'attente.

Et même ici n'y aurait-il pas déjà quelques réserves à faire au point de vue de l'étiologie. Cette question m'est suggérée par une récente communication de M. Josué à la Société médicale des hôpitaux de Paris[1]. Dans ce travail, M. Josué donne trois observations qui tendent à démontrer que l'athérome artériel serait d'origine surrénale. L'expérimentation et l'anatomie pathologique concordent à démontrer cette origine. Les injections d'adrénaline dans les veines du lapin ont déterminé de l'athérome et chez trois athéromateux les capsules surrénales présentaient des modifications analogues très intenses.

Observation I

M. Émile R..., 68 ans, est atteint le 15 février 1902 d'une large ecchymose sous-conjonctivale de l'œil droit. L'ecchymose occupe toute la région de l'angle interne et va du limbe à la caroncule.

A. H. Il n'y a rien dans les antécédents héréditaires qu'il soit utile de noter.

A. P. Bonne santé habituelle. Troubles dyspeptiques dus à des abus de liqueurs spiritueuses et notamment d'absinthe que le malade a faits lorsqu'il était officier en Algérie et auxquels il n'aurait peut-être pas renoncé depuis qu'il est rentré en France.

Pas de syphilis.

Pas de rhumatisme. Pas d'affection cardiaque.

Ni sucre, ni albumine dans les urines.

Artères temporales et radiales dures.

Les deux yeux ont été le siège d'ecchymoses semblables il

1. *Bulletin mensuel de la Société médicale des hôpitaux de Paris*, 1904, p. 172.

Digitized by Google

y a environ six mois. Le droit a été pris le premier, le second a été atteint quelques semaines plus tard.

O.D. sv. : 2/3. Emmétropie.

O.G. sv. : 2/3. —

Presbytie. Lit bien avec + 2,25.

Le 25 avril 1902 le malade est trouvé le matin dans son lit, hémiplégique du côté droit et paraphasique. Pas de cécité, ni de surdité verbale. L'intelligence est intacte, le malade se rend bien compte de son état; il correspond par l'écriture à laquelle il s'est habitué de la main gauche avec les personnes qui l'entourent.

Dans cette observation le rapport entre les ecchymoses sous-conjonctivales et le ramollissement cérébral paraît évident. Ces lésions relèvent toutes deux de l'artériosclérose dont est atteint le malade et sont de même nature. Les accidents oculaires n'ont précédé les accidents paralytiques que d'un temps relativement court, huit à neuf mois.

Observation II

M. H..., 83 ans. A toujours eu une excellente santé. Il se plaint d'une forte diminution de la vision et de ne pouvoir lire. L'abaissement de l'acuité visuelle date de quelques mois.

O.D. à 1 m. 1/10.

O.G. à 1 m. 1/6 diff.

Opacités cristalliniennes légères.

O.D. Petites taches noirâtres au niveau de la macula. Petite tache blanchâtre à l'extrémité d'un vaisseau temporal supérieur. Petites taches blanches et pigmentées dans toute la région temporale.

O.G. Large bande grisâtre le long de l'artère temporale supérieure. Petites hémorragies rétiniennes. Toute la région temporale est parsemée de petites taches blanches et pigmentées et surtout dans la région maculaire.

Du côté droit, dacryocystite chronique soignée il y a cin-

Digitized by Google

quante ans par Sichel et qui persiste encore, champ visuel réduit à droite et à gauche, dans le sens vertical.

O.D. haut, 64.	O.G. haut, 65.
bas, 40.	bas, 30.
côté nasal, 60.	côté nasal, 55.
côté temporal, 60.	côté temporal, 60.

Petites hémorragies sous-cutanées sur la face dorsale des deux mains. Ces hémorrhagies sont apparues pour la première fois, il y a cinq ans, et depuis cette époque elles réapparaissent de temps en temps et disparaissent en passant par les teintes des ecchymoses qui se résorbent.

Ici les accidents hémorragiques sont localisés dans la chorio-rétine et témoignent de la friabilité des vaisseaux de cette membrane en même temps qu'ils peuvent faire craindre la même friabilité des vaisseaux cérébraux. Les hémorragies sous-cutanées des mains sont à rapprocher des hémorragies chorio-rétiniennes.

Depuis le 13 novembre 1902, date de sa première visite à ma clinique, j'ai revu souvent ce malade. L'état reste stationnaire.

Le traitement consiste dans l'hygiène alimentaire, les laxatifs répétés et l'iodure de potassium à petites doses.

Observation III

Mme B..., 74 ans, m'est adressée obligeamment par mon confrère le Dr Kortz le 9 avril 1904.

Entropion spasmodique de la paupière inférieure droite. Œdème des paupières inférieures plus accentué à droite.

O.D. 1/3 à 1 mètre.

O.G. 1/6 à 5 mètres.

Dans les deux yeux très petites taches blanchâtres et pigmentées dans les régions maculaires.

Pas d'opacités cristalliniennes.

Le champ visuel n'est pas rétréci.

Le malade se plaint d'éprouver des étourdissements depuis un an.

Digitized by Google

Les battements du cœur ont un rythme normal.

Pas de lésions auriculo-ventriculaires.

Cette observation est à rapprocher de la précédente. L'aspect clinique est superposable. Des lésions maculaires ont entraîné une grande diminution de la vision. Mais alors que chez le malade précédent les lésions rétiniennes sont un peu disséminées, chez cette malade les lésions sont apparemment limitées à la région maculaire.

Ces désordres circulatoires tiennent vraisemblablement sous leur dépendance l'œdème palpébral qui est apparu depuis un mois, ainsi que l'entropion de la paupière inférieure droite.

Les vertiges et les étourdissements dont se plaint la malade depuis environ un an peuvent s'expliquer par des déficits cérébraux momentanés dus à une irrigation défectueuse et qui est l'indice de l'approche du danger du côté des centres.

Observation IV

M. Pierre R..., âgé de 75 ans, a toujours eu une bonne santé. Je le vois pour la première fois le 7 janvier dernier. Il se plaint de la perte complète de la vision de l'œil gauche et d'un abaissement de la vision de l'œil droit. Les accidents oculaires ont débuté il y a deux ans. Cet homme, qui est campagnard, se trouvait au milieu des champs et crut apercevoir des corbeaux qui voltigeaient autour de lui. Avec un peu d'attention, il reconnut sa méprise et comprit qu'il s'agissait d'un trouble visuel. Les gros corps noirs qu'il prenait pour des corbeaux devinrent de plus en plus petits pour ressembler à des mouches, puis finalement la vision se perdit tout à fait.

O.G. Vision = 0. Simple perception lumineuse.

Gros corps flottants du vitré.

O.D. sv. : V = 1/3.

On distingue mal le fond de l'œil gauche; c'est à peine si l'on voit l'emplacement de la papille. Le fond de l'œil appa-

Digitized by Google

rait sous l'aspect de nombreux petits décollements rétiniens; teinte grisâtre partout, et par-ci, par-là, quelques bouts de vaisseaux.

O.D. Petite tache pigmentaire au niveau de la macula. Les examens sont renouvelés deux fois par semaine depuis le premier qui eut lieu le 7 janvier 1904, et ce n'est que le 25 février suivant qu'une tache rouge hémorragique apparut au niveau d'un vaisseau temporal supérieur et contiguë à la papille.

Ce malade a perdu la vision de l'œil gauche très rapidement, en quelques jours au plus, par suite d'hémorragies profuses de la chorio-rétine, hémorragies ayant envahi le vitré. Puis l'œil droit se prend à son tour, mais de ce côté les accidents se développent insidieusement et la vision n'est que réduite par les lésions hémorragiques minimes dans la région avoisinant la papille. L'état de cet œil gauche est très précaire, et d'un moment à l'autre il peut être perdu pour la vision. Ce qui reste d'acuité visuelle est à la merci d'hémorragies imminentes.

L'examen de l'œil droit présentait quelque difficulté, puisqu'il était presque inéclairable; mais la présence de gros corps flottants du vitré et le mode de début des accidents permettaient de faire le diagnostic d'hémorragie; mais il était réservé à l'œil gauche de démontrer qu'il n'y avait pas à se tromper sur la nature des lésions, car on voit sur lui évoluer partiellement et bien distinctement les lésions qui presque tout d'un coup ont aboli la vision du congénère et ne laissant derrière elles qu'un œil trop endommagé pour qu'on puisse facilement reconstituer l'évolution de ces lésions.

Ce malade a une bonne santé. Son cœur est indemne et ses urines ne contiennent ni sucre ni albumine.

Observation V

Mme B..., âgée de 61 ans, vient à ma clinique le 7 avril 1904. Elle est atteinte d'une paralysie totale et complète de la IIIe paire gauche. Quand on soulève la paupière qui est

Digitized by Google

totalement abaissée, on constate que l'œil est en abduction avec pupille mydriatique.

La lecture est facile avec un verre + 5 dioptries.

Pas de lésions du fond de l'œil.

Pas d'affection cardiaque. Les urines ne renferment ni sucre ni albumine.

Cette paralysie date d'un ictus que le malade eut le 27 décembre 1903.

Ici, nous pouvons légitimement admettre une lésion hémorragique ou thrombosique atteignant l'artère qui dessert les noyaux de la IIIe paire ou les noyaux eux-mêmes.

Jusqu'à présent, il s'est agi de lésions intéressant la conjonctive ou les membranes profondes. Avec cette malade nous quittons l'organe de la vision, le globe oculaire, et nous pénétrons dans la substance bulbo-protubérantielle où les lésions intéressent les noyaux oculo-moteurs et s'extériorisent par des accidents paralytiques.

Ici, la lésion n'intéresse que les noyaux de la IIIe paire et donne lieu à une paralysie d'une seule branche nerveuse. Cette paralysie pourrait être moindre, partielle et n'intéresser que quelques filets, mais la lésion peut être plus diffuse et nous avons alors un syndrome paralytique plus complexe, comme dans le cas suivant :

Observation VI

M. Edouard V..., 70 ans.

7 janvier 1904. Paralysie incomplète de la IIIe paire à droite; le muscle droit inférieur seul a conservé son mouvement.

Paralysie de la IVe paire.

Paralysie de la VIe paire.

Inégalité pupillaire. Pupille droite myotique.

Paralysie de la VIIe paire complète, périphérique avec lagophtalmos.

La Ve paire est intéressée. Le côté droit de la face est moins sensible que le côté gauche au toucher, aux piqûres et au froid.

Digitized by Google

Dysacousie. Le malade entend très peu la montre du côté droit; il l'entend bien à gauche. Il y a six mois, vives douleurs auriculaires, mais elles ne tardèrent pas à s'amender avec le temps.

Depuis plusieurs années vertiges avec chute du côté droit (côté de l'ophtalmoplégie); ces vertiges reviennent à des intervalles de quelques semaines. Il n'y a pas perte de connaissance. Pas de syphilis. Pas d'affection cardiaque. Pas de sucre ni d'albumine dans les urines.

Cette ophtalmoplégie droite, associée à une paralysie des Ve, VIIe et VIIIe paires du même côté, ne s'explique pas par une tumeur. Pareille dissémination des lésions dans la région bulbo-protubérantielle se conçoit aisément chez un vieillard par de petites hémorragies ou par des foyers disséminés de ramollissement.

L'anatomie de la région nous rend bien compte des lésions d'origine vasculaire qui peuvent affecter les noyaux bulbo-protubérantiels.

Au niveau du bulbe et de la protubérance, nous voyons l'artère basilaire formée des deux artères vertébrales se continuer par les deux cérébrales postérieures. A ce niveau, de fines artères issues des vertébrales et du tronc basilaire pénètrent la substance nerveuse et, sous le nom d'artères radiaires et d'artères centrales, vont directement aux noyaux. Qu'une thrombose se produise sur le trajet d'une de ces artères et alors surviendront le ramollissement et la nécrobiose, et d'autant plus sûrement que l'irrigation n'est pas assurée par des vaisseaux collatéraux. Qu'il s'agisse d'hémorragie ou de ramollissement, nous avons l'explication des phénomènes paralytiques qui se sont produits chez le malade de l'observation VI.

Étant donnés les vertiges fréquents qu'a eus ce malade, associés à son ophtalmoplégie, ne pourrait-on pas se demander s'il ne s'agit pas là de troubles de l'appareil ampullo-oculo-moteur et si une lésion hémorragique ou de ramollissement des noyaux du nerf ampullaire (noyau de Deiters et noyau interne) ou du ganglion sensitif (racine

Digitized by Google

réelle de ce nerf, cellule bipolaire du ganglion de Scarpa) n'actionne pas par irradiation réflexe les centres moteurs oculaires? De Cyon, Breuer et Delage ont bien étudié les troubles oculaires d'origine labyrinthique, et récemment Pierre Bonnier s'est occupé de cette question. Sous le nom de *nouveau syndrome bulbaire*, ce dernier auteur a compris la combinaison symptomatologique que nous rencontrons le plus souvent et qui est la suivante : « Vertige avec dérobement partiel ou total de l'appareil de sustentation et troubles oculo-moteurs réflexes, état nauséeux et anxieux, phénomènes auditifs passagers et manifestations douloureuses dans certains domaines du trijumeau ». Chez mon malade j'admets plutôt une lésion thrombosique agissant sur chaque noyau en raison de l'installation progressive des accidents et de leur persistance. J'ai vu, en effet, se developper l'ophtalmoplégie sans jamais qu'un muscle primitivement atteint reprît, fût-ce temporairement, sa fonction. Or, ce n'est pas le caractère qu'on s'attend à trouver dans des troubles oculaires réflexes qui dérivent d'une insuffisance et surtout d'une irritation ampullaire. Et puis, il serait plus naturel de rencontrer des troubles spasmodiques, tels que le nystagmus ou des strabismes par contractures, bien que des phénomènes paralytiques puissent s'expliquer aussi par inhibition, ou encore par un simple degré dans l'action qui va du spasme à la paralysie. J'ajoute que les connexions signalées par Thomas entre le noyau de Deiters et le noyau interne avec le noyau de l'abducteur homolatéral et la IIIe paire de l'autre côté, expliquent l'atteinte de la VIe paire; mais comment expliquer cette irradiation réflexe et permanente à tous les autres noyaux moteurs oculaires ainsi qu'à la Ve et à la VIIe paires? Que tel ou tel noyau soit atteint, on peut l'expliquer, selon l'expression de Pierre Bonnier, par l'enjambement internucléaire des irradiations réflexes; mais je pense que cette explication est peu vraisemblable pour ce malade. A la rigueur, elle est possible, et seul l'examen anotomo-pathologique pourrait trancher la difficulté.

Bien autrement convaincante était l'histoire d'un malade

Digitized by Google

que j'ai observé avec Pierre Bonnier dans le service de M. Brissaud. Ce malade avait subi l'opération de Stake pour une otorrhée gauche compliquée de surdité et de bourdonnement. Aussitôt revenu de son sommeil chloroformique, l'opéré eut des vertiges incessants qui persistèrent plusieurs mois, et quelques jours après il avait de la diplopie. Lorsque je vis ce malade, trois mois après son opération, il avait de la diplopie homonyme gauche par contracture du droit interne ou paralysie du droit externe. Momentanément, l'œil droit se porta aussi en adduction. Un traitement médical mit fin à l'otorrhée et aux troubles oculaires au bout d'un mois.

Ici les troubles ampullaires provoqués par la lésion des ampoules des canaux paraissent bien être la cause des troubles oculaires. Ces derniers ont été très limités et éphémères.

En résumé, j'ai groupé six observations dans lesquelles il m'a paru intéressant de vous montrer la même lésion avec une symptomatologie différente, suivant que cette lésion siège sur la conjonctive, sur la chorio-rétine où elle intéresse le neurone visuel périphérique à son origine, et dans la substance bulbo-protubérantielle au niveau des centres oculomoteurs.

Et pour être complet, je devrais ajouter, si je ne craignais de dépasser les limites de ma communication, des observations vous montrant des lésions siégeant sur les amas de substance grise où le neurone optique périphérique[1] aboutit, c'est-à-dire aux tubercules quadrijumeaux, ou à l'écorce du pulvinar et surtout au corps genouillé externe, puis sur le neurone optique central jusqu'au centre visuel cortical, et

1. Van Gehuchten et d'autres auteurs admettent que le neurone périphérique se réduit à la cellule bipolaire de la rétine, le neurone central étant constitué par la cellule ganglionnaire et son cylindre-axe, ce dernier formant le nerf optique proprement dit. Les fibres se partageraient ensuite en deux parties : celles qui vont jusqu'au lobe occipital et qui seraient seules chargées des impressions visuelles, et d'autres qui s'arrêteraient aux amas gris centraux (tubercules quadrijumeaux, écorce du pulvinar, corps genouillé externe) et qui par un réflexe centrifuge actionneraient l'iris.

Digitized by Google

encore au niveau de la région capsulo-thalamique, lésions qui se traduisent par les phénomènes d'hémianopsie simple ou compliquée d'hémiplégie, d'hémianesthésie et de déviation conjuguée, rarement opposée, de la tête et des yeux, et dont l'étude séméiologique est si importante dans la pathologie cérébrale; enfin des observations vous montrant encore les mêmes lésions au niveau des centres corticaux oculo-moteurs.

Mais ces six observations seront suffisantes pour appeler votre attention sur les troubles oculaires chez les personnes âgées et pour vous rappeler que ces troubles constitueront un élément important pour votre diagnostic et votre pronostic.

Dr A. Péchin.

PRONOSTIC ET DURÉE DE L'OPHTALMIE PURULENTE[1]

PAR

Le Dr GOLESCEANO (de Paris)

De 175 observations découlent les faits cliniques suivants :

L'infection touche davantage les garçons que les filles; l'œil gauche est plus atteint que l'œil droit.

Si l'affection reconnaît pour cause la leucorrhée maternelle ou infection gonoccique, dans bien des cas il existe une virulence spéciale du vagin, non attribuable à la leucorrhée mais exacerbée peut-être par une sécrétion virulente polymicrobienne.

La dystocie ou la position vicieuse sont les causes prédisposantes à l'éclosion de l'ophtalmie purulente; dans ces cas, la durée de l'accouchement étant prolongée outre mesure, l'enfant a le temps de s'infecter. L'incubation peut être nulle,

1. Résumé d'une communication faite le 5 mai au Congrès français d'Ophtalmologie.

Digitized by Google

l'ophtalmie peut éclater après vingt-quatre heures, quarante-huit heures, et même cinq jours. Une fois sur cinq la purulence a une incubation de quatre jours; une fois sur sept, trois jours; enfin l'incubation en proportion 1/28e peut être de six jours. L'époque à laquelle se montre l'ophtalmie purulente se trouve indiquée ainsi :

1° Généralement elle éclate au quatrième jour;

2° La contagion d'un œil à l'autre peut arriver après douze heures, quarante-huit heures, ou trois, quatre, cinq, six jours, même vingt-cinq jours après le premier.

Les formes cliniques de la purulence sont généralement banales : œdème des paupières, turgescence séreuse.

L'ophtalmie purulente à fausses membranes touchant un œil existe dans les proportions de 1 p. 16. La forme papillaire, simulant à s'y méprendre l'hypertrophie folliculaire des granulations jaunes, n'est pas rare.

Les complications comportent les remarques suivantes :

1° Les infiltrations ou les abcès de la cornée surviennent généralement entre le huitième et le vingtième jour;

2° Les complications graves d'emblée et précoces sont rares; si la complication touche plutôt l'œil premièrement pris, cette règle souffre des exceptions : l'œil postérieurement pris peut s'abcéder, l'autre rester indemne;

3° Les infiltrations ou perforations tardives sont toujours à craindre; elles peuvent se montrer même cinq semaines après l'éclosion de l'ophtalmie purulente.

Complications. — Outre la complication tarsienne signalée par Jocqs (Société d'Ophtalmologie de Paris, 1898), savoir : une infiltration grisâtre tarsienne, nous avons trouvé 6 fois sur 175 cas des exulcérations légères, atteignant un œil seulement; ces complications sont limitées tantôt à la conjonctive tarsienne de la paupière supérieure, et cela près du rebord inférieur : c'est une ulcération allongée en coup d'ongle avec un fond ecchymotique. Les mêmes ulcérations avec le même caractère peuvent se trouver sur la face interne du tarse, et cela près du bord tranchant de la paupière inférieure. La

Digitized by Google

lésion dure peu de temps et disparaît sans laisser de traces.

En dehors des causes maternelles, les affections rhino-pharyngées avec un tissu lymphoïde hypertrophié, surprenant une cavité nasale mal conformée, l'ozène du nouveau-né, sont des causes qui entretiennent l'ophtalmie purulente.

La chétivité ou la naissance avant terme me paraissent avoir autant d'influence sur le caractère de l'ophtalmie purulente que l'état de la mère, celui-ci dans un certain nombre de cas étant des plus défectueux.

En ce qui touche les soins préventifs, le nombre des cas qui subirent des instillations, soit par le jus de citron, soit par le nitrate, ne furent pas plus heureux que les autres n'ayant subi aucun traitement.

Durée. — 1° La durée est de quinze à quarante-cinq jours, même si l'ophtalmie purulente est traitée de bonne heure;

2° Les suppurations qui remontent à dix ou vingt jours peuvent se terminer par un traitement de dix à vingt-cinq jours;

3° Une purulence dépassant le vingtième jour réclame un traitement d'un mois, quelquefois moins;

4° Les ophtalmies purulentes dépassant un mois exigent un nombre de jours égal à la suppuration.

La période suppurative calculée dans nos cas indique :

1° Que la durée d'un mois est en proportion de 1/6;

2° Au delà d'un mois, cette proportion est de 1/30;

3° La durée de six semaines comme 1/60;

4° Enfin les suppurations au delà de six semaines, quoique rares, se trouvent dans les proportions de 1/350.

Récidives. — Toute purulence demande une surveillance; la récidive d'une nouvelle poussée purulente peut se manifester après un calme absolu, même lorsque toute trace de suppuration paraît disparue, et cela après quelques jours ou après plusieurs semaines.

Quelques ophtalmies purulentes présentent une période de virulence telle que tout traitement échoue. Cette période,

Digitized by Google

qui est de quatre à six jours, exige un traitement doux, de l'eau bouillie tout simplement, puis reprendre les lavages ou les cautérisations.

Bien entendu, avec la lésion oculaire, il ne faut rien négliger du côté nasal; une instillation de quelques gouttes d'huile mentholée ferait un complément utile au traitement oculaire.

Dr GOLESCEANO.

RECHERCHES EXPÉRIMENTALES ET HISTOLOGIQUES SUR LES BRULURES DE L'ŒIL PAR L'ACIDE SULFURIQUE[1]

PAR

Le Dr H. VILLARD (de Montpellier)

Le processus des brûlures de l'œil du lapin par l'acide sulfurique peut être divisé en quatre grandes phases principales :

1° *Phase de fixation chimique.* — Les tissus sont mortifiés et en quelque sorte fixés comme si on avait employé un des liquides fixateurs employés en histologie. L'épithélium antérieur de la cornée est mortifié, mais fixé et conservé dans sa forme; il peut rester adhérent, ou bien se détacher en totalité; dans quelques cas ses couches superficielles se détachent seules. La cornée a subi des altérations profondes : ses cellules fixes sont mortifiées, puis désagrégées et emportées sans laisser de traces; les lames cornéennes sont énormément gonflées, ce qui détermine un épaississement excessif de cette membrane. L'iris est hyperémié; dès les premières heures un exsudat albumineux, puis fibrineux et fibrino-leucocytaire apparaît dans la chambre antérieure. Les cellules épithéliales de la conjonctive sont mortifiées par

1. Résumé d'une communication faite à la Société française d'Ophtalmologie, séance du 5 mai 1904.

Digitized by Google

places; les cellules à mucus sont excessivement gonflées et déversent une sécrétion muqueuse abondante.

2° *Phase de réaction leucocytaire.* — De trente-six à quarante-huit heures après le vitriolage, tout le segment antérieur de l'œil est envahi par les globules blancs. Ces leucocytes, presque tous polynucléés, envahissent principalement la cornée et la chambre antérieure où ils forment un hypopyon abondant. L'infiltration leucocytaire s'étend même aux paupières.

3° *Phase d'ulcérations et de perforation cornéennes.* — Environ sept jours après le vitriolage la cornée commence à s'ulcérer. Ces ulcérations paraissent résulter d'une destruction pure et simple, mécanique ou physique, des lames cornéennes atteintes par le vitriol. Bien qu'il y ait, dans certains cas, une tentative de réparation des ulcères de la cornée par l'épithélium venu du limbe, cette réparation n'est jamais complète, et la perforation est fatale toutes les fois que l'œil a été sérieusement atteint par le vitriol. Cet épithélium néo-formé qui tend à recouvrir la cornée ulcérée émet par sa face antérieure des cellules desquamantes qui réalisent le type des cellules jeunes en voie de prolifération; des cellules identiques se voient sur la face conjonctivo-palpébrale opposée à la cornée : la présence de ces cellules, résultant d'un véritable avivement des deux surfaces muqueuses, explique les soudures vicieuses qui sont si fréquentes dans les brûlures de l'œil par le vitriol, et qui, ici comme partout ailleurs, débutent par l'union des surfaces épithéliales en contact (ankyloblépharon).

4° *Phase de réparation et de cicatrisation.* — La perforation cornéenne, dont le siège et les dimensions varient suivant les cas, n'apparaît jamais avant le quinzième jour. Elle est obturée par un bouchon constitué principalement par l'hypopyon et par l'iris. Ce bouchon se vascularise, s'organise et se transforme en une masse conjonctive très résistante. Plus tard, les paupières se soudent intimement entre

Digitized by Google

elles et avec la cornée. Dans les cas très anciens, l'œil est absolument atrophié et réduit à un moignon irido-cornéen; il est confondu avec une masse conjonctive épaisse constituée par ce qui reste des paupières soudées entre elles et avec le moignon oculaire, et le microscope seul permet de différencier les diverses parties constituantes de cette vaste cicatrice : dans ce cas, toute tentative de libération de la cicatrice vicieuse est absolument impraticable et parfaitement inutile. Dr H. VILLARD.

NOUVEAU PROCÉDÉ
DE
MOULAGE DE LA CAVITÉ ORBITAIRE APRÈS L'ÉNUCLÉATION
PAR
R. COULOMB

M. Coulomb présente au congrès un instrument qu'il a fait construire, sur les indications de M. Morax, et qui est destiné à obtenir un moulage de la cavité orbitaire après l'énucléation ou la segmentation partielle du globe.

L'appareil est essentiellement composé d'un pavillon plein fixe surmonté d'une tige creuse sur laquelle s'adapte un second pavillon, mobile, celui-là, maintenu sur le premier par une molette.

La cavité oculaire étant fortement cocaïnée, le pavillon plein est introduit le premier. Les paupières fermées au-devant de lui sont maintenues en place par le pavillon évidé, la molette réglant le serrage qui doit être suffisant pour empêcher les paupières de s'échapper, mais cependant modéré, pour éviter l'écrasement du cartilage tarse.

On injecte alors, avec une seringue quelconque de 5 à 10 centimètres cubes, de la paraffine liquéfiée jusqu'à ce qu'une goutte du liquide vienne perler dans l'angle interne. A ce moment, la cavité est pleine : on laisse tout le système immobile jusqu'à solidification complète de la paraffine, à

Digitized by Google

moins que, pour hâter le refroidissement, on préfère le mouiller d'eau froide.

Le moulage obtenu doit permettre à l'oculariste d'établir une pièce prothétique bonne de forme. L'oculiste trouvera

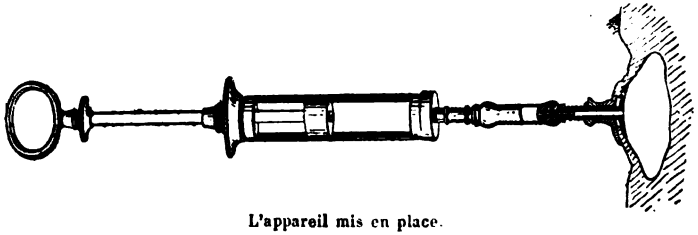

L'appareil mis en place.

facilement un modèle de couleur dans une gamme variée d'une douzaine d'échantillons.

L'œil artificiel ainsi obtenu par correspondance sera incapable de blesser la conjonctive par excès de volume, accident si redoutable et si fréquent avec des yeux artificiels choisis par des opticiens dans des collections assorties.

R. Coulomb.

SOCIÉTÉ D'OPHTALMOLOGIE DE PARIS

Séance du 7 juin 1904

Présidence de M. Caudron

La correspondance comprend :

1° Une lettre du Dr G. Martin, de Bordeaux, membre correspondent national, demandant à être nommé membre honoraire;

2° Une lettre du Dr Levassort, au nom de la commission d'initiative d'un Congrès pour la répression de l'exercice illégal de la médecine, demandant la nomination d'un délégué de la Société et une contribution pécuniaire pour le Congrès;

3° Une lettre du Prof. Frenkel, de Toulouse, posant sa candidature à une place de membre correspondant national, et un travail inédit sur *les Rapports des taies de la cornée avec la myopie;*

4° Une lettre du Prof. de Lapersonne s'excusant de ne pouvoir assister à la séance et faire la présentation de malade annoncée;

Digitized by Google

5° Une lettre du directeur du Bureau des renseignements scientifiques à l'Université de Paris, réclamant des renseignements sur notre Société;

6° Une lettre du Dr Deschamps, de Grenoble.

JEANSELME et MORAX. **Dystichiasis héréditaire et familial.** — Sous le nom de dystichiasis on comprend non la déviation pathologique des cils, mais l'implantation d'une double rangée de cils, l'une correspondant à la rangée normale, et l'autre disposée le long de la lèvre interne du bord libre des paupières et entrant de ce fait en contact constant avec la surface oculaire.

Nous vous présentons trois malades, la mère et les deux fils, tous trois atteints de cette malformation congénitale. Il nous a paru intéressant de signaler ce fait, en raison du caractère familial de la malformation héréditaire.

OBSERVATION I. — Femme S..., 38 ans, se souvient d'avoir été gênée dès l'enfance par l'implantation vicieuse des cils des deux côtés. Elle présente aux quatre paupières une double rangée de cils : la rangée interne est très incomplète et représentée par quelques cils plus rares et plus fins que la rangée externe. La conjonctive est normale et ne présente aucune lésion cicatricielle.

Les deux cornées présentent un léger trouble diffus. L'acuité visuelle est très réduite.

O.D. — 2,5 d. V = 1/25
O.G. — 2,5 d. V = 1/15

Ce trouble visuel s'explique par l'existence dans les deux yeux de lésions très étendues de chorio-rétinites atrophique et pigmentaire. Ces lésions sont vraisemblablement l'indice d'une infection syphilitique dont on ne retrouve d'ailleurs pas d'autres symptômes.

Elle ne se souvient pas que ses parents aient eu des troubles oculaires semblables aux siens.

Elle a eu huit grossesses et il lui reste six enfants, dont quatre ne présentent aucune malformation en rapport avec celle que nous étudions, et deux fils atteints comme elle de dystichiasis. La malade a été soignée par des cautérisations (?) et des épiléations qui ont considérablement réduit le nombre de cils de la paupière supérieure, mais ont laissé persister un certain nombre de ceux de la paupière inférieure.

OBSERVATION II. — Eugène S..., 17 ans. C'est un garçon de taille élevée et paraissant assez vigoureux. Depuis l'âge de 12 ans il souffre d'arthropathies tibio-tarsiennes chroniques, qui relèvent probablement de la même étiologie que la chorio-rétinite maternelle.

Digitized by Google

Il n'a pas présenté d'autre affection pendant l'enfance, mais dès ses premières années on a constaté l'existence du dystichiasis entraînant de la gêne visuelle et une photophobie des plus accusées. Il n'y a pas de lésions cornéennes manifestes. Aux deux paupières de chaque côté la rangée interne est formée par un assez grand nombre de cils fins, longs et grêles qui frottent sur la conjonctive et la cornée. Ces cils siègent surtout dans le tiers interne des paupières et dans le voisinage du point lacrymal. Après correction d'un astigmatisme régulier de 2 d., on obtient pour chaque côté une acuité visuelle sensiblement normale.

O.D. — cyl. + 2,50 d. 90. V = 5/6
O.G. — cyl. + 2 d. 90. V = 5/8

Les réflexes pupillaires sont normaux. — Il n'y a pas d'altération du fond de l'œil.

Les conjonctives sont absolument exemptes de lésions trachomateuses actives ou anciennes, comme d'ailleurs chez la mère et le frère Albert.

Observation III. — Albert S..., 7 ans, de constitution assez faible, sans autres malformations manifestes que celle des paupières. Dès ses premières années on a remarqué qu'il craignait la lumière et que ses paupières présentaient les mêmes anomalies que celles de sa mère et de son frère. Il n'a été fait néanmoins aucun autre traitement que des épiléations assez espacées. Aux quatre paupières, la rangée interne des cils est composée de huit à dix cils fins, disposés le long du tiers interne à la paupière inférieure et plutôt dans la moitié externe à la paupière supérieure.

Puis ces cils frottent sur la cornée et la conjonctive.

Il n'y a pas de lésions cornéennes manifestes.

Les pupilles sont normales et les membranes profondes ne présentent aucune altération.

Pas d'astigmatisme.

O.D. — V = 5/8
O.G. — V = 5/8

Voici donc une mère et ses deux fils atteints d'une malformation particulière, la double rangée de cils, le dystichiasis. Doit-on faire intervenir l'hérédité seule pour expliquer ces malformations ou faut-il soupçonner l'existence d'un autre facteur qui aurait provoqué la malformation maternelle et, en se transmettant aux enfants, aurait donné lieu aux mêmes malformations.

Tout cela est fort hypothétique, puisque nous n'avons pu retrouver l'origine de l'infection spécifique maternelle et que sa nature héréditaire ne peut être basée sur aucune indication. Nous nous

Digitized by Google

empressons de dire qu'il faudra des observations plus démonstratives pour entraîner la conviction, mais nous croyons devoir attirer l'attention sur la coexistence avec la malformation palpébrale d'une affection syphilitique maternelle, et d'une affection articulaire hérédo-spécifique chez l'un des fils.

Les recherches que nous avons pu faire ne nous ont pas fait découvrir dans la littérature de cas semblables. La plupart des auteurs affirment le caractère congénital du dystichiasis, mais n'en rapportent pas d'observations complètes.

Kuhnt[1] relate, le cas d'une femme de 52 ans qui, en l'absence de lésions conjonctivales, avait toujours souffert de la présence de cils en contact avec la cornée. Elle présentait une double rangée de cils : la rangée anormale était constituée par une série de poils fins, clairs, plus nombreux que les vrais cils. Les glandes de Meibomius faisaient défaut et les glandes de Moll étaient hypertrophiées. Par contre, il existait une double rangée de glandes de Krause. Kuhnt admet qu'il s'agit d'une malformation congénitale.

Herbert Parsons[2] dit avoir vu un cas semblable chez lequel les deux rangées de cils étaient parfaitement régulières.

M. A. Terson. — L'anesthésie *générale* par le chlorure d'éthyle pourrait être employée pour l'électrolyse chez cet enfant, vu les séances nombreuses qu'elle exigera.

M. Morax. — J'ai l'intention de traiter ces malades par l'excision de la lèvre interne du bord palpébral qui supporte les cils anormaux, puis de faire une marginoplastie. L'électrolyse des cils chez les enfants m'a paru toujours un peu compliquée, en raison de la douleur qu'elle provoque et qui nécessite chez eux l'emploi du chloroforme.

M. Péchin. — Si la marginoplastie a le grand avantage d'éloigner les cils de la cornée, elle a aussi souvent l'inconvénient de laisser une déformation très choquante des bords palpébraux, qui sont épaissis démesurément et comme boudinés.

M. Antonelli. — Pour répondre à M. Péchin, je dirai que, dans la très grande majorité des cas, la marginoplastie n'est nullement nécessaire, car la simple transplantation du bord ciliaire suffit parfaitement à corriger le trychiasis et le dystichiasis. L'essentiel, c'est de bien dégager le feuillet superficiel de la paupière, aussi bien au milieu que vers les commissures, de ne pas laisser de follicules pileux sur le feuillet tarséen, de les détruire s'il en reste, par une pointe de cautère, en explorant à la loupe la sur-

1. Kuhnt, *Le dystichiasis vrai (congénital)* in *Zeitschrift für Augenheilkunde*.

2. Herbert Parsons, *The Pathology of the eye.*, vol. 1. Londres, 1904.

Digitized by Google

face avivée, après arrêt de toute hémorragie. Le bord ciliaire étant attiré en haut, il peut être fixé soit par le procédé classique d'excision d'une bandelette ou d'un croissant cutanés, soit par des fils armés de deux aiguilles, traversant toute l'épaisseur des deux feuillets et les immobilisant contre une petite plaque rectangulaire d'aluminium. Ce dernier procédé, dû au regretté Prof. de Vincentiis, est précieux lorsqu'il s'agit de paupières déjà ratatinées par les processus cicatriciels trachomateux, et qu'il importe de ne pas réduire encore, par l'intervention chirurgicale, le tégument palpébral. Bien exécutée, une opération de ce genre donne des résultats immédiats et éloignés complètement satisfaisants, sans qu'il y ait besoin d'une marginoplastie, plus ou moins compliquée et aléatoire.

M. Chevallereau. — M. Morax se propose de faire chez ces malades une opération qui donnera peut-être de bons résultats, mais ces résultats sont forcément très douteux aux yeux de M. Morax lui-même. Il me semblerait plus indiqué en pareil cas d'employer l'électrolyse. C'est assurément une opération un peu délicate, lorsque les cils sont peu colorés, peu visibles, comme chez ces trois malades; on n'arrive pas toujours à mettre d'emblée dans l'orifice du poil la pointe de l'aiguille de platine et à détruire le follicule pileux du premier coup, mais on finit toujours par y arriver.

Cette petite opération est, il est vrai, douloureuse, mais chez les adultes une injection sous-cutanée de cocaïne suffit à la rendre supportable. Chez les enfants on peut employer l'anesthésie par la chlorure d'éthyle qui offre cet avantage que, son effet étant extrêmement rapide, on peut commencer l'électrolyse presque en même temps que l'anesthésie et qui, d'autre part, dure suffisamment longtemps pour laisser le temps de détruire les cinq ou six cils que l'on peut faire disparaître en une seule séance.

M. Caudron. **Un cas de tuberculose de l'iris.** — Je devais présenter ce soir une malade atteinte de tuberculose de l'iris.

Elle a été rappelée en province par un deuil de famille.

Fort heureusement, notre confrère M. le Dr Pollack a bien voulu reproduire en un dessin remarquable ce cas intéressant que j'ai cru devoir vous soumettre.

La jeune femme qui fait le sujet de cette observation est âgée de 25 ans et mariée depuis six ans.

Elle a trois enfants bien portants et n'a souvenir d'aucune maladie grave.

Son mari est un homme robuste. Son père est mort de congestion cérébrale. Sa mère jouit d'une santé excellente.

Digitized by Google

Notre malade a fait une fausse couche au mois d'octobre dernier. Les suites ont été normales.

En décembre, elle s'aperçut d'un changement d'aspect de son œil gauche.

La tumeur débutait et se développa graduellement depuis cette époque sans occasionner de douleurs. Elle a envahi aujourd'hui plus de la moitié de la surface irienne (côté externe) (fig. 1). La cornée présente un piqueté analogue à celui qui existe dans la

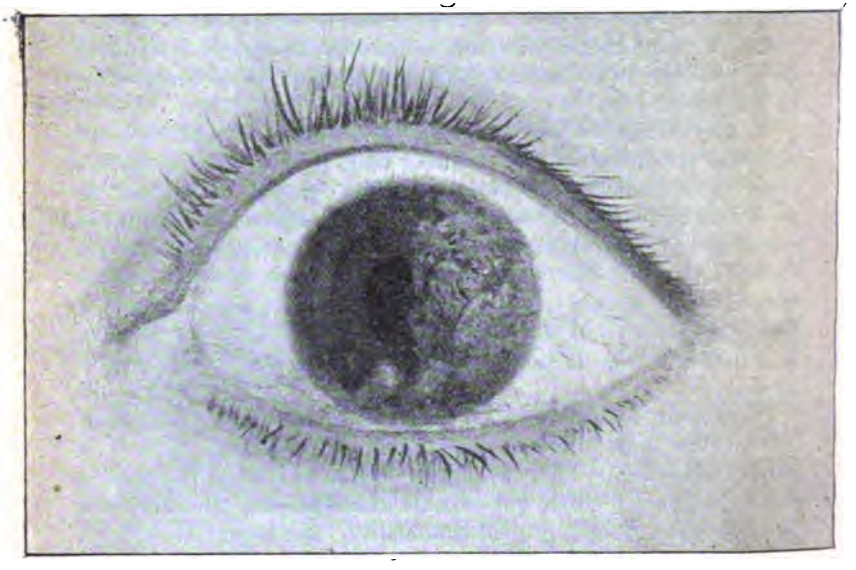

descemétite. Le fond de l'œil n'est pas éclairable. L'acuité visuelle est presque nulle. Infection périkératique peu prononcée, sauf en bas où persistent deux vaisseaux bien apparents. Pas d'hyperthonie du globe.

Les granulomes paraissent avoir pris naissance à la surface antérieur de l'iris, au voisinage de l'angle irido-cornéen. Ils sont fortement vascularisés. Les deux derniers venus siègent à la partie inférieure. Depuis un mois ils n'ont pas progressé.

L'état général de la malade n'est pas mauvais. L'appétit est bon, pas d'amaigrissement ni de diminution de force.

Il y a huit jours, elle se plaignit d'un point douloureux dans le côté gauche de la poitrine ; l'auscultation qui avait été précédement négative, révéla la présence d'une plaque de pleurésie sèche dans la légion axillaire.

Digitized by Google

Plusieurs de nos confrères ont examiné la malade. Le diagnostic de tuberculose irienne paraît avoir rallié à peu près tous les suffrages.

En présence de ce cas, dont la gravité n'est pas douteuse, l'énucléation doit-elle être immédiatement pratiquée?

Je serais heureux de m'éclairer de vos conseils.

M. Morax. — Notre confrère a bien voulu me faire examiner la malade en question. Il y a trois semaines, le diagnostic de tuberculose irienne me paraissait le plus probable, mais je conseillai néanmoins à titre de contrôle un traitement mercuriel. Les trois semaines écoulées, j'ai revu la malade dans le même état et sans qu'il se fût produit la plus légère modification dans les lésions locales. Comme l'œil n'est pas douloureux et qu'il n'y a aucune indication d'intervenir, je pense qu'il ne faut pas se presser et qu'il n'y a pas actuellement de traitement oculaire à instituer.

M. Péchin. — Dans ce cas, le traitement d'épreuve antisyphilitique est indiqué, mais ce traitement doit être intensif. Dans le cas d'insuccès on pourra surtout penser à une néoplasie bacillaire, diagnostic qui aura besoin d'être vérifié par les inoculations au cobaye de l'humeur aqueuse ou d'une parcelle de la tumeur. Et si la nature tuberculeuse de la tumeur est confirmée, on se trouvera en face de ces questions difficiles à résoudre de l'infection primitive ou secondaire de l'œil et de l'énucléation afin de s'opposer à des métastases possibles. Il s'agirait ici d'une tuberculose *cliniquement* primitive pour laquelle je m'abstiendrais d'intervenir, à moins d'y être forcé par l'évolution de la tumeur.

M. Jocqs. — Je suis d'avis que la temporisation est indiquée tant que la néoplasie n'a pas dépassé les limites actuelles.

D'ailleurs, bien que la tuberculose soit ici fort soupçonnable, le diagnostic n'est pas encore suffisamment certain pour se décider à une intervention aussi radicale que l'énucléation.

Pour établir ce diagnostic, en ce qui concerne la tuberculose, ce cas paraît particulièrement favorable au procédé d'expérimentation de Gourfein, qui consiste à injecter de l'humeur aqueuse de l'œil malade dans la chambre antérieure d'un lapin et voir s'il en résulte de la tuberculose de l'iris, comme cela est arrivé dans les cas de Gourfein.

M. Dehenne. — J'ai examiné cette malade avec M. Parinaud; nous sommes d'avis qu'il s'agit d'une tumeur de l'iris de nature tuberculeuse et qu'il n'y a pas lieu d'intervenir à présent.

M. Wuillomenet. **Cataracte et leucémie.** — Voici, Messieurs, une observation qui m'a paru digne de vous être rapportée et que je résume brièvement : M. A. X..., âgé de 69 ans, est atteint

Digitized by Google

de cataracte sénile de l'œil droit avec très bonne projection lumineuse, réaction normale de la papille à la lumière, à l'accommodation et à la convergence; l'œil gauche atrophié et non douloureux a été perdu, il y a quelque cinquante ans, par accident.

Je fis l'extraction de la cataracte le 9 décembre 1903 avec une iridectomie qui donna beaucoup de sang. Sauf cet incident, tout se passa régulièrement jusqu'au moment de sortie du cristallin qui fut poussé hors de la plaie avec du corps vitré et du sang en quantité notable. J'avais enlevé le blépharoslat après la kératotomie, de sorte que je pus fermer l'œil, après m'être assuré au préalable que le lambeau était bien appliqué sur la plaie; je fis le pansement avec une rondelle de gaze stérilisée, du coton et une bande de tarlatane légèrement empesée. Ce premier pansement resta en place six jours; à sa levée l'œil estrouge et, sur les bords de la plaie, dans son diamètre horizontal, la conjonctive est injectée et infiltrée par du sang avec accolement d'une partie de l'iris à la plaie.

Le 22 décembre, l'œil est moins rouge, le malade voit les doigts et peut les compter. Le 26 décembre, je remplace le pansement par un simple bandeau amovible. Le 10 janvier de cette année l'œil n'est plus rouge, mais la vision est réduite en raison de l'opacification de la capsule qui, incisée ou enlevée plus tard, pourra donner, je l'espère, une vision quelque peu satisfaisante. « Je vous ai cité cette observation, Messieurs, en raison des accidents qui sont survenus pendant l'opération et que je ne m'expliquais pas tout d'abord chez un homme, âgé sans doute, mais encore vigoureux, dont les urines ne contenaient aucun élément pathologique, à artères paraissant encore relativement saines, sans lésion du cœur ni de l'aorte, etc.

Nous découvrîmes deux jours après l'opération un gros ganglion épitrochléen, des ganglions dans l'aine et enfin une tumeur volumineuse dans l'hypochondre gauche descendant jusqu'au-dessous de l'ombilic, dépassant la ligne blanche et qui n'était autre que la rate hypertrophiée d'une façon énorme, dont le malade ne se plaignait nullement et n'avait point parlé !

Voici le résultat de l'examen du sang qui a été fait par M. Lemierre, interne des hôpitaux.

La formule hématologique est la suivante :

Globules rouges.	3,700,000
— blancs.	298,000
Globules blancs mononucléaires.	98 p. 100
— polynucléaires neutrophiles.	2 p. 100
— — eosinophiles.	»

Digitized by Google

Les globules blancs mononucléaires sont presque tous des lymphocites.

Diagnostic. — Leucémie lymphatique en raison de la prédominance des éléments blancs mononucléaires.

La quantité des globules blancs, comme vous le voyez, Messieurs, est remarquable, puisqu'au lieu de 7,000, chiffre physiologique, elle est de 298,000.

Cette forme de leucémie est rare et je n'ai point trouvé cité un cas semblable au mien dans une opération de cataracte.

Dès lors, je m'expliquai la raison des accidents opératoires; je n'avais heureusement pas eu à faire à une hémorragie expulsive.

En pratiquant quelques recherches bibliographiques, j'ai trouvé dans la pathologie et thérapie de Nothnagel, à l'article *Leucémie* du Prof. Ehrlig, de Francfort-s.-le-Mein, tome 8, page 43 et suivantes, que j'indique à ceux qui sont au courant de la langue allemande et voudraient lire cet intéressant article, que les lymphomes de l'œil sont très rares dans la cornée ou dans l'iris, mais que les hémorragies de l'iris, du corps ciliaire et du corps vitré sont fréquentes avec la rétinite leucémique.

La leucémie est d'ailleurs une découverte presque contemporaine et qui ne pouvait être connue avant les progrès que la physiologie du sang et les recherches microscopiques ont fait faire aux sciences médicales, car cet état morbide a dû exister de tout temps, « puisque Hippocrate a déjà signalé une relation entre les maladies de la rate et la production des hémorragies », et l'on retrouverait facilement des observations de cachexie splénique ou lymphatique et de diathèse hémorragique ou d'altération du sang que l'on pourrait rapporter à la leucocythémie.

J'ai voulu vous faire part de cette observation, Messieurs, qui, outre sa rareté comme accident opératoire dans une cataracte, était intéressante à connaître et pourra vous mettre en garde à l'avenir dans un cas semblable, lorsqu'il s'agira d'opérer.

M. Péchin. — L'observation de M. Wuillomenet présente un très grand intérêt. Elle démontre l'utilité d'un examen général chez les sujets que nous opérons de cataracte. Devant la difficulté qu'il y a à poser les contre-indications de l'iridectomie dans l'opération de la cataracte, j'ai abandonné l'opération simple systématique, mais je reconnais que dans le cas de leucémie il ne faut pas iridectomiser. On comprend, en effet, combien un traumatisme opératoire de l'iris peut facilement provoquer une grave hémorragie dans une affection qui détermine de l'iritis chronique, des lymphomes de l'iris, de la périvasculite des artères rétiniennes, des thromboses des veines rétiniennes, des hémorragies rétiniennes et vitréennes, et qui est caractérisée par une altération du

Digitized by Google

sang qui est une cause générale d'accidents hémorragiques. Instruit par l'observation de M. Wuillomenet, nous devons étendre la contre-indication de l'iridectomie à tous les cas de crase sanguine analogues à la lymphadénie leucémique.

M. Chevallereau. — La leucémie est une cause bien connue d'hémorragies oculaires, rétiniennes en particulier, et la cause invoquée par M. Wuillomenet pour expliquer l'hémorragie observée chez son malade est des plus plausibles; mais je désire appeler l'attention sur un autre point. Son malade avait depuis l'enfance l'œil non opéré réduit à l'état de moignon atrophique par suite d'un traumatisme. Or depuis longtemps j'ai observé ce fait que, lorsqu'un œil est atrophié, inutile, qu'il ait été ou non, à une époque quelconque, le siège de phénomènes inflammatoires ou douloureux, il faut s'en débarrasser avant d'opérer l'autre de cataracte, sous peine d'avoir sur le second œil, même avec l'opération la mieux conduite possible, même lorsque le second œil paraîtrait absolument normal en dehors de la cataracte, des complications variables, mais toujours désastreuses.

SOCIÉTÉ FRANÇAISE D'OPHTALMOLOGIE

CONGRÈS DE 1904

(Du 2 au 5 mai)

Compte rendu analytique par le Dr A. BEAUVOIS

(SUITE ET FIN)

Quatrième séance, jeudi 5 mai.

Président : M. Péchin.

Grilli (Guiseppe) (Rome). **Cryoscopie et pathogénèse de la cataracte.** — Ce travail a été entrepris dans le laboratoire du Prof. Parisotti à Rome. L'auteur a pratiqué l'analyse des urines de quatre-vingts sujets atteints de cataractes séniles, et de douze autres sujets sans cataractes.

Il a observé qu'en général chez les cataractés il y a diminution de la perméabilité rénale. Le point cryoscopique qui, chez les sujets normaux, est $\Delta = -1,65$, est chez eux $\Delta = -1,10$.

Il conclut ainsi :

Des analyses des urines des cataractés séniles, il résulte que les personnes atteintes ont de la sclérose rénale ou un rein sénile. L'élimination réduite des molécules solides retenues dans le sang amène une augmentation de la tension de celui-ci et des liquides

Digitized by Google

qui en proviennent (lymphe, liquide endoculaire). Le cristallin qui se nourrit par osmose est privé de liquide et devient cataracté.

M. Aubineau (Brest). **Ossification du cristallin.** — Nous apportons à la Société la preuve anatomique de deux cas d'ossification du cristallin. Dans le premier cas la plaque osseuse qui occupait l'emplacement de la lentille était réunie par une sorte de membrane à une coque osseuse doublant l'hémisphère postérieur de l'œil. Dans le second cas, le cristallin avait conservé son poids, 0 gr. 20, sa forme et ses dimensions.

Les éléments du tissu osseux, ostéoplastes et lamelles osseuses disposées en systèmes sont très nettement reconnaissables sur les coupes. Les îlots osseux sont séparés par des espaces de tissu conjonctif qui renferment de la graisse, des éléments cellulaires jeunes et de nombreux vaisseaux.

Les productions osseuses intraoculaires nous semblent moins dangereuses par leur rôle de corps étrangers que par le fait qu'elles sont consécutives à une iridocyclite ancienne, cause des modifications anatomiques qui leur ont donné naissance.

M. Péchin. **De la sécurité que donne l'iridectomie dans l'opération de la cataracte sénile.** — Deux points sont acquis dans l'opération de la cataracte sénile : l'emplacement de la section dans le limbe et l'usage des couteaux étroits. On discute encore sur les indications et les contre-indications de l'iridectomie. Les indications peuvent être posées, mais les contre-indications ne sauraient l'être avec certitude, et c'est pour ne pas pratiquer l'iridectomie dans des cas où elle paraît inutile qu'on a à déplorer de temps en temps des insuccès. L'opération simple est brillante, séduisante, mais elle laisse l'œil à la merci d'un prolapsus irien, même dans les cas où les conditions de la production de ce prolapsus paraissent ne pas exister. Et tant qu'il en sera ainsi, l'extraction combinée et surtout avec iridectomie faite au préalable devra être préférée comme donnant plus de sécurité, ce qui ne veut pas dire qu'avec l'extraction combinée tous les accidents disparaîtront. Les iritis, les iridocyclites pourront toujours compliquer l'opération et en compromettre le succès, soit qu'il s'agisse d'infections dues à des fautes d'antisepsie opératoire, soit que l'inflammation dérive du traumatisme. On réduira les accidents dans le premier cas en veillant à la stricte observation des mesures d'antisepsie ou d'asepsie et dans le second cas en instituant un traitement général chez les sujets qu'une diathèse (goutte, arthritisme, diabète, etc...) pourrait prédisposer aux inflammations du tractus uvéal à la suite d'un traumatisme de l'iris.

M. Truc est opposé à toute systématisation absolue. Pour lui

Digitized by Google

l'iridectomie préparatoire doit être une exception, il y a des cas où elle n'est pas indiquée.

A Montpellier, il a vu beaucoup de malades présentant des complications préopératoires. Aussi pratique-t-il l'iridectomie dans la grande majorité des cas.

M. Golesceano (Paris). **Pronostic et durée de l'ophtalmie purulente.** Voir le résumé page 395 du *Recueil.*

Discussion.

M. Darier vante les produits nouveaux qui, d'après lui, changent complètement le pronostic et la durée de l'ophtalmie. Il s'étend sur les avantages qu'on peut retirer en particulier de l'argyrol. Il cite quelques cas de brûlures des cornées qu'il attribue à des solutions trop fortes de nitrate d'argent.

M. Desjardins (Montréal) n'emploie plus le nitrate d'argent. Il se sert de l'argyrol qui, d'après lui, ne cause aucune douleur et dont l'efficacité est merveilleuse.

M. Péchin demande à M. Golesceano, s'il a pratiqué l'examen bactériologique, ce qui lui semble de grande importance.

M. Golesceano. — Il n'a pas eu pour but de discuter le traitement de l'ophtalmie. Tous les traitements ont été employés chez les malades qui ont servi à sa statistique, et dans nombre de cas, quoiqu'en dise Darier, tous les traitements ont également échoué. Il a voulu tirer d'une statistique des notions sur le pronostic et la durée de l'ophtalmie en général. Comme le traitement a été fait de différentes manières, il maintient ses conclusions.

M. Jocqs. **Strabisme de 50°. Absence de convergence. Guérison par l'avancement musculo-capsulaire.** — Jeune fille de vingt ans, emmétrope. Strabisme divergent, alternant de 50°. Abolition de la fonction de convergence et de la vision binoculaire. Exorbitisme.

Opération par l'avancement musculo-capsulaire réparti sur les deux yeux suivant le procédé de l'auteur.

Redressement des axes; rétablissement de la convergence et de la vision binoculaire. Disparition de l'exorbitisme. Les muscles droits internes étaient très amincis. Du côté droit où la déviation était plus accentuée, il y avait atrophie très marquée du muscle et adhérence de la conjonctive à la capsule de Tenon. Il n'y avait aucune opération antérieure.

L'auteur émet l'opinion que dans beaucoup de cas d'insuffisance ou d'absence de convergence, il faut en rechercher la cause dans le muscle lui-même et non dans l'innervation de la convergence, puisqu'il suffit d'une opération pour la rétablir.

Digitized by Google

Les procédés qui s'adressent au muscle seul pour l'avancement n'auraient pas suffi ici, parce que le muscle était trop aminci. Il faut avoir recours à l'avancement musculo-capsulaire où l'on détache et avance sur une grande étendue la capsule renfermant le muscle dans son épaisseur.

M. Houdart (Brest). **Symblépharon rebelle guéri par la combinaison des sutures et de la cautérisation ignée.**

M. Prioux (Reims). **Paralysie oculaire primitive dans l'intoxication saturnine.**

M. Sureau (Paris). **Blépharoplastie par lambeau pédiculé frontal dans un cas de colobome traumatique partiel de la paupière supérieure gauche, compliqué d'ulcère infectieux grave de la cornée. Guérison.** (*Présentation du blessé*). — L'examen attentif du malade montre le beau résultat obtenu par notre confrère. L'ingénieux procédé de Sureau a permis à ce malade de conserver une cornée suffisamment saine que recouvre encore la paupière.

M. Villard (Montpellier). **Recherches expérimentales et histologiques sur les brûlures de l'œil par l'acide sulfurique.** Voir page 398 du *Recueil*.

Prof. H. Truc (de Montpellier). **Amputation du segment antérieur; examen histologique d'un moignon. Avec trois planches.** — L'amputation du segment antérieur de l'œil est une vieille opération (Guérin, de Lyon, 1769) que l'on a cru jeune et que l'on a plus ou moins rajeunie (Critchett, Panas) et que le prof. H. Truc a toujours heureusement pratiquée.

C'est une excellente opération conservatrice, au même titre que l'éviscération, la névrotomie optico-ciliaire. En dehors du cancer ou de l'inflammation sympathique, qui commandent l'énucléation, elle présente de nombreuses indications dans les lésions irréductibles des diverses parties de l'œil (staphylomes, buphtalmies, glaucomes absolus, etc.). On peut craindre théoriquement des altérations cicatricielles susceptibles d'irritation directe ou sympathique; et, bien que l'observation clinique n'en fournisse guère d'exemple personnel et que l'énucléation éventuelle du moignon mette à l'abri de toute complication, il importe d'en tenir compte.

C'est dans ce sens que l'auteur a examiné histologiquement, avec le Prof. Vialleton, un moignon d'amputation du segment antérieur remontant à cinq ans et énucléé préventivement.

Il s'agissait d'un jeune homme de 24 ans qui, cinq ans avant, s'était brûlé l'œil gauche accidentellement avec de l'ammoniaque

Digitized by Google

et que l'on avait dû amputer du segment antérieur à la suite de sclérose cornéenne et de douleurs rebelles avec perte complète de la vision correspondante. Cinq ans après, myopie simple de l'autre œil (1 dioptrie) avec vision normale après correction. Bien que cette myopie se trouvât en rapport avec le développement du sujet, un surmenage professionnel caractérisé, une hérédité maternelle importante, elle préoccupait le patient au point de vue sympathique et le moignon fut énucléé. Il était très régulier, volumineux et macroscopiquement normal. Histologiquement, la cicatrice présente, au point d'enclavement conjonctival, un petit lambeau capsulaire, quelques débris cristalliniens, mais aucune irritation. Sclérotique et choroïde saines. Le nerf optique, vers la région papillaire, est un peu gonflé et saillant par prolifération névroglique. La rétine est épaissie, et présente cette prolifération névroglique intense d'avant en arrière, avec tendance à la destruction des éléments nobles, cellulaires ou épithéliaux. En somme, ainsi que dans les recherches expérimentales de Panas sur le chien, aucune lésion appréciable susceptible d'irritation sympathique. Ce fait anatomique vient à l'appui de l'inocuité habituelle de l'amputation du segment antérieur et confirme les nombreuses indications chimiques de cette opération.

Le Prof. Truc parle ensuite du professeur d'histologie de Montpellier, le Dr Vialleton, aphake des deux yeux et qui après son opération présente une acuité visuelle normale. Il signale ce cas extrêmement intéressant d'un aphake se livrant aux recherches histologiques les plus minutieuses et n'éprouvant aucune gêne de l'absence de ses cristallins.

M. Rochon-Duvigneaud demande si le Prof. Vialleton perçoit les couleurs comme avant son opération.

M. Truc ne possède pas de renseignements précis sur ce point, mais il ne croit pas que le Prof. Vialleton ait à se plaindre à ce sujet.

M. Dupuy-Dutemps. **Du glaucome consécutif à l'extraction du cristallin.** — Parmi les causes qui après l'extraction du cristallin peuvent amener le glaucome, Dupuy-Dutemps attire l'attention sur les enclavements capsulaires dans la cornée. Il cite le cas d'une malade opérée pour myopie et chez laquelle il y avait adhérence de la capsule à la face postérieure de la cornée. Pendant dix ans la malade n'avait rien ressenti, quand brusquement survinrent des accidents glaucomateux. La section de la bride capsulaire fit cesser les phénomènes douloureux.

M. Rochon-Duvigneaud rappelle que Collins avait réuni dix cas à peu près semblables, mais le cas de Dupuy-Dutemps est plus probant.

Digitized by Google

M. Rogman dit que dans un cas semblable il a eu de grandes difficultés opératoires.

M. Moissonnier (Tours). **Cylindrome orbitaire. Récidive.**— Il s'agit de la récidive du cas de cylindrome de la glande lacrymale lue au congrès de 1902.

La récidive s'est faite sous la voûte orbitaire et derrière l'œil qui se trouve abaissé et en exophtalmie directe. La tumeur est volumineuse, a la forme d'un T. La partie tranversale s'étale dans la paupière dédoublée, la partie verticale s'enfonce dans l'orbite, adhérant fortement à l'os. On fait sauter quelques points d'os, mais l'œil est conservé.

Douze mois après la dernière opération, pas de récidive apparente.

La tumeur est formée de cellules épithéliales cubiques à protoplasma granuleux peu abondant, à noyau ovoïde volumineux renfermant des grains chromatiques. Elles sont beaucoup plus abondantes que dans la tumeur initiale et constituent les deux tiers de la tumeur. Le tissu conjonctif est surtout intéressant. Il forme des alvéoles d'aspect divers, et subit par place une dégénérescence spéciale, hyaline et se montre tantôt sous forme de masses sphériques, tantôt sous forme d'arborescences irrégulières, sur les parois desquelles viennent s'appliquer les cellules néoplasiques sur une couche unique.

La partie centrale du bourgeon est claire, fibrillaire et limitée par une ligne à double contour très nette.

Une enveloppe de tissu conjonctif lamellaire non dégénéré entoure la tumeur qui présente en somme les mêmes caractères histologiques que la tumeur primitive.

Il indique à ce propos sa technique opératoire. Il a pratiqué soixante extirpations depuis 1896; il en montre les résultats éloignés. Il présente également des moules de sacs lacrymaux enflammés. Ils sont piriformes dans les cas de tumeur lacrymale, aplatis ou pastillaires dans la tumeur prélacrymale.

Discussion.

M. Dupuy-Dutemps, à propos de cette récidive, dit que l'an dernier il présenta un cas de tumeur de la glande lacrymale et qu'il n'y a pas encore eu de récidive après quinze mois.

Rogman dans une autre observation n'a pas eu de récidive après cinq ans. Il serait intéressant de rechercher quelles sont les formes de tumeur de la glande lacrymale qui ne récidivent pas.

Le Dr Augieras (de Laval). **Observation de résorption intra-**

Digitized by Google

capsulaire d'une cataracte complète et **observation d'éclaircissement des deux cristallins atteints de cataracte au début.**

Observation I. — M. X..., âgé de 64 ans, tempérament arthritique et rhumatisant, est venu consulter dans les premiers jours de juin 1899 pour une iritis rhumatismale de l'œil droit datant de trois semaines. Recrudescence des douleurs périorbitaires depuis deux jours, injection conjonctivale intense, pupille étroite et obstruée par des exsudats, hyphéma.

M. X... me prévient que son œil droit ne voit plus depuis plus de quinze ans et qu'à cette époque il a été diagnostiqué une cataracte par son médecin. L'œil gauche est sain et ne présente pas de traces d'opacités. L'œil droit n'a jamais subi de traumatisme. M. X... est robuste et jouit d'une bonne santé générale. Il mène une vie très active et depuis 1899 fait à bicyclette un exercice régulier, mais modéré. Les urines sont normales.

Instillations d'atropine, frictions périorbitaires à l'onguent hydrargyrique belladoné, salicylate de soude, quinine, applications chaudes orbitaires. Tenir l'œil bandé.

L'amélioration fut rapide : le 9 juin, pas de douleurs, pas de sang dans la chambre antérieure, l'injection conjonctivale a beaucoup diminué, l'exsudat est en voie de résorption. On constate la cataracte de l'œil droit.

La résorption de l'exsudat fut rapide et complète, sauf une synéchie étroite et assez lâche qui persista. Le cristallin était uniformément blanc-grisâtre, la cataracte était complète et ne semblait pas en voie de dissolution. Pas d'opacités capsulaires. Perceptions lumineuses bonnes. M. X..., habitué à se servir d'un seul œil, ne pensait pas à faire opérer sa cataracte. Pour favoriser la circulation dans l'œil droit, on conseilla de continuer après guérison de l'iritis les applications chaudes et de couvrir l'œil la nuit, ce qui a été fait régulièrement depuis lors.

Dans le courant de 1901 je rencontrai M. X... qui m'annonça que son œil commençait à voir un peu. En mars 1903, M. X... vint consulter pour une autre affection ; j'examinai l'œil droit qui ne présentait aucune trace de traumatisme ni d'opération, et je pus constater que la chambre antérieure était profonde et la pupille noire, régulière, de la même dimension que celle de l'autre œil. L'iris réagissait bien à la lumière, il oscillait nettement pendant les mouvements. On ne voyait plus ni lentille cristallinienne, ni noyau. A l'éclairage oblique on constatait seulement une capsule mince et assez transparente. Avec le miroir plan on voyait la lueur oculaire rouge et on constatait une forte hypermétropie. L'examen ophtalmoscopique montrait le fond de l'œil et la papille

Digitized by Google

sans lésion. A l'ophtalmomètre, l'œil droit et l'œil gauche présentaient un astigmatisme contraire à la règle de 3 dioptries pour l'œil droit et de 2,50 d. pour l'œil gauche.

L'œil droit (cataracté) avec 95° — 2,50 + 12 d. avait une acuité visuelle à distance de 0,6. Avec ce verre approprié à la vision de près, M. X... peut lire aisément des caractères ordinaires d'imprimerie.

Si nous envisageons les circonstances qui ont accompagné la résorption de la cataracte de M. X..., nous trouvons, au point de vue général, un bon état de santé, urines normales, vie active, exercice physique régulier ; au point de vue local, un processus inflammatoire de l'œil cataracté (iritis rhumatismale) qui a précédé la période de résorption.

Observation II. — Mlle Z.... 51 ans, arthritique, eczémateuse, urines normales, habitudes sédentaires, se livre habituellement à des travaux des yeux très appliquants. Elle vient consulter en mars 1902 pour une baisse sensible de la vision avec sensation de brouillard devant les yeux. L'acuité visuelle antérieurement égale à l'unité avec O D. + 0.75 — O.G. + 0.50 sphérique n'était plus que V. O.D. = 0,8. V. O.G. = 0,7. Le miroir plan fait constater des stries cristalliniennes rayonnées, s'avançant jusque dans l'aire pupillaire et plus accentuées à gauche. Aspect légèrement gris de la pupille, appréciable à la vue et à la lumière du jour. On prescrivit un collyre et des bains d'œillère iodurés.

Le 15 octobre, Mlle Z... me demanda d'examiner ses yeux, en m'annonçant que la vision s'était considérablement améliorée. L'acuité visuelle était en effet revenue à l'unité pour les deux yeux. Les pupilles avaient un aspect parfaitement noir et les stries cristalliniennes n'étaient plus apparentes à l'examen avec le miroir plan dans l'œil droit, on ne constatait que quelques stries à la périphérie du cristallin gauche.

Mlle Z... me raconta qu'elle n'avait fait le traitement prescrit que peu de jours et sans effet appréciable, puis qu'elle était partie pour un voyage d'une huitaine de jours pendant lequel elle avait mené une vie très active. Un incident avait modifié profondément son hygiène alimentaire en l'obligeant à se mettre plusieurs jours à un régime plus que frugal. Rentré chez elle, elle avait pris plusieurs bains d'œillère d'une eau qui n'était nullement stérilisée. Elle avait eu, à la suite, une forte poussée de conjonctivite avec gonflement très marqué des paupières et douleurs assez vives pour empêcher le sommeil pendant deux nuits. Les jours suivants elle avait constaté que sa vue s'améliorait pour arriver rapidement à l'état que j'avais constaté.

Digitized by Google

Les circonstances qui ont précédé l'éclaircissement rapide des cristallins de Mlle Z... sont au point de vue de l'état général : le passage d'une vie très sédentaire à une période d'activité physique, jointe à une réduction pendant plusieurs jours de la ration alimentaire, constituant une véritable « cura famis » ; au point de vue local : une poussée de conjonctivite aiguë.

En résumé, les phénomènes qui ont accompagné la résorption intracapsulaire de la cataracte complète du premier sujet et l'éclaircissement des cristallins atteints de cataracte au début du second semblent présenter assez d'analogie pour pouvoir se résumer physiologiquement en deux termes :

1° Accroissement de l'activité de la nutrition générale ;

2° Modifications de la nutrition des yeux consécutives à un processus inflammatoire de ces organes.

Discussion.

M. Bourdeaux cite un cas de résorption qu'il a pu observer, mais avec un processus différent. Il s'agit d'un malade chez lequel Despagnet avait quelques années auparavant diagnostiqué une cataracte double et qui revint à la clinique plus tard, avec un iris trémulant et un noyau qui se promenait dans la coque cristallinienne. Il y a eu dans ce cas, cataracte morgagnienne, liquéfaction des couches cataractées.

M. Dufour a observé une résorption sur un homme de 70 ans. La cataracte fit place d'abord à un synchisis étincelant, puis plus tard ce synchisis lui-même disparut.

M. Desjardins (de Montréal). **Note sur un cas de blessure dans la région du corps cilliaire par un éclat de fer.** — Il s'agit d'un malade chez lequel Desjardins fit l'extraction d'un corps étranger métallique de l'iris, après incision de la cornée et iridectomie. Les suites opératoires furent bonnes et pendant vingt ans, l'œil resta sain et avec une bonne acuité visuelle. Au bout de cette période quelques phénomènes douloureux apparurent. Une pustule se forma dans la région du limbe. Desjardins, en essayant de l'exciser, tomba sur un morceau de fer qui datait du premier accident et qui n'avait révélé sa présence par aucun symptôme.

L'extraction fut faite sans difficulté et le malade guérit tout à fait.

Discussion.

M. Rohman cite un cas analogue. Un individu garda un éclat de fer dans son œil pendant onze ans. Il y eut cataracte et l'opération donna de bons résultats.

Digitized by Google

M. Chevallereau demande s'il existait du sidérosis dans le cas de Desjardins comme dans celui de Rogman.

M. Desjardins n'a observé aucun phénomène de ce genre. Son malade ne vint le consulter qu'au moment où la pustule apparut au niveau du limbe.

M. Schrameck et Poullain. **Modification apportée au stéréoscope pour faciliter le rétablissement de la vision binoculaire.** — MM. Poullain et Schrameck présentent un stéréoscope modifié destiné à faciliter les exercices de rétablissement de la vision binoculaire.

C'est un stéréoscope monté sur un pied avec lequel fait corps une roue d'engrenage placée dans le plan vertical antéro-postérieur. Par l'intermédiaire de deux pignons d'angle cette roue met en mouvement un disque percé de trois ouvertures; ce disque peut être remplacé à volonté par un autre percé de deux ouvertures lorsqu'on veut se servir de l'instrument comme d'un stéréoscope simple. Lorsqu'on se sert du disque à trois ouvertures, à aucun moment les deux yeux ne peuvent voir en même temps les deux images, et, lorsqu'on fait tourner la roue, chacun des deux yeux se trouve caché alternativement, et dès qu'un œil est caché l'autre se redresse d'une manière rythmique.

Cet appareil rappelle celui dont avait parlé le Dr Raymond, de Turin, en 1896; mais le modèle de Raymond a paru peu pratique à ceux qui ont eu à en faire usage, tandis que celui de MM. Poullain et Schrameck, d'aspect très élégant, construit par MM. Cornet et Podevin, est rendu tout à fait pratique et d'un maniement très simple.

La durée des exercices de rétablissement de la vision binoculaire se trouve, grâce à cet appareil, de beaucoup raccourcie et la stabilité de la vision binoculaire très rapidement acquise.

Il a donné en outre d'excellents résultats à ses auteurs dans des cas de fausse projection et paraît très utile pour le traitement des insuffisances musculaires qui sont souvent des causes de fatigue qu'il est difficile de soulager.

M. Coulomb. — **Nouveau procédé de moulage de la cavité orbitaire après énucléation.** — Voir page 400 du numéro du *Recueil*.

Le rapport choisi pour le Congrès de 1905 est la **Correction totale de la myopie.**

Dr A. Beauvois.

Digitized by Google

REVUE DES JOURNAUX ÉTRANGERS

Par le Dr A. BOUCHART

L. Bach. **Que savons-nous des centres et des voies réflexes de la pupille?** (*Zest. f. Augenhk.*, février 1904). — A propos des découvertes et des discussions récentes sur ce sujet, Bach expose dans un long article l'état actuel de nos connaissances. Le réflexe débute évidemment dans la rétine; les uns disent dans les cônes et bâtonnets, les autres dans les cellules amacrines; or la pathologie montre que le réflexe est plus réduit dans les affections des couches les plus externes; pourtant les sections du nerf optique n'amènent aucune dégénérescence des cellules amacrines ou pararéticulaires. Les fibres réflexes mélangées aux fibres optiques passent dans le chiasma et y subissent un entrecroisement partiel; puis continuent dans le tractus ou bandelette, atteignent le tubercule quadrijumeau anté.

Là commence la zone d'hypothèse et de discussion : comment l'excitation se transmet-elle aux noyaux de la IIIe paire? Au point où les fibres optiques se terminent, se trouvent de grosses cellules dont les cylindres-axes passent la ligne médiane et rejoignent les fibres naissantes du moteur oculaire commun; un certain nombre même se mélange à ces dernières avant de traverser le raphé. Ensuite le trajet est direct vers le ganglion ciliaire, ce centre périphérique avancé des réflexes des muscles internes de l'œil. Nous n'insisterons pas sur les discussions avec Bernheimer, qui admet la continuation des fibres jusqu'aux noyaux du IIIe. Des recherches de Bach sur le pigeon, le lapin, le chat et le singe, des travaux de Monakow, Ramon y Cajal, Kolliker, il ressort que la relation entre les fibres réflexes du nerf optique et les noyaux du IIIe n'est qu'indirecte et encore indécise. De même, le noyau d'Edinger Westphal (noyau à petites cellules, médian, sous le plancher de l'aqueduc de Sylvius) ne fait pas partie de l'arc réflexe, de par les recherches expérimentales et anatomo-pathologiques.

L'auteur étudie ensuite la physiologie connue du ganglion ciliaire et des nerfs ciliaires courts. Nous passons alors aux centres et aux voies des réflexes d'inhibition. Des sections transversales de la moelle allongée remontant par degrés de la moelle cervicale aux pédoncules cérébraux, il résulte qu'il y a, tout près l'un de l'autre et contre la ligne médiane, un centre inhibiteur du rétrécissement pupillaire, et plus haut un centre inhibi-

Digitized by Google

teur de la dilatation. Bach répète les reproches de Levinsohn (présentés au congrès de Heidelberg en 1903) en démontrant que la durée d'observation a été suffisante, et que les phénomènes ont été obtenus en dehors de toute excitation du sympathique. Axenfeld et Stock n'ont pas observé de phénomènes positifs sur les décapités, parce que les conditions étaient mauvaises. Marburg admet une lésion du centre de Deiters (voie cérébelleuse de coordination statique) : ceci est possible et fera le sujet de nouvelles recherches. Ces centres d'inhibition sont probablement sous la dépendance de l'écorce avec transmission par le pont de Varole. Le rôle de l'écorce, excitée directement, étudié par Levinsohn et Braunstein, serait une dilatation pupillaire par inhibition du IIIe. On connaît de plus le réflexe pupillaire à la sensibilité générale par inhibition du IIIe; les réflexes psychiques dont la voie est douteuse. Il reste la dilatation active de l'iris par le sympathique, le ganglion de Gasser et le nerf ophtalmique, et enfin l'automatie : c'est-à-dire l'excitabilité par le sang, démontrée pour les fibres lisses de l'iris par Lewandosky. L'auteur ne conclut pas et promet de nouvelles recherches : on voit que de nombreux éléments sont connus, mais des lacunes importantes existent encore et empêchent toute vue d'ensemble.

Otto Schirmer. **Paralysie du clignement, paralysie de l'occlusion palpébrale, et théorie de l'excrétion lacrymale** (*Id.*). — L'auteur a observé minutieusement deux cas, soit un de chacune des affections énoncées. Des portions différentes du muscle orbiculaire étaient atteintes, et les phénomènes répondent aux idées de l'auteur sur le mécanisme du passage des larmes du sac conjonctival dans le sac lacrymal. Dans le premier cas un coup de sabre avait coupé un des rameaux zygomatiques du facial et paralysé les fibres musculaires du bord palpébral : les larmes sécrétées normalement ne passent pas dans le canal nasal, les fibres qui produisent le clignement produisent aussi la dilatation du sac et aspirent les larmes. Le second malade, atteint d'atrophie musculaire (type de Erb), ne peut clore les paupières; cependant le bord palpébral fonctionne et le clignement existe : aussi les larmes passent normalement; il n'existe aucune épiphora. Un troisième sujet avec épiphora et ectropion inférieur par cicatrice avoisinante : l'occlusion est incomplète, le passage des larmes vers le nez est lent et incomplet. Le muscle de Horner seul suffit au clignement et à l'aspiration des larmes. Plus tard interviennent l'élasticité du sac, la pesanteur. La fluorescéine en instillations, recherchée ensuite avec un tampon de coton intranasal, est un procédé commode dans cette étude.

Digitized by Google

HERZOG. **Pathologie des cils** (*Id.*). — Incomplet.

STEINER. **Dégénérescence amyloïde de la conjonctive et du tarse chez un Malais** (*Centralbl. f. Augenhk.*, février 1904). — Le malade présente aux deux paupières supérieures une tuméfaction dure, épaisse de 2 centimètres : la surface est lisse; la peau mobile. Les cils sont relevés en avant et en dehors, la conjonctive supérieure est en partie ectropionnée. Autant qu'on peut le voir, les conjonctives paraissent fortement trachomateuses. Les conjonctives supérieures sont peu touchées. Les cornées sont atteintes de pannus dans leur segment supérieur; pas d'adénopathies; vision très faible; état général mauvais. L'excision fut pratiquée des deux côtés à six jours d'intervalle, avec résection d'un bord palpébral et d'un cul-de-sac (à gauche, où la conjonctive était plus granuleuse). Un traitement consécutif au nitrate d'argent fut suivi de succès. L'examen des tissus excisés montra des vésicules vitreuses, avec réaction amyloïde nette, de plus un réseau de fibres parsemées de cellules. Les vaisseaux sont épaissis, vitreux. On trouve des cellules géantes à la périphérie paraissant destinées à la résorption de la tumeur (fibres à demi résorbées, contact des fibres et des cellules géantes, parfois débris de cellules géantes). Le tarse est disparu. L'épithélium de la conjonctive est souvent lésé, on y trouve des kystes, mais pas un point de dégénérescence amyloïde. De plus, on rencontre des mélanoblastes, cellules rondes parfois étoilées avec un noyau très pigmenté, en croissant périphérique.

LIKIERNIK. **Traitement mécanique du trachome** (*Id.*). — L'auteur recherche un traitement qui permette au malade la continuation du travail, le trachome étant le plus souvent une affection de gens pauvres et ouvriers; tous les caustiques et les opérations sont donc inférieurs au simple massage qu'il pratique avec une boule de verre de 8 à 14 millimètres de diamètre désinfectée dans l'oxycyanure Hg 1/2000e. Il l'introduit sous la paupière supérieure et produit l'écrasement des granulations contre le bord osseux supérieur (?); pour la paupière inférieure, il use également du rebord osseux en ectropionnant simplement la conjonctive. Le traitement peut être appliqué par l'entourage du malade, ou celui-ci même. Le soulagement est rapide. Le blépharospasme cesse, l'écoulement tarit, le tarse perd sa déformation (?), l'argyrose est évitée. La prophylaxie du trachome se fera par l'instruction du peuple et l'enseignement de l'hygiène.

PRAUN. **Coloration de la conjonctive et de la cornée en violet, par un crayon d'aniline; décoloration par l'eau oxy-**

Digitized by Google

génée (*Id.*). — Les tissus étaient profondément imprégnés; l'auteur eut l'idée d'user du produit de Merck (eau oxygénée, solution faible) : la décoloration se produisit rapidement, avec une légère conjonctivite qui disparut bientôt.

Birsch Hirschfeld. **Ostéome de l'orbite** (*Klin. Monatsbl. f. Augenhk.*, mars 1904). — Une femme de 26 ans, sans traumatisme antérieur, présentait une tumeur orbitaire avec déviation de l'œil; le nerf susorbitaire est intact; l'os frontal n'est pas douloureux; les cavités nasales ne présentent rien d'anormal. La tumeur n'est pas maligne. La radiographie pratiquée dans deux expositions différentes montre que l'orbite ne contient qu'une partie du néoplasme qui déborde dans le crâne et dans le sinus frontal. Cependant il existe un espace clair entre la tumeur et l'os frontal en avant. La tumeur dépasse la ligne médiane. Une incision coudée suivant les deux tiers intérieurs du sourcil, puis verticale vers les cheveux, permit l'extraction, après trépanation du sinus, d'un ostéome volumineux à pédoncule dans le sinus; curetage, fermeture et drainage. La cavité cranienne et les cavités nasales proprement dites n'ont pas été ouvertes. — Guérison normale, résultat esthétique et fonctionnel excellent. Si on eût essayé sans radiographie une extraction par voie orbitaire, les dégâts eussent été considérables et l'opération très dangereuse. L'auteur passe en revue la littérature de la question et insiste sur l'utilité de la radiographie.

Axenfeld. **Ostéome latent et mucocèle du sinus frontal, avec rhinoscopie négative** (*Id.*) — L'auteur rapporte ce cas semblable, où la radioscopie ne fut pas employée; après ouverture du mucocèle frontal, on trouva pendant le raclage un ostéome volumineux, situé dans la portion externe du sinus frontal cloisonné, ce qui avait amené l'examen négatif du sinus par voie nasale.

Birsch-Hirschfeld et O. H. Kraft. **Lésions oculaires dans l'acanthosis nigricans** (*Id.*). — Cette sorte de diathèse papillomateuse peut atteindre les paupières et même les culs-de-sac. Il ne s'agit pas de tumeurs vraies; on pense à une auto-intoxication, ou à un trouble du sympathique abdominal. La malade, âgée de 68 ans, présentait de nombreuses verrues brunâtres sur la peau de tout le corps, et sur la langue. Aux yeux, on trouve les bords ciliaires épaissis, avec des papilles, surtout nombreuses vers les points lacrymaux. La conjonctive est hyperémiée sans papilles vraies; il n'y a que de l'irritation; rien sur le globe. Excision,

Digitized by Google

protargol et zinc; récidive rapide. L'examen anatomique ne montra aucun élément atypique ou néoplasique, mais une simple hypertrophie papillaire.

ASMUS. **Electro-aimant oculaire de Schumann** (*Id.*).

SEGGEL. **Origine et nature de la myopie** (*Id.*). — Réponse à la théorie du Prof. Stilling (myopie par pression des muscles extérieurs, et myopie par excès de pression intraoculaire). Seggel oppose la myopie des illettrés qui doit être congénitale, l'absence de déformation oculaire entre l'insertion des droits et celle des obliques; la présence constante des lésions dans les myopies fortes, etc... Il s'oppose surtout au défaut de mesures prophylactiques auquel aboutit Stilling.

LOTIN. **Mélanosarcome primaire de la paupière** (*Id.*). — Chez un paysan de 26 ans.

H. UBBRICH. **Lésion rare de la cornée** (*Id.*). — Une femme se fit avec un couteau mousse une plaie de la paupière, de la conjonctive et de la cornée, qui détacha plus de la moitié de la cornée, comme dans une extraction cristallinienne par voie inférieure, mais de plus décolla les lames antérieures dans presque toute leur étendue. L'auteur s'apprêtait à réséquer ce tissu qui paraissait voué à la nécrose; mais la plaie était propre, et des soins aseptiques (plus les sutures palpébrale et conjonctivale) suffirent à une guérison avec transparence complète.

KOSTER GZN. **Presbyopie du jeune âge et accommodation astigmate par l'ésérine** (*Archiv. fur Augenheilkund*, mars 1904). — Chez un étudiant où les troubles cornéens n'expliquaient pas la diminution de l'acuité, un examen minutieux révéla un astigmatisme léger, avec un punctum proximum à 25 centimètres. Aucune hypermétropie latente. Il ne s'agit pas d'asthénopie accommodative, ni de parésie d'accommodation, donc c'est une presbyopie. Il n'y a pas d'opacité périphérique rigide, ni de glaucome au début. Dans la littérature, les cas semblables sont tous attribuables à des causes apparentes: névralgie dentaire, scorbut, diabète, neurasthénie. — L'ésérine en instillations agit d'abord en bas, puis circulairement, le punctum proximum arrive à 12 cent.; il y a donc en un point une résistance que l'accommodation ne suffit pas à vaincre, mais que le spasme ésérinique surmonte; il s'agit de limitation dans le glissement de la choroïde ou dans l'extensibilité du tissu du

Digitized by Google

ciliaire. — Sur ce sujet, Koster Gzn a étudié l'asthénopie par ésérination locale : l'action débute en bas, gagne l'horizontale en dedans et en dehors, puis la circonférence complète. La question est encore à l'étude, mais l'auteur n'admet pas l'astigmatisme accommodatif, de même que l'accommodation inégale est impossible dans l'anisométropie.

JINSEN NAKAGANA. **Tuberculose expérimentale de la cornée** (*Id.*). — Il observe un noyau petit sous l'épithélium au point de piqûre, puis un nodule considérable sous la membrane de Descemet qui est perforée en plusieurs points. Les bacilles se retrouvent ensuite nombreux dans l'angle de filtration, et dans l'iris au niveau des deux cercles artériels. Quant à la migration des bacilles à travers la cornée, les auteurs sont divisés entre le rôle des cellules migratrices et celui des bacilles eux-mêmes.

HOSCH. **Injections sous-conjonctivales** (*Id.*). — L'auteur croit à une action bactéricide et antiseptique en plus de l'effet d'irritation. Il note les dangers des solutions osmotiques.

HOSCH. **Guérison des corps étrangers métalliques de la rétine** (*Id.*). — Un cas que l'auteur avait publié comme guérison après un an de tolérance a donné après deux ans des symptômes de cyclite, avec nécessité d'énucléation. Hosch se rallie au pronostic pessimiste de Hirschberg : « L'œil devient toujours aveugle, sauf si le malade meurt ».

HOSCH. **Rupture spontanée d'un œil avec sarcome uvéal** (*Id.*). — Le malade dans une chute à son arrivée se rompit l'œil, et un petit corps rond roula sur le sol que l'infirmière ne ramassa pas. L'énucléation montra un sarcome très étendu, avec perforation en arrière du limbe. La rupture amena aussitôt une forte hémorragie expulsive, par suite de la diminution brusque de la pression intraoculaire.

HOSCH. **Concrétion mycélienne dans le canalicule lacrymal supérieur** (*Id.*). — Le couteau de Weber rencontra un obstacle dur : on parvint à expulser un corps arrondi de 6 millimètres sur 4, composé de filaments mycéliens unicellulaires ; l'espèce est difficile à préciser, étant donné le désaccord des auteurs. Au sujet de la nature actinomycosique probable, l'auteur remarque la bénignité de ce cas et l'explique par la présence du champignon, non pas au sein des tissus, mais dans un conduit muqueux à revêtement intact et à sécrétion protectrice (mucus, plus le passage des larmes).

Digitized by Google

HALBEN. **Vitrification de l'iris et critique de la théorie de Weinstein sur l'origine de la membrane de Descemet** (*Id.*). — Weinstein admet qu'elle résulte de l'hyalinisation des couches les plus internes de la cornée. Halben a observé un cas de buphtalmos avec soudure périphérique large de l'iris et de la cornée, atrophie de l'iris, épaississement de la membrane de Descemet. La partie libre de l'iris est « recouverte dans toute son étendue d'un épithélium à plusieurs couches, dont les caractères morphologiques et de coloration sont les mêmes que ceux de l'endothélium cornéen ». On ne peut attribuer cette modification à l'humeur aqueuse, la couche pigmentaire de l'iris (d'origine rétinienne) étant intacte et n'ayant nullement subi l'hyalinisation : le rôle de l'endothélium paraît au contraire très facile à admettre. De même, Wernecke a déjà vu l'endothélium envahir par l'angle irien la surface antérieure de l'iris. Le revêtement vitreux de l'iris semble avoir précédé et amené le glaucome.

WEBSTER-FOX. **Cornée conique : revue historique et nouveau traitement non opératoire** (*Ophth. Record*, janv. 1902). — A la suite des publications de Nottingham, l'auteur chercha à perfectionner le traitement optique, le malade avait subi une excision elliptique au sommet du cône; à l'aide d'un trou ou d'une fente sténopéique, Webster-Fox reconnaît que l'intelligence du sujet, la réfraction de l'œil, et la situation du disque percé ont la plus grande influence. On voit que l'auteur n'apporte aucune nouveauté, sauf peut-être l'heureux effet d'un disque dans lequel était pratiquée une ouverture en forme de V.

VEASEY. **Glaucome simple du jeune âge** (*Id.*). — Deux cas sont communiqués, l'un à 16 ans, l'autre à 19. Dans le premier l'énucléation montra (après une durée de trois ans) un cristallin de grandeur excessive, et une accumulation de pigment dans le voisinage de l'angle de la chambre antérieure, la choroïde est très amincie, et l'excavation atteint 2 millim. 65. Dans le second cas, que l'ésérine ne suffit pas à combattre et qui fut iridectomisé, l'œil, myope, ne présentait pas de staphylome ciliaire, mais plutôt un début de staphylome ciliaire.

DE SCHWEINITZ. **Luxation symétrique des deux cristallins dans l'ouverture pupillaire** (*Id.*). — L'auteur admet la congénitalité de la lésion : il tenta d'opacifier la lentille par des discissions qui n'amenèrent aucun trouble de la transparence.

DE SCHWEINITZ. **Lenticône postérieur** (*Id.*). — La capsule postérieure portait une protubérance globulaire, ce qui amenait

Digitized by Google

cet œil hypermétrope de + 5, à posséder à travers ce cône une myopie de — 15 D.

De Schweinitz. **Cobolomes de l'iris, symétriques, en haut et en dehors** (*Id.*). — Cette position ne saurait s'expliquer par l'évolution ordinaire de la vésicule oculaire, et au lieu d'un trouble dans la fermeture de la fente, il faut admettre une adhérence du cristallin et de la cornée.

M. Stevenson. **Écran pour protéger les yeux de l'observateur dans l'examen ophtalmoscopique** (*Opth. Rec.*, févr.). — Cet appareil réduit la lumière à un cercle, et à l'aide d'un autre écran protège l'œil qui ne sert pas à l'examen.

W. E. Burner. **Amblyopie toxique aiguë par l'alcool méthylique** (*Id.*). — Le malade avait consommé un mélange nommé « digne blanche » et en quelques jours sa vision disparut. Le traitement par le mercure à l'intérieur et la pilocarpine, puis l'iodure et la strychnine, ramena la vision à 1/20 d'un œil et 1/10 de l'autre. Les symptômes et l'évolution font admettre à l'auteur une névrite rétrobulbaire, très nette surtout dans un œil.

M. Black. **Nouveau couteau à cataracte** (*Id.*). — Il s'agit d'un couteau de Graefe dont la pointe est supprimée et remplacée par une extrémité arrondie. Cet instrument est destiné à éviter la blessure de l'iris quand l'évacuation de l'humeur aqueuse, prématurée, amène cette membrane sur la pointe.

Muncaster. **Neurasthénie oculaire** (*Id.*). — L'auteur passe trop rapidement en revue les symptômes, le diagnostic et le traitement. Il recommande d'examiner le malade d'abord sans atropine (un œil, puis l'autre, puis les deux ensemble, les muscles et le fond d'œil), ensuite avec atropine, et encore une fois quand l'effet de l'atropine a cessé.

Brose. **Ulcère conjonctivo de la cornée** (*Id.*). — Les trois cas présentés par l'auteur sont de nature violente et grave : le traitement chirurgical ordinaire (Sœmisch, cautérisation) fut appliqué à tous trois avec succès. L'origine est chaque fois traumatique avec une dacryocystite grave en évolution. Là réside évidemment la cause de la ténacité et de l'intensité de l'infection. L'auteur préfère l'extirpation du sac aux autres moyens.

F. Todd. **Irrigateur oculaire** (*Id.*). — Cet appareil ingénieux comprend un vase cylindrique irrégulier dans la paroi duquel se

Digitized by Google

moule une poire en caoutchouc qui produit l'irrigation; le tout est facile à tenir d'une main, l'autre étant libre pour tenir les paupières.

H. JAMES. **Opération simple de l'entropion** (*Id.*). — Ce procédé, publié par Allport, consiste en une suture qui fait basculer le tarse et le fixe par les cicatrices produites dans le trajet des fils.

WISHART. **Ophtalmodynamomètre** (*Id.*). — C'est un tube opaque percé de petits orifices alignés et rapprochés, contenant une petite lampe électrique. L'appareil sert à mesurer la convergence, l'accommodation; l'originalité de l'idée appartient à Landolt.

BRAWLEY. **L'angle gamma et ses rapports avec le strabisme** (*Id.*). — L'auteur cite deux cas, l'un d'angle positif excessif (8° au lieu de 9°) chez un hypérope à déviation apparente en dehors; l'autre avec un angle négatif de 3° avec M — 9, et convergence apparente. Vision stéréoscopique normale dans les deux cas.

A. DUANE. **Valeur de l'épreuve de l'écran dans la mesure du strabisme** (*Annals of Ophth.*, 1903). — L'auteur utilise les déviations primaire et secondaire du strabisme pour le mesurer et le corriger. La méthode est très simple et aussi très sensible; de même après une opération, l'épreuve du verre dépoli indiquera aussitôt si le redressement est suivi du fusionnement des images et de l'équilibre des muscles oculaires.

SAINT-JOHN ROSA. **Choroïdite par surmenage oculaire transitoire** (*Med. Record*, 20 févr.). — Un accoucheur de 46 ans ayant passé une nuit à lire un ouvrage écrit en caractères trop fins, s'aperçut dès le lendemain de diminution de sa vision. L'acuité était cependant de 2/3 O.D. et 1 O.G. Après deux ans, la choroïdite apparut avec scotome correspondant aux plaques atrophiques. L'auteur admet cependant que la choroïdite pouvait exister antérieurement à ce surmenage passager. Au reste, l'affection ne fut pas progressive et l'acuité se conserva suffisante.

GRUENING. **Cellulite orbitaire, empyème des cellules ethmoïdales et du sinus frontal**; abcès du lobe frontal; infection pneumococcique généralisée; mort (*Id.* 6 fév.). — Le malade se présenta après que l'affection très avancée, rendait le diagnostic évident, l'intervention urgente, et le résultat très compromis.

Digitized by Google

JAMESON EVANS. **Traumatismes oculaires suivant la loi d'indemnité des ouvriers.** (*Brit. Med. Journ.*, 27 fév.). — L'expert doit connaître les détails du métier de l'ouvrier pour apprécier si celui-ci est en état de continuer son travail, et de plus le médecin doit connaître l'influence d'une diminution d'acuité quelconque; les formules mathématiques ne peuvent servir à rien. La capacité de travail dépend de la vision dans le sens large du mot, de son intelligence, et de sa capacité à lutter contre les autres concurrents. Il est certain que l'acuité = 1 n'est pas nécessaire. L'acuité nécessaire varie de 1/2 à 1/10 pour les professions non visuelles, et de 3/4 à 1/6 pour les professions visuelles. La perte d'un œil ne réduit le champ visuel que de 1/6. Le sens lumineux et le sens des couleurs ne doivent être intacts que dans les chemins de fer ou la marine. Un sujet atteint de diplopie par lésion musculaire doit être considéré comme n'ayant qu'un œil. La valeur technique de l'ouvrier est laissée à l'appréciation du juge. D'autre part la défiguration, ou la timidité seule (consécutive à son traumatisme) peuvent empêcher l'ouvrier de reprendre son emploi et l'obliger à une profession moins rémunérée. Les borgnes par accident sont sujets au vertige. La perte de la vision binoculaire est très appréciable; le blessé y supplée mal par les ombres, formes variées, les mouvements de la tête, l'accommodation, etc... La perte brusque d'un œil ne permet pas la lente accoutumance d'un individu dont un œil malade devient inutile. L'œil droit paraît plus utile à un droitier. L'ophtalmie sympathique est un gros danger : l'auteur a fait imprimer des formules de précautions et de recommandations qu'il donne au blessé sortant de l'hôpital. A propos de la simulation, il faut penser que le blessé inactif peut fumer davantage et augmenter par ce fait son amblyopie.

Dr A. BOUCHART.

ARCHIVIO DI OTTALMOLOGIA

Analysé par le Dr ANTONELLI

G. OVIO (Padoue). **Observations de physiologie oculaire sur le champ visuel** (*Sul campo visivo, osservazioni di fisiologia oculare*); Vol. XI, Fasc. 5-6 (nov.-déc, 1903), p. 181 à 188. — Par des observations faites en fixant des étoiles, des becs de gaz, la lune, etc., Ovio a reconnu que son champ visuel dépasse les 90 degrés du côté temporal, et atteint au moins l'angle droit dans

Digitized by Google

les autres directions, en évitant, bien entendu, pendant l'expérience, les obstacles représentés par le nez ou l'arcade orbitaire. L'étendue du champ visuel varierait, d'ailleurs, suivant l'intensité d'éclairage, absolue et relative, des objets d'épreuve, et suivant leur dimension. A une très courte distance de la fovéa, la sensibilité rétinienne serait encore plus exquise que dans la fovéa même, car de toutes petites étoiles seraient invisibles en voulant les fixer directement et apparaîtraient nettement par une fixation de 5° à 10° exentrique. En fixant des étoiles très petites, l'épuisement se manifeste dans la vision centrale; en fixant une étoile très brillante, on voit la sensibilité rétinienne s'épuiser graduellement de la périphérie vers le centre, car les étoiles les plus petites disparaissent les unes après les autres, à commencer par celles les plus éloignées du point de fixation.

G. Ovio (Padoue). **Mouvements des yeux et de la tête associés** (*Movimenti degli occhi e movimenti del capo combinati; osservazioni di fisiologia oculare*); Vol. XI, Fasc. 5-6 (nov.-déc. 1903), p. 190 à 197. — Ovio fait remarquer que, dans les conditions habituelles, nous associons toujours les excursions oculaires, dans le champ du regard, avec des mouvements de la tête. Les excursions oculaires habituelles en restent ainsi limitées à une trentaine de degrés (par exemple pendant le travail au bureau, ou pendant la marche, lorsque notre attention se porte sur le sol) et le reste est obtenu par l'inclination de la tête. On départage ainsi l'effort musculaire, on déplace le champ de regard sans diminuer le champ visuel, on est plus prêt aux réflexes éventuellement provoqués par la vision périphérique ou d'avertissement, et l'on conserve mieux l'appréciation visuelle de rapports des objets dans l'espace.

A. Bietti. **Contribution clinique à l'étude de la « kératite disciformis » de Fuchs et de la kératite parenchymateuse traumatique** (*Contributo clinico allo studio della cheratite disciforme di Fuchs ed alla questione di una cheratite paranchimatosa traumatica*); Vol. XI, Fasc. 5-6 (nov.-déc. 1903), p. 198 à 219, avec une planche. — Des trois cas observés par Bietti, le deuxième reproduisait exactement la description de la kératite disciforme du Fuchs, tandis que le premier et le troisième représentaient des formes atypiques, à rapprocher des cas publiés par Grunert et Pfister, « *Kératite annulaire* ». Il est prouvé par un certain nombre de cas, et probable pour d'autres, que ces kératites sont consécutives à des traumatismes, parfois minimes et passés inaperçus, et à un processus infectieux atténué. Pour quelques cas

Digitized by Google

d'infiltration parenchymateuse suivie de vascularisation (formes hybrides de kératite interstitielle, parfois analogues à la kératite disciforme ou annulaire), Vossius et ses élèves ont également signalé l'origine traumatique, Enfin, le traumatisme peut agir comme cause occasionnelle, pour provoquer la kératite interstitielle chez des sujets cachectiques. La question a aussi son importance au point de vue médico-légal.

G. Lodato (Palerme). **Contribution à la casuistique de la maladie de Erb, particulièrement à l'égard des symptômes oculaires** (*Contributo alla casuistica della malatia di* Erb, *con speciale reguardo ai sintomi oculari*); Vol. XI, Fasc. 5-6 (nov.-déc. 1903), p. 220 à 272. — A propos d'un cas typique de syndrome de Erb (myosthénie grave pseudo-paralytique de Jolly), étudié à fond et suivi pendant plusieurs mois, Lodato signale l'origine nettement traumatique de l'affection chez son malade et la symptomatologie oculaire du début. L'asthénie des muscles de la mastication, des muscles du larynx, du thorax, des membres, etc., se déclara lorsque la parésie ou paralysie des différents muscles oculaires (releveur de la paupière, orbiculaire, muscles extrinsèques, sphincter pupillaire et muscle ciliaire) datait déjà de trois mois environ. Tout au début il n'y avait que ptosis léger, insuffisance de l'orbiculaire, diplopie et nystagmus pendant certaines excursions oculaires et parésie des muscles intra-oculaires, manifestée par la fugacité de la contraction réflexe de la pupille, avec hippus, et par l'asthénopie accommodative.

En discutant son cas, avec beaucoup de détails et des citations qui montrent une connaissance complète de la littérature, Lodato signale l'association possible du syndrome de Erb avec le syndrome de Basedow, plus ou moins complet. Dans ces cas, également, c'est souvent l'oculiste qui est appelé le premier à examiner le malade. La difficulté du diagnostic peut être considérable pendant les premiers temps. La polioencéphalite aiguë, à part les douleurs, vomissements, vertiges, etc. qui la différencient nettement de la maladie de Erb, ne présente pas de ptosis et montre souvent, par contre, la rigidité pupillaire. Les formes chroniques de polioencéphalite, à évolution très lente, peuvent donner lieu à l'ophtalmoplégie extrinsèque totale, sans ptosis, et à des troubles pupillaires ou de l'accommodation. Un cas historique de polioencéphalomyélite chronique est celui du poète Heine, qui en succomba au bout d'une vingtaine d'années : la maladie débuta, comme Mauthner le décrit, par la mydriase et la paralysie de l'accommodation, plus tard se déclara l'ophtalmoplégie extrinsèque, le ptosis et la participation des trijumeaux.

Digitized by Google

C. Tornabene (Palerme). **Sur les altérations des processus ciliaires consécutives à la paracentèse de la chambre antérieure et à des lésions du sympathique cervical** (*Sulle alterazioni dei processi ciliari consecutive a paracentesi della camera anteriore ed a lesioni del simpatico cervicale*); Vol. XI, Fasc. 7-8 (janv.-févr. 1904), p. 277 à 285. — Les expériences de Tornabene, en pratiquant sur l'œil du lapin soit une seule paracentèse de la chambre antérieure, soit deux paracentèses à intervalle de quelques minutes, et en énucléant de suite l'œil pour la fixation et l'examen microscopique, lui ont montré que l'augmentation des traces d'albumine dans l'humeur aqueuse n'est pas strictement liée à la formation des vésicules décrites par Greef sur les processus ciliaires, à la suite de recherches analogues. En outre, l'excitation ou l'extirpation du ganglion cervical supérieur du sympathique provoquent l'augmentation de l'albumine dans l'humeur aqueuse sans aucune formation de vésicules : à la suite d'excitation, l'examen microscopique laisse constater une simple réduction du calibre des vaisseaux, tandis qu'à la suite d'extirpation l'on constate un œdème léger dans le corps ciliaire, dilatation vasculaire, etc.

V. Lentini (Palerme). **Sur le passage de substances diffusibles accidentellement contenues dans le plasma sanguin, dans l'humeur aqueuse, soit pendant le mécanisme vasomoteur physiologique, soit pendant l'altération expérimentale de ce mécanisme, par l'excitation ou la section du sympathique** (*Sul passaggio nell'umor acqueo di sostanze diffisibili accidentalmente contenute nel plasma del sangue, a meccanismo vascolare « integro » e sperimentalmente « alterato » col taglio e con l'eccitazione del simpatico*); Vol. XI, Fasc. 7-8 (janv.-févr. 1904), p. 286 à 304. — Voici les conclusions que Lentini formule, d'après ses expériences sur le lapin :

1° Toutes les substances injectées sous la peau et parvenues dans le plasma sanguin ne sont pas également capables de passer dans l'humeur aqueuse, et la dose et le temps nécessaire pour que ce passage ait lieu sont variables. (L'auteur a essayé l'iodure de potassium, le ferrocyanure de potassium, la fluorescine, le sublimé, soit isolément, soit associés.)

2° Le passage d'une substance diffusible n'implique pas la perte de la fonction sélective de la paroi vasculaire à l'égard d'une autre substance qui se trouverait en même temps dans le plasma sanguin.

3° L'extirpation du ganglion cervical supérieur agit différemment, suivant qu'elle est récente ou datant de plusieurs jours.

Digitized by Google

Dans le premier cas (de 1 à 48 heures après l'opération), l'apparition de la substance diffusible dans l'humeur aqueuse de l'œil du côté opéré a lieu plus rapidement et plus abondamment; dans le second cas (20, 30 à 45 jours après l'opération), moins rapidement et moins adondamment.

4° L'excitation du ganglion cervical provoque un retard dans l'apparition des traces de fluorescine dans l'œil du côté opéré, et ces traces sont minimes.

G. Mobilio (Messina). **Sur la marginoplastie du Prof. Scimemi dans le traitement de l'entropion et du trychiasis** (*Sulla margino-plastica del Prof. Scimemi nella cura dell' entropion e della trichiasi*); Vol. XI, Fasc. 7-8 (janv.-févr. 1904), p. 303 à 310.

G.-R. Pegoraro (Parme). **Contribution à l'étude du favus palbébral** (*contributo allo studio del favo palpebrale*); Vol. XI, (janv.-févr. 1904), p. 311 à 322. — D'après un cas personnel et les huit cas existant dans la littérature ophtalmologique de favus de la paupière, Pegoraro conclut que l'affection est aussi fréquente chez les jeunes sujets que chez les adultes, qu'elle atteint aussi souvent la paupière supérieure que l'inférieure, de préférence la peau délicate de la surface même palpébrale, et non pas le bord ciliaire. Par contre, dans les rares cas de trichophytie palpébrale, l'examen microscopique a montré l'affection des cils, malgré la résistance que ces derniers présentent à l'invasion parasitaire, en comparaison des autres poils de l'économie. L'*achorion*, du reste, végète de préférence à la surface des tissus, et si la paupière ne participe pas plus souvent à la teigne faveuse du crâne ou de la face, cela tient probablement à la grande mobilité de la peau palpébrale, chassant facilement les poussières, les spores ou autres éléments infectieux.

F. Carollo (Palerme). **Contribution à la casuistique des pseudo-néoplasies de l'orbite** (*Contributo alla casuistica dei pseudoplasmi dell'orbita*); Vol. XI, Fasc. 7-8 (janv.-févr. 1904), p. 323 à 329. — Après une courte revue des observations publiées ces derniers temps, Carollo relate un cas de la clinique de Palerme, où le traitement mercuriel (syphilis ignorée) amena la guérison de l'exophtalmos, déviation oculaire et autres troubles ayant fait croire à une tumeur orbitaire.

G. Lodato (Palermo). **Nouvelles recherches sur le sympathique cervical, eu égard à la physio-pathologie oculaire** (*Nuove ricerche sul simpatico cervicale in rapporto alla fisio-*

Digitized by Google

patologia oculare); Vol. XI, fasc. 9-10 (mars-avril 1904), p. 349 à 447, avec planches. — Le volumineux mémoire de Lodato, rapportant en détail nombre d'expériences sur les chiens et les lapins, contient, entre autres, les conclusions suivantes :

1° Un état irritatif du sympathique cervical, provoqué par des moyens mécaniques, détermine le plus souvent une diminution de la quantité de liquide capable de pénétrer, pendant l'unité de temps, de l'appareil de Leber dans le globe oculaire, sous une pression déterminée constante.

2° Cette diminution du taux de filtration est plus considérable de suite après la lésion irritative; ensuite elle tend à diminuer jusqu'à disparaître, mais, dans quelques cas, elle peut persister jusqu'à une époque relativement éloignée (au delà d'un mois).

3° L'état irritatif du sympathique cervical, provoqué par des moyens mécaniques ou chimiques, détermine, dans une grande majorité de cas, une augmentation sensible de la tension intra-oculaire.

4° Cette augmentation de tension peut être fugace ou durable. En général, d'autant plus elle aura été forte — pouvant atteindre un très haut degré — après la lésion irritative, plus elle baissera vite, à cause de la fatigue et de l'épuisement des éléments nerveux. Par contre, l'hypertension est plus durable lorsque, immédiatement après la lésion, les phénomènes irritatifs sont plus modérés.

5° Le degré de la tension peut être variable d'un jour à l'autre, et des périodes d'hypotonie peuvent même alterner avec des périodes d'hypertonie.

6° Les états émotifs peuvent élever davantage la tension intra-oculaire.

7° Un état irritatif chronique du sympathique cervical, provoqué par des moyens mécaniques ou cliniques, détermine, le plus souvent, la dilation pupillaire du même côté. Cette dilatation peut être permanente, mais, généralement, disparaît après un certain temps et alterne avec rétrécissement de la pupille. La durée de la dilatation est moindre, parfois tout à fait passagère, lorsque les phénomènes irritatifs, au moment de la lésion du ganglion, auront été violents; la dilatation dure davantage lorsque, au début, les phénomènes irritatifs auront été légers.

8° Il est parfois donné de constater que la pupille du côté opéré présente un diamètre égal à la pupille du côté sain pendant l'éclairage vif, tandis qu'elle devient plus large pendant un éclairage réduit. — Il se peut aussi que la pupille du côté opéré se rétrécisse normalement à l'excitation lumineuse consensuelle, tandis qu'elle reste immobile ou presque sous l'excitation lumineuse directe.

Digitized by Google

9° Il peut se présenter, dans l'œil du côté opéré, une inversion du réflexe pupillaire à la lumière, avec conservation simultanée du réflexe normal dans l'autre œil.

10° Les phénomènes pupillaires, chez les animaux soumis aux excitations cliniques ou mécaniques du sympathique cervical, peuvent présenter des différences remarquables chez les différents individus, et même chez le même individu, suivant les jours.

11° L'ésérine provoque, sur la pupille dilatée par excitation du sympathique, un myosis moins rapide et moins complet que sur la pupille à l'état normal. L'atropine provoque, par contre, une mydriase plus rapide, plus considérable et plus durable.

12° A la suite des lésions expérimentales du ganglion cervical supérieur, provoquées par des moyens chimiques ou mécaniques, on constate des troubles vasomoteurs inconstants et variables.

ANNALI DI OTTALMOLOGIA

Analysés par le Dr A. ANTONELLI

Vol. XXIII (1904), fasc. 1-2.

L. BARDELLI (Florence). **Contribution à l'étude de la kératite filamenteuse** (*Contributo allo studio della cheratite filamentosa*), pages 3 à 17, avec 4 planches. — D'après un cas clinique et les observations microscopiques relatives, Bardelli croit que l'épithélium cornéen constitue par prolifération anormale un bourgeon, qui se soulève et acquiert ainsi un pédoncule. Les mouvements du globe et des paupières opéreraient ensuite la torsion du pédoncule et son allongement, grâce aux tractions sur les parties contiguës de l'épithélium, qui adhèrent aux couches profondes d'une façon plus ou moins lâche.

DE BERARDINIS (Naples). **Ulcère cornéen avec hypopion, par bactérium coli** (*Ulcera corneale con ipopion da Bactérium Coli*), pages 18 à 28, avec une planche. — L'observation clinique, anatomique, bactériologique et expérimentale de de Berardinis confirme l'intégrité de la membrane de Descemet, malgré l'hypopion. Quant à l'étiologie, le *Bactérium Coli* a été signalé dans plusieurs affections oculaires; mais, comme cause de kératite ulcéreuse, l'observation de Berardinis serait la deuxième, après celle de Nedden.

Digitized by Google

O. Marchetti (Florence). **Faux névrome du nerf sous-orbitaire** (*Falso nevroma del nervo sotto-orbitario*), pages 29 à 35, avec fig. — Il s'agissait, dans le cas décrit par l'auteur, d'un volumineux fibrome s'étant développé autour du nerf sous-orbitaire, ayant envahi et déformé la cavité orbitaire, ayant déplacé et profondément altéré le globe oculaire et ayant subi les phases évolutives et dégénératives du tissu connectif.

L. Delzoppo et T. Soli (Bergame). **Interruption de grossesse nécessitée par lésion oculaire grave** (*Aborto provocato, per grave lesione oculare in gravidanza*), pages 36 à 49. — Chez une femme qui avait déjà perdu l'œil droit pendant sa deuxième grossesse par choroïdite disséminée et décollement de la rétine, l'œil gauche fut atteint aussi, pendant la cinquième grossesse. L'affection oculaire, caractérisée par de nombreux foyers de choroïdite floride, exsudation dans le vitré, etc., s'étant montrée rebelle à tout traitement général ou local et menaçant de plus en plus le reste de vision, on décida de provoquer l'avortement. Tout se passa heureusement et, à la suite, l'affection oculaire s'améliora remarquablement et définitivement.

A. Fortunati (Rome). **Une nouvelle lampe à l'acétylène** (*Una nueva lampada ad acetilène per uso oculistico*), pages 51 à 56, avec deux figures.

G. Frugiuele (Naples). **Neuro-fibrome plexiforme orbito-temporo-palpébral** (*Sul neuro-fibroma plessiforme orbito-temporo-palbebrale*), pages 57 à 80, avec deux figures et une planche. — Le mémoire de Frugiuele, après avoir apporté une contribution clinique et anatomo-pathologique intéressante à l'étude des tumeurs énoncées, conclut que :

1° Le névrome plexiforme de Verneuil mérite, à cause de sa structure, plutôt le nom de *neuro-fibrome* plexiforme, suivant Billroth ;

2° Le neuro-fibrome plexiforme et l'éléphantiasis neuromatode ont le même substratum anatomique, mais ils représentent des formes ou des degrés différents de la lésion, et, au point de vue clinique, il importe de les différencier;

3° Dans la région temporo-palbébrale les deux lésions peuvent se rencontrer, mais avec des caractères différents ;

4° En tenant compte des recherches de Reklinghausen sur les fibromes cutanés, et de la fréquence relative avec laquelle ces différentes lésions se rencontrent sur un même sujet, on peut établir un groupe unique de néoplasies, les neuro-fibromatoses.

Digitized by Google

Le mémoire se termine par un répertoire bibliographique (27 observations) très complet.

N. Scalinci (Naples). **Contribution clinique au traitement du kératocone par le galvano-cautère** (*Contributo clinico alla cura del cheratocono con la galvano-caustica*), pages 81 à 106. — Après avoir relaté très en détail quatorze observations bien démonstratives, Scalinci conclut que le moyen le plus sûr pour la guérison du kératocone consiste à remplacer la partie ectasique par un tissu cicatriciel, ce qui peut s'obtenir, de la façon la plus appropriée, grâce aux galvano-cautérisations répétées. Ces cautérisations doivent intéresser, pour être réellement efficaces, la zone la plus altérée, c'est-à-dire la partie centrale de l'ectasie. Les cautérisations paracentrales, sur la base temporale du cone, ne donnent que des résultats transitoires et ne doivent être pratiquées que dans des cas exceptionnels. Les cautérisations doivent être graduellement plus profondes, parce qu'il faut obtenir une cicatrice parfaite, jusqu'à la provoquer dans l'épaisseur totale de la membrane. Dans les cas les plus prononcés de kératocone, il est nécessaire d'obtenir la perforation de la cornée, même lorsque le sommet du cone serait resté transparent. Pour obtenir la perforation il est préférable de se servir toujours de l'anse galvanique, et non pas de l'aiguille ; le procédé est sans danger lorsqu'il est pratiqué avec les précautions voulues.

F. Motolese (Florence). **Deux cas de paralysie congénitale double de tous les muscles extrinsèques de l'œil, chez deux personnes de la même famille** (*Due casi di paralisi congenita doppia di tutti i muscoli estrinseci dell' occhio, in due persone della stessa famiglia*), pages 107 à 129, avec deux figures. — Le mémoire de Motolese est une intéressante contribution à la bibliographie de l'ophtalmoplégie congénitale. L'auteur passe en revue toutes les observations publiées, de 1872 à 1902, et conclut que l'ophtalmoplégie congénitale peut être complète ou incomplète, qu'elle est souvent accompagnée d'autres anomalies congénitales et que nos connaissances relativement à son étiologie ont encore des lacunes. Dans les antécédents de ces malades on trouve parfois la syphilis, la tuberculose, l'alcoolisme ou le traumatisme psychique, mais dans grand nombre de cas l'anamnèse est négative. Le défaut congénital de motilité oculaire peut tenir aussi bien à des lésions du système nerveux central, particulièrement des noyaux, qu'à des lésions primaires des muscles eux-mêmes.

G. Colucci (Naples). **Quelques kystes de l'orbite par échinocoque** (*Di alcune cisti dell' orbita da tenia echinococco*),

Digitized by Google

pages 130 à 165, avec 6 figures. — L'intéressant mémoire de Colucci apporte la contribution de trois observations nouvelles, cliniques et anatomiques, à l'étude des kystes orbitaires par échinocoque; les longues considérations que l'auteur fait suivre sont à lire dans l'original.

Vol. XXXIII (1904), fasc. 3-4.

D. Bossalino. **Quelques recherches bactériologiques sur le sac conjonctival des opérés de cataracte** (*Alcune ricerche batteriologiche sulla congiuntiva degli operati di catàratta*), pages 207 à 223. — L'auteur conclut que le sac conjonctival peut être difficilement rendu aseptique; que les microorganismes généralement existant dans les yeux des opérés sont des microcoques; que ces microorganismes peuvent ne pas être nuisibles, non pas à cause d'une résistance particulièrement grande de la part des tissus oculaires, mais à cause du défaut de virulence; et, enfin, que ces microorganismes peuvent regagner de virulence dans des conditions favorables, et devenir pathogènes pour l'œil aussi bien que pour tout autre organe.

L. Monesi (Bologne). **Morphologie des voies lacrymales du fœtus humain** (*Sulla morfologia delle via lacrimali fetali nelle uomo*), pages 226 à 262, avec 10 planches. — Le très intéressant mémoire de Monesi, illustré par une soixantaine de très beaux dessins, complète parfaitement nos connaissances d'anatomie normale et pathologique des voies lacrymales, et il mérite d'être lu intégralement, le grand nombre de détails ne se prêtant pas au résumé.

C. Chiari (Milan). **Cataracte traumatique par déchirure de la cristalloïde postérieure** (*Cataratta traumatica da rottura della cristalloïde posteriore*), pages 263 à 271.

A. Bietti. **Sur l'interprétation d'un phénomène endoptique provoqué par les fortes expirations** (*Sulla interpretazione di un fenomeno endottico nelle forti espirazioni*), pages 272 à 290.

G. Colombo (Bologne). **Les granules protoplasmatiques de l'épithélium cornéen pendant le processus cicatriciel des plaies** (*I granuli protoplasmatici dell' épitelio corneale studiati durante il processo di riparazione delle ferite*), pages 230 à 291 (*à suivre*).

Digitized by Google

F. TARTUFERI (Bologne). **Sur l'appareil élastique de soutien de la cornée** (*Sull' apparecchio elastico di sostegno della cornea*), pages 331 à 340, avec une planche. — Tartuferi démontre que, dans la cornée de l'homme et des mammifères communs (bœufs, lapins, porcs, brebis, etc.), il existe une quantité innombrable de fibrilles élastiques; ces fibrilles sont aussi nombreuses dans la partie centrale que dans la partie périphérique de la membrane. Elles composent des réticules périfasciculaires à mailles losangiques, formant un système continu, une très solide charpente réticulaire élastique du tissu cornéen. Cette charpente est un nouveau point d'homologie, pour ainsi dire, entre les tissus de la cornée et celui de la sclérotique. Il n'est donc plus permis d'affirmer que le développement de la trame connective « soit arrêté, dans la cornée, tout à fait au début de la période téléformative » (RENAUT), car dans la cornée aussi cette période montre avoir accompli toutes ses phases, aussi bien que dans la sclérotique et dans le tissu connectif commun. Enfin, l'existence de la charpente élastique de soutien peut nous expliquer quelques faits cliniques, et particulièrement la résistance très grande que le tissu cornéen présente, même lorsqu'il est réduit à une couche très mince et même lorsque la tension intraoculaire se trouve pendant longtemps considérablement surélevée.

BIBLIOGRAPHIE ET REVUE DES JOURNAUX

Ocular therapeutics, par DARIER et S. STEPHENSON (*Churchill*, London). — Ce livre, destiné à faire connaître au delà de la Manche la thérapeutique nouvelle, est plein des observations et des faits recueillis dans la pratique de l'auteur, dont les idées originales ont doté l'arsenal thérapeutique de nombreux produits. Nous trouvons les grandes méthodes aujourd'hui couramment appliquées des injections sous-conjonctivales destinées à produire plus directement et à l'endroit voulu une mercurialisation intense et efficace. Les injections intra-veineuses, également, supérieures aux procédés d'onction et de frictions ont été largement étudiées et exposées. Parmi les médicaments nouveaux nous trouvons d'abord l'acoïne : l'auteur, pour remédier aux dangers et aux imperfections de la cocaïne, a successivement étudié la tropacocaïne, l'holocaïne, l'eucaïne et l'orthoforme. Celui-ci est particulièrement répandu aujourd'hui. L'acoïne est douée d'un pouvoir particulier : sans anesthésier lui-même l'œil en traitement, elle

Digitized by Google

rend indolores les injections sous-conjonctivales de cyanure, si difficiles à faire tolérer sans cette adjonction; de plus, ce produit est dépourvu de toute toxicité. Avec la dionine, nous trouvons un autre genre d'anesthésique oculaire : ce sel de morphine, très discuté pendant longtemps, est aujourd'hui utilisé de tous côtés et il est connu aussi bien dans ses qualités analgésiques (dans l'iritis, le glaucome, l'épisclérite) et aussi ses qualités trophiques et antiseptiques dans les affections cornéennes, plus ou moins infectées : cette action « lymphagogue » est malheureusement d'une durée très courte, et s'épuise en deux ou trois jours. L'adrénaline a été plusieurs fois présentée dans le *Recueil d'Ophtalmologie* et ses diverses indications ont été exposées ici même. Le protargol constitue un autre collyre sec ou liquide (on l'utilise en poudre aussi bien qu'en solution) sur lequel les discussions multiples en France et à l'étranger ont depuis plusieurs années attiré l'attention et fixé l'opinion. L'auteur ne craint pas de se confier à lui dans les cas les plus infectieux, et a complètement abandonné l'usage du nitrate d'argent.

Un usage particulièrement louable de ce sel d'argent est le « savonnage » qui réussit dans les blépharites anciennes avec ou sans ulcération du bord ciliaire. Pour les granulations, l'auteur pratique, avec l'aide d'une pince spéciale pour retournement de paupière, les scarifications avec brossage soigné dans toute l'étendue de la conjonctive.

L'emploi des injections sous-conjonctivales de cyanure dans les infections cornéennes est ajouté aux procédés anciens de cautérisations et d'antiseptiques. Parmi les autres traitements particulièrement recommandés, nous trouvons l'usage interne et assez intense du salicylate de soude, de l'aspirine et de la colchicine; dans la kératite interstitielle : des injections de chlorure de sodium, d'eau de mer, ou de cyanure, et surtout des frictions cornéennes de lanoline hydrargyrique, reprises récemment par Vacher sous une forme à peine différente. Pour le glaucome toute efficacité est reconnue et laissée à l'iridectomie seule, pratiquée sans retard. Pour les affections du fond de l'œil, en particulier les choroïdites, on connaît les travaux de l'auteur sur les injections sous-conjonctivales, et nous retrouvons ici les résultats de sa pratique dans ces affections qui, le plus souvent, échappent à tout traitement et refusent toute espérance. Les quantités infinitésimales de substance active introduites en rapport direct avec les tissus malades ont été vantées par le professeur Bouchard au congrès du Caire 1902, qui a ainsi reconnu la voie exacte indiquée à ce sujet par les ophtalmologistes. Au sujet du décollement de la rétine, nous retrouvons ici au lieu du traitement chirurgical

Digitized by Google

l'usage des injections sous-conjonctivales, avec électro-ponction et repos au lit : la guérison complète peut être espérée, mais les succès restent peu fréquents. Ces mêmes injections ont également amené dans le traitement des névrites optiques des succès inespérés, particulièrement dans les cas d'infection traités dans les premières semaines. Un dernier chapitre traite du massage oculaire : seul ou aidé de médicaments qu'il contribue à faire pénétrer dans l'œil, ce procédé mécanique est heureusement utilisé dans les affections inflammatoires internes ou externes de l'œil et surtout contre le spasme du muscle ciliaire, ou son insuffisance asthénopique. Le livre est bien édité et d'une façon claire; divisé en vingt-six leçons, il contient sur la thérapeutique nouvelle tout ce que l'auteur a présenté à la pratique médicale.

Dr A. Bouchart.

La suppression du cristallin transparent dans le traitement de la myopie, par A. Trousseau. — Excellent article, dans lequel notre savant confrère des Quinze-Vingts a résumé, en termes nets et précis, les indications et contre-indications de cette intervention nouvelle et encore sujette à discussion. Trop heureux, pour notre compte personnel, d'en faire ressortir en quelques lignes, la valeur et l'importance.

Un œil emmétrope, *opéré de cataracte*, devient hypermétrope de 10 à 11 dioptries.

Par contre, la diminution de la réfraction, produite par l'*ablation d'un cristallin transparent chez un myope*, peut être évaluée de 15 à 20 dioptries, attendu qu'il faut tenir compte et de la réfringence cornéenne et de l'allongement de l'axe antéro-postérieur du globe oculaire; ainsi calculés approximativement :

Cristallin	10 à 12	dioptries.
Cornée.	2 à 3	—
Axe..	2 à 3	—

La première idée de cette opération appartient à l'abbé Desmonceaux, 1786; mais à Neuzel ou Janin revient l'honneur de l'avoir pratiquée pour la première fois. En 1858, observations de Mooren et Weber; en 1887, celles de Fukala et Vacher; en 1897 elle semble avoir acquis droit de cité dans la thérapeutique ophtalmologique.

Justification de l'opération. — Convient seulement aux myopes d'un fort degré dont les verres occasionnent des irisations, rapetissent et déforment les images; à ceux atteints d'asthénopie pénible, de diplopie, de mouches volantes; aux porteurs de myopie progressive, avec tendance aux choroïdites,

Digitized by Google

aux hémorragies maculaires, aux décollements de la rétine, à tous ceux, en un mot, pour lesquels la vue devient impossible ou insupportable.

Bénéfices de l'opération. — Les uns certains : diminution de la réfraction, agrandissement des images rétiniennes et augmentation de l'acuité visuelle; les autres contestables : arrêt de la myopie et de ses complications.

Ce sont les myopes de 15 à 16 dioptries qui retireront les plus grands avantages de l'opération, car ils n'auront pas besoin de verres pour voir de loin, tout en recourant, en général, aux verres convexes pour la vision rapprochée. Les myopes de 10 à 12 dioptries, eux, deviendraient hypermétropes.

Pour Trousseau, d'ailleurs, loin d'empêcher l'éclosion des complications de la myopie, la suppression du cristallin transparent serait plutôt capable de la déterminer ou d'en hâter l'apparition.

Méthodes opératoires. — Elles se rapportent à deux principales : l'*extraction simple* de Vacher, qui consiste dans l'enlèvement pur et simple de la lentille, sans intervention préalable, avec évacuation, au bout de trois ou quatre semaines, des masses secondaires non résorbées; la *discision* de Fukala, largement pratiquée à l'aide du couteau de Græfe ou du couteau spécial anglais, suivie, à plus ou moins bref délai selon les phénomènes réactionnels, de l'évacuation des masses corticales opacifiées.

En principe, la première méthode ne convient guère qu'aux myopes de plus de 40 ans, dont le cristallin est déjà pourvu d'un noyau dur.

Complications. — De graves complications peuvent survenir, qui doivent rendre les chirurgiens très réservés en fait d'opérations dont les conséquences sont loin d'être toujours anodines. On ne doit, en tout cas, obéir qu'à des indications absolument formelles, qui sont :

Indications. — Myopie rendant la vie impossible ou insupportable; myopie ne pouvant être sérieusement améliorée par aucun verre; myopie oscillant entre 15 et 18 dioptries; myopie double et très forte; sujets âgés de 12 à 40 ans. Au-dessous et au-dessus de ces limites, il ne faut intervenir que très rarement et à son corps défendant. Avoir bien soin surtout de ne jamais opérer qu'un seul œil à la fois. (*Presse médicale* du 2 décembre 1903.) — Dr A. Yvert.

Note sur la recherche du réflexe lumineux, par M. R. Cruchet. — Il s'agit, dans ce cas intéressant, d'un cas d'amaurose double, où les réflexes lumineux étaient complètement abolis à la

Digitized by Google

lumière du jour, à celle d'une bougie et d'un bec de gaz; et où, par contre, l'intensité lumineuse, beaucoup plus grande, d'une lampe électrique Edison faisait contracter très nettement les pupilles. D'où cette conclusion toute naturelle : qu'on devrait toujours, dans la mesure du degré des réflexes lumineux, tenir compte de la source lumineuse et établir une échelle de son intensité. (*Société de neurologie* du 3 décembre 1903.) — Dr A. Yvert.

Traitement des syncopes par l'excitation de la conjonctive, par MM. A. et L. Lumière et J. Chevrotier. — Jusqu'à présent, tous les moyens destinés, en cas de syncope cardiaque ou respiratoire, à ramener les contractions du cœur ou les mouvements de la respiration, ont constamment pour but d'agir, soit directement, soit par voie réflexe sur les appareils. Or, à la suite d'une remarque due à M. Bonnet, chimiste à Troyes, les auteurs de cette communication ont pensé que peut-être l'excitation de la conjonctive par certaines substances pouvait constituer une méthode générale du traitement des syncopes. Partant de cette idée, ils ont fait des expériences sur des chiens, des cobayes, soumis à l'action du chloroforme, de l'acide carbonique ou asphyxiés par submersion. Quand, dans ces conditions, l'arrêt du cœur et de la respiration a été obtenu, il a suffi d'instiller, dans l'œil de ces animaux, des produits irritants, tels que l'éther, la benzine, le formol, l'ammoniaque, des acides organiques, des solutions salines diverses, etc., pour ranimer les animaux beaucoup plus rapidement et bien plus sûrement que par les procédés classiques connus. (*Société de thérapeutique* du 9 décembre 1903.) — A. Yvert.

Quelques points essentiels de pratique ophtalmologique, par le Dr Trousseau (in *Bulletin médical*, 30 janvier 1904). — Dans cette leçon, notre éminent confrère rappelle aux médecins non spécialistes quelques points de pratique ophtalmologique.

Il nous semble toutefois que la manœuvre « du développement du cul-de-sac » ne pourra pas toujours être faite dans de bonnes conditions, pas plus que le sondage du canal lacrymal. Ces manœuvres sont un peu spéciales et beaucoup de confrères ne se hasardent pas à les faire. Il est d'ailleurs entendu que ces soins sont provisoires et donnés en attendant le spécialiste. Les conseils du Dr Trousseau en ce qui concerne les prescriptions de certains médicaments sont pleins de sagesse et marqués au coin d'un sens clinique avisé. Tout le monde, spécialiste ou non, les lira avec fruit. Des leçons de cette nature sont extrêmement utiles, car elles peuvent faire éviter certaines confusions graves; nous ne

Digitized by Google

pensons pas qu'elles aient l'inconvénient d'inciter les médecins à se charger du traitement de n'importe quelle affection de l'œil.

Dr Beauvois.

Des blessures de l'orbite par coup de fleuret, par le Dr Bichelonne (in *Bulletin médical*, 23-27 janvier 1904). — D'une étude très complète de ces blessures et d'une revision étendue de leur littérature, l'auteur tire des conclusions pratiques intéressantes.

En présence d'une plaie de l'orbite, il faut toujours chercher à résoudre ces questions : l'arme a-t-elle pénétré dans l'orbite? Si oui, la blessure intéresse-t-elle un des organes contenus dans cette cavité? Les blessures latérales, moins graves, sont plus redoutables pour la vue que pour la vie. Faire l'examen le plus vite possible, voir l'arme si possible. Le pronostic doit être très réservé. Si l'on craint une lésion de l'encéphale, pratiquer souvent l'examen ophtalmoscopique. Enfin, au cas où une responsabilité civile serait engagée, le médecin ne doit pas perdre de vue la possibilité d'accidents hystéro-traumatiques.

Dr Beauvois.

Un nouveau symptôme oculaire de la sclérodermie diffuse, par S. Logetchnikov (in *Med. Obozr.*, LX, 23). — Chez une malade de 17 ans, atteinte de sclérodermie généralisée, l'auteur constata une étroitesse considérable de la fente palpébrale. La mobilité des paupières était très atténuée et l'on pouvait à peine avec les doigts obtenir l'occlusion des paupières. Il existait en outre une immobilité bilatérale et symétrique des yeux très marquée (déplacement maximum en dehors de 3 à 4 millimètres, plus marqué encore en dedans). Pas de diplopie, pupilles normales ainsi que les reflexes.

Cet état est dû non à une paralysie des nerfs moteurs de l'œil, mais à une altération dégénérative des muscles.

Sous l'influence du massage général et des bains chauds, l'état de la malade s'améliora, et tous ces symptômes oculaires disparurent. L'auteur eut l'occasion de la revoir un an après sa sortie de l'hôpital. La guérison était complète.

L'acétate d'argent dans la proplylaxie de l'ophtalmie des nouveau-nés. — Scipiades conseille dans le traitement préventif de l'ophtalmie des nouveau-nés l'instillation d'une solution à 1 p. 100 d'acétate d'argent. Ce sel serait moins irritant que le nitrate et n'oblige pas au lavage à l'eau salée (in *Volkmann's Samml. Klin. Vorträge*, n° 340).

Digitized by Google

Sur le catarrhe printanier, traitement par l'électrolyse, par GALLEMAERTS (*La Policlinique de Bruxelles*, 1er février 1904). — Après avoir décrit trois cas de catarrhe printanier qu'il a observés, l'auteur insiste sur le traitement de cette affection. Il conseille pendant l'hiver, quand l'affection s'est améliorée, de se contenter, tout en relevant l'état général, de faire des lotions quotidiennes à l'acide borique. Pendant la période de recrudescence il faut agir plus énergiquement. Dans deux cas, l'auteur a employé l'adrénaline sans résultats; il a eu alors recours à l'électrolyse. Le malade est endormi, puis la paupière étant retournée à l'aide d'une pince de Péan, on excise les papillomes; puis on pratique l'électrolyse unipolaire cuprique en appliquant le pôle positif à la tempe et en enfonçant une aiguille en cuivre qui est le pôle négatif, dans les trous laissés par l'excision des papillomes. Il faut quelquefois plusieurs séances. Dans un cas il y a eu un très bon résultat qui s'est maintenu; dans l'autre cas il y a eu aussi amélioration, mais l'auteur n'a pas pu suivre le malade.

J. GALEZOWSKI.

Etude médico-légale sur les traumatismes de l'œil et de ses annexes, par S. BAUDRY, professeur de clinique ophtalmologique à l'Université de Lille. Troisième édition. Paris, Vigot, éditeur, 1904. — Le livre du Prof. Baudry a été traduit en italien et en anglais. C'est dire le cas qu'en font nos confrères étrangers. Son utilité en France est de premier ordre depuis la loi de 1898 sur les accidents du travail. Cette troisième édition, revue et complétée par l'auteur, donne au médecin-expert les détails les plus circonstanciés sur le rôle qu'il a à jouer dans les différents cas où son concours peut être sollicité : justice de paix, conciliation, première instance, Cour d'appel.

Ce volume est divisé en trois parties. Les deux premières décrivent avec soin les lésions traumatiques des annexes et du globe de l'œil.

La troisième partie a une importance de premier ordre et il est à souhaiter qu'elle soit lue par tous les praticiens. Les affections oculaires peuvent être simulées, provoquées ou entretenues. Il n'est pas jusqu'aux enfants à l'école qui, pour rentrer dans leur famille, simulent des affections variées. Notre maître, le Prof. Galezowski, en a rapporté un cas curieux. Une foule de procédés ont été employés pour dépister les simulateurs. Le Prof. Baudry les décrit avec soin : épreuve de la règle, épreuves par les verres colorés, par les verres et les caractères colorés, épreuves par le prisme (de Græfe, Galezowski). Il insiste en dernier lieu sur sa méthode propre, et enfin sur le moyen le plus récent

Digitized by Google

fourni par l'admirable instrument de Rémy : le diploscope.

L'hystéro-traumatisme méritait une description détaillée, et l'auteur n'a pas manqué de s'y arrêter longuement. Il nous apporte une observation extrêmement intéressante de troubles visuels consécutifs à un traumatisme violent dû à un accident de chemin de fer. M. le Prof. Jacquey, de la Faculté de droit de Lille, a contribué à la dernière partie de cet ouvrage : — marche à suivre dans l'examen des blessés et dans l'expertise ; — qu'on consultera toujours avec fruit.

L'expertise en matière criminelle est plus rare ; l'expertise en matière civile peut être demandée en droit commun ou en cas d'accident de travail. C'est ce dernier cas, si fréquent aujourd'hui, qu'examine l'auteur.

Tel est cet ouvrage de notre confrère de Lille qui, écrit dans une langue claire et concise, sera le *vade mecum* de l'oculiste expert, et un guide aussi précieux pour le praticien.

Dr A. Beauvois.

L'état du fond de l'œil chez les paralytiques généraux, par Kéraval et Danjean (*Archives de Neurologie*, vol. XVII, mars 1904). — Kéraval et Danjean ont étudié à l'asile de Ville-Evrard l'état du fond de l'œil chez la femme paralytique générale. Leurs recherches ont porté sur 42 femmes.

Chez 4 d'entre elles ils ont trouvé le fond de l'œil tout à fait normal. Chez 9 autres les papilles n'étaient qu'à peu près normales, mais les auteurs pensent qu'il n'y avait pas de lésions indéniables.

Kéraval et Danjean ont trouvé des lésions ophtalmoscopiques 21 fois. Ils divisent ces lésions en trois groupes : 1° papilles à bords imprécis soit d'un côté, soit des deux (3 cas); 2° papilles floues (7 cas); 3° atrophie papillaire en voie d'évolution (11 cas).

Dans bien des cas des deux premiers groupes les auteurs décrivent un aspect du fond de l'œil peu pathologique, et on peut se demander si, alors, il ne s'agissait pas de conformations congénitales de la papille. Peut-on affirmer que des papilles qui présentent « un bord inférieur imprécis » ou « un bord supérieur dépourvu de netteté » soient des papilles pathologiques. L'acuité visuelle et le champ visuel qui, cela se comprend, ne sont pas relatés auraient pu aider à trancher la question. Parmi les onze observations qui sont rangées dans le groupe des atrophies, on peut noter dans un cas une double papillite : un type de neuro-rétinite paralytique. Les autres fois, on ne trouve pas une atrophie complète avec cécité, mais le plus souvent des papilles floues et pâles.

Enfin, sur les 41 malades, 7 portaient des lésions du fond de

Digitized by Google

l'œil indépendantes de la paralysie générale : kératites, rétino-choroïdite, staphylomes post-iris, rétino-choroïdite ancienne.

Les auteurs estiment donc que sur 41 paralysies générales il y a 61 fois p. 100 des lésions du fond de l'œil d'origine paralytique.

JEAN GALEZOWSKI.

LIVRES NOUVEAUX

Prof. O. PARISOTTI. **Histologie pathologique de l'œil**, avec 20 planches en couleur. Paris, Baillière, 1904. — Il manquait en France un ouvrage complet d'histologie pathologique de l'œil. Le Prof. Parisotti, de Rome, vient de combler cette lacune. Il a tenu à publier son travail en français pour témoigner sa reconnaissance à la France pour l'accueil qu'il y a trouvé, pensant accomplir un devoir envers l'École française d'ophtalmologie, à laquelle « il est fier », dit-il, d'appartenir. Le but scientifique qu'il a poursuivi est « d'indiquer non seulement ce que l'on connaît, mais plus encore ce qui reste à connaître de l'histologie pathologique de l'œil ».

L'auteur commence son ouvrage par un chapitre de technique histologique. Il passe en revue les différentes fixations des pièces : le plus souvent, il emploie la formaline à 2 p. 100, réservant le liquide de Müller, l'acide osmique ou le sublimé pour des cas particuliers. Pour l'inclusion, Parisotti préfère la paraffine à la celloïdine. Quant à la coloration, il donne la préférence à l'hématine de Mayer, avec laquelle il obtient une surcoloration, puis il décolore avec une solution d'alun au camphre.

Après cet exposé, l'auteur entreprend l'étude des altérations des différents tissus de l'œil. Il commence par les enveloppes (paupières, conjonctive, appareil lacrymal), puis passe aux membranes propres du globe oculaire pour terminer par l'ophtalmie sympathique et le glaucome.

Pour la nature du chalazion, Parisotti combat l'opinion émise par de Vicentiis et soutenue par Tangl, à savoir que le chalazion serait de nature tuberculeuse. Parisotti n'a jamais trouvé de bacille de Koch dans un chalazion, et à part la présence des cellules géantes, il n'a rien observé dans sa structure qui puisse permettre d'affirmer sa nature tuberculeuse. Parisotti attache une grande importance aux blastomycètes dans la production des affections de la conjonctive et de la cornée. Il les a vus dans les granulations, dans le grain trachomateux, qui est formé de cellules épithélioïdes et dont la charpente, décrite par certains au-

Digitized by Google

teurs, ne serait pour lui qu'un produit artificiel de coagulation dû à la préparation. Il a rencontré encore des blastomycètes dans le catarrhe printanier et dans le ptérygion. Dans ce dernier cas, il a observé des corpuscules formés d'une capsule réfringente contenant de la substance chromatique. Ces corpuscules, qui sont reproduits dans une planche, sont pareils à ceux que l'on rencontre dans les tumeurs produites par inoculation de cultures pures de blastomycètes,

Parmi les affections de la cornée, Parisotti attire l'attention sur les verrues, dont les vaisseaux viennent du limbe, appelés par la néoformation, et sur les plaques épithéliales qui se présentent sous forme de pseudo-membranes diphtéritiques et sont dues à une forte hyperplasie de l'épithélium cornéen.

L'auteur donne une classification des sarcomes de la choroïde : il les divise en leuco et mélano-sarcome; chaque espèce se subdivisant en sarcome à cellules rondes, sarcome à cellules fusiformes et sarcome à cellules endothéliales; mais il se demande si la division en leuco et mélano-sarcome est très bonne, la pigmentation étant peut-être une dégénérescence. L'auteur se livre à ce sujet à une longue discussion sur l'origine du pigment sans l'expliquer lui-même, mais il suppose que « la pigmentation peut exister ou manquer grâce à l'existence ou à l'absence des conditions histo-chimiques qui, encore, nous échappent ».

Dans le chapitre consacré à la rétine, l'auteur étudie avec beaucoup de soin le gliome, et discute les diverses opinions qui ont été émises pour expliquer la nature, la marche et la malignité de cette tumeur.

Ainsi Parisotti, sans insister trop longuement sur les altérations déjà connues des affections de l'œil, étudie à fond les problèmes qui ne sont pas encore résolus, discute les diverses interprétations et hypothèses des auteurs, et expose ses très intéressantes idées personnelles. Aussi son ouvrage sera-t-il utile non seulement à ceux qui débutent dans l'étude de l'histologie pathologique de l'œil, mais aussi à ceux qui veulent se tenir au courant des progrès de cette branche de l'ophtalmologie.

De très belles planches en couleur permettent de suivre les explications de l'auteur, et reproduisent très fidèlement et à un fort grossissement un très grand nombre des altérations pathologiques des tissus du globe oculaire et du nerf optique.

JEAN GALEZOWSKI.

Le Gérant : FÉLIX ALCAN.

6411. — L.-Imprimeries réunies, B, rue Saint-Benoît, 7. — MOTTEROZ, directeur.

Digitized by Google

NOUVELLE CONTRIBUTION

A

L'ÉTUDE DU NITRATE D'ARGENT

DANS LA PROPHYLAXIE ET LE TRAITEMENT DE L'OPHTALMIE DES NOUVEAU-NÉS

PAR

Le Dr Emilio ALVARADO

Oculiste à Valladolid.

Mon insistance à parler de l'ophtalmie purulente des nouveau-nés paraîtra, peut-être, trop pesante à quelques personnes, et il se peut que l'on me dise aussi que c'est un point sur lequel on ne peut ajouter un mot de plus. Ceci se répète depuis longtemps et cependant, jusqu'au moment actuel, la presse médicale du monde entier s'occupe d'elle sans cesse, publiant articles et notes de cliniques des plus éminents spécialistes de tous pays. Dans ma publication, parue au mois de décembre dernier, je promettais de m'occuper de cette maladie tant qu'il se présenterait une occasion opportune, et je le redis même dans la seconde édition qui est sous presse. De cette manière, suivant le bon exemple des Drs Hermann Cohn, de Breslau; Lucien How, de Buffalo; Widmark, de Stockhlom; Sydney Stephenson, de Londres, et Grossmann de Liverpool; qui, avec une constance digne à imiter, profitent de tous les moments pour répandre partout les moyens de prévenir et guérir une affection qui, selon l'axiome du premier, « doit et peut disparaître de tout pays civilisé ». Dans le numéro du 25 avril 1904, la *Clinique ophtalmologique* reproduit textuellement un article du Dr Schalscha, de Berlin, publié le 14 février de la même année dans le *Wochenschrift für Therapie und Hygiene des Auges*. Fidèle à ma promesse,

Digitized by Google

je profite de cette occasion pour parler à nouveau de cette affaire, offrant à mes lecteurs une traduction littérale dudit article sur lequel je ferai, en terminant, les observations que m'ont suggérées sa lecture.

Voici l'article dont il est question :

Dr Schalscha, Berlin. *Brûlure de la cornée par une solution très forte de nitrate d'argent.*

« J'ai eu en traitement, il y a quelques années, un enfant nouveau-né, fils d'une de mes clientes, qui souffrait d'une conjonctive purulente grave des deux yeux; les cornées étaient saines. Momentanément, je me limitai, à cause de la grande tuméfaction qui existait, à employer comme traitement durant les deux ou trois premiers jours, les compresses imbibées dans une solution de sublimé et le lavage des sacs conjonctivaux. Le troisième jour, la tuméfaction commença à diminuer; je prescrivis une solution au nitrate d'argent à 2 p. 100 que l'on me porta le jour suivant à la consultation. Après avoir lavé les yeux avec de grandes précautions, j'instillai deux ou trois gouttes de cette solution dans chacun d'eux, sur la conjonctive palpébrale. L'enfant cria un peu plus fort que d'habitude, mais non d'une façon inquiétante. Après lui avoir appliqué une petite compresse imbibée de sublimé, je congédiai la mère. Mais un quart d'heure ne s'était pas écoulé, que la mère en pleurant se présente subitement avec son enfant qui criait, me reprochant violemment d'avoir brûlé les yeux de son fils.

« J'examinai immédiatement les yeux et je fus épouvanté. En effet, ce que je voyais était horrible; je fus convaincu aussitôt qu'il y avait une fatale erreur dans la solution prescrite. Je jetai un rapide regard sur l'ordonnance que la mère tenait encore à la main et, heureusement, je vis que l'erreur venait du pharmacien et que l'on ne pouvait me l'attribuer. L'état des yeux était le suivant : la peau des paupières et le tour des yeux présentait une couleur noirâtre due à la solu-

Digitized by Google

tion de nitrate d'argent; la tuméfaction de ceux-ci était si intense qu'il était impossible de les entr'ouvrir avec les mains. A travers l'ouverture palpébrale très fermée, coulait constamment, goutte à goutte, un liquide sanguinolent, mêlé à de petits lambeaux de tissus purulents. Avec l'aide de pinces à paupières et après beaucoup de travail, je pus ouvrir les yeux du pauvre enfant qui éprouvait de violentes douleurs. La conjonctive était tuméfiée au degré maximum et saignait abondamment; elle était en partie recouverte par une membrane solide et par des lambeaux de tissus et de pus. Il ne me fut possible de l'examiner qu'après avoir, avec une solution de chlorure de sodium (à vrai dire, je n'attendais rien de son action neutralisante), fait un scrupuleux nettoyage. Avec terreur, je vis que les deux cornées étaient d'un blanc laiteux comme dans les brûlures à la chaux. Je regardai les yeux comme perdus et je prescrivis uniquement de minutieux nettoyages, instillations et compresses de lait tiède, considérant contraires les compresses froides qui agissent en retardant la régénération des tissus. L'analyse de la solution prescrite, qui se fit immédiatement dans le laboratoire le plus proche et aussi dans la pharmacie, démontra qu'il y avait eu erreur. L'élève pharmacien avait préparé la solution à 20 p. 100 au lieu de 2 comme on le lui avait demandé. Dès ce moment, le pronostic devait être encore plus défavorable; plusieurs fois durant la même journée et une fois durant la nuit je visitai l'enfant et je vis que son état avait empiré; mais le jour suivant je pus constater une assez grande amélioration : la tuméfaction des paupières et des conjonctives avait surtout diminué. Malgré cela, le chémosis était encore considérable et, à la moindre tentative d'ouverture des paupières, le sang coulait en telle abondance que, sur les instances et les prières de la pauvre mère, je renonçai à continuer mon examen. Le jour suivant, la tuméfaction des paupières et des conjonctives avait encore diminué. Voyant cela, je n'écoutai plus les supplications de la mère et je me décidai à pratiquer un lent examen. Quelle fut ma surprise,

Digitized by Google

quand, sans la moindre difficulté, j'entr'ouvris les paupières et je vis les deux cornées complètement intactes et brillantes. La cautérisation n'avait pas dépassé l'épithélium, l'escharre s'était détachée par l'action de la chaleur humide et trente-six heures après, même un peu plus tôt, la cornée s'était complètement régénérée. Mais une plus grande surprise m'était réservée! Après avoir fait cela, je craignais qu'il se produisît un symblépharon, déjà commencé parce que la conjonctive de la paupière et celle du globe étaient très tuméfiées, produisant l'impression d'une brûlure. Avec l'usage constant de la vaseline introduite avec un pinceau dans le sac conjonctival, j'essayai de prévenir le danger; de plus, je repris l'usage des compresses de sublimé; cependant ce soin était absolument inutile, puisque, le jour suivant, quand je visitai le malade, la conjonctive était unie, sans la moindre tuméfaction et il n'existait plus qu'une irritation et une sécrétion très insignifiantes. Vingt-quatre heures plus tard, quand j'enlevai la petite compresse de sublimé qui était restée appliquée sur les yeux toute la nuit, recouverte d'un papier enduit de gomme, il ne restait plus le moindre indice de sécrétion et c'est à peine si les conjonctives étaient légèrement hyperhémiées. Voilà comment s'est obtenue une guérison absolument idéale de la blennorrhée. L'administration, par erreur, d'une solution de nitrate d'argent à 20 p. 100 représentant dans ce cas un traitement abortif et obtenant les meilleurs résultats.

« Qu'il me soit permis d'ajouter quelques réflexions au cas cité. Sous divers points de vue, ce cas nous fait penser et nous enseigne au moins que, en général, nous procédons avec une grande frayeur dans l'emploi du nitrate d'argent. Cette crainte s'observe particulièrement chez nos collègues qui exercent la médecine générale, ceux qui craignent quelque accident dangereux, traitant la blennorrhée avec des solutions à 1 ou 2 p. 100 durant des semaines et des mois sans obtenir la moindre amélioration. Lorsque je me proposai de recommander le traitement abortif de la blennorrhée, je fus sûr et certain qu'avec de faibles solutions de

Digitized by Google

nitrate d'argent, la durée du traitement était très longue. Il est certain qu'en un grand nombre de cas de conjonctivites légères, il suffit d'employer des lavages fréquents et des compresses désinfectantes; mais dans les cas graves, si nous voulons abréger la durée du traitement, il est nécessaire d'employer sans crainte des solutions plus fortes que celle de 2 p. 100, qui s'emploie habituellement. Encouragé par ce cas, il y a quelques années, j'employai dans deux ou trois cas différents des solutions à 3 et 4 p. 100; j'obtins dans chacun d'eux une diminution assez grande de la durée du traitement et toujours avec de bons résultats. Je n'ai jamais observé aucun accident et, à en juger par le cas décrit, avec des doses relativement faibles, que j'ai employées depuis, il n'y a rien à craindre. Que la solution à 20 p. 100 ne produisît aucun trouble persistant de la cornée, je me l'explique, parce que ces membranes étant antérieurement intactes, il faut supposer que les ulcérations graves ne se produisent que lorsque la desquamation de l'épithélium facilite la pénétration de fortes solutions dans la substance de la cornée. Si ces dernières n'existent pas, l'épithélium offre alors, quoique faible, une certaine protection aux tissus de la cornée. Dans ce cas un emploi exagéré de solution de nitrate d'argent n'est pas justifié; mais à ceux qui craignent l'emploi de ce sel, je leur recommande chaleureusement le protargol. Ce n'est pas la crainte qui me fait émettre cette recommandation, mais c'est que le protargol est absolument supérieur au nitrate et qu'il n'a jamais donné de mauvais résultats. Depuis déjà longtemps j'ai abandonné et proscrit de ma clinique le nitrate d'argent, parce que le protargol possède tous les avantages de celui-ci sans ses inconvénients. Lorque le protargol est bien préparé, c'est un remède qui guérit la blennorrhée des nouveau-nés *cito, tuto et jucunde*. Cependant, je dois avouer que, dans les conjonctivites gonorrhéiques des adultes, il ne m'a pas donné les résultats que j'aurais désiré. De ceci je parlerai plus tard. »

Digitized by Google

Le récit a été publié par le Dr Schalscha, d'après la *Clinique ophtalmologique* d'où je l'ai traduit; je me souviens aussi avoir lu dans le numéro 13 du *Woch. f. Ther. u. Hyg. d. Auges* un article du Dr Roth dans lequel était cité un autre cas de cautérisation des cornées avec une solution de nitrate d'argent à 10 p. 100. Depuis que j'ai publié mon travail, j'ai lu beaucoup d'ouvrages dont quelques-uns parlaient des inconvénients du nitrate d'argent et des avantages du protargol dans la prophylaxie et dans le traitement de l'ophtalmie purulente des nouveau-nés. L'observation citée corrobore davantage ma manière de penser sur cette question et il m'en arrive autant avec les réflexions que fait l'auteur à propos de ce cas, et j'avoue qu'avec des solutions plus fortes que celles employées habituellement il n'y a jamais eu à se lamenter sur aucun accident et, de plus, j'ajoute qu'il n'y a aucune crainte à avoir. Les tableaux statistiques placés à la fin de mon travail donnent une claire idée des effets obtenus par le nitrate d'argent dans la prophylaxie de cette maladie. Là nous voyons que sur 6,397 nouveau-nés soumis dans 10 cliniques à l'instillation préventive d'une seule goutte de nitrate d'argent à 2 p. 100 (procédé de Crédé), on n'a enregistré qu'un seul cas d'ophtalmie. Dans 7 cliniques traitant de la même façon 15,624 enfants, le nombre de ceux atteints n'arrive pas à 2 p. 100. Sur les 44 cliniques qui figurent dans les tableaux et dans lesquelles le nitrate d'argent est employé dans les dites proportions, 4 seulement atteignent ou dépassent 50 p. 1000. Dans ces cas, certain respectable professeur a demandé si le procédé était bien employé. Avec la solution de nitrate d'argent dans 9 cliniques, dans 5 on n'a pas enregistré de cas, dans 3 on en a compté moins de 10 p. 1000, une 11,3, et enfin 30 p. 1000.

Dans les trois cliniques où le nitrate s'emploie à 1 p. 150, on enregistre 4,5, 7,5 et 12,2 p. 100. Dernièrement on s'est proposé de substituer à l'ancien sel d'argent un autre sel du même métal, mais le plus employé jusqu'à ce jour est le protargol. Avec celui-ci le Dr Rubesca, de Prague, sur

Digitized by Google

1,100 enfants pour lesquels il l'employa durant les années 1900 à 1902, n'eut que deux ophtalmies secondaires. Cette statistique, d'une valeur indéniable, ne peut, malgré tout, être la seule publiée que je sache ; je la cite pour démontrer la supériorité du protargol sur le nitrate d'argent, puisque, en plus des cliniques citées plus haut, dans d'autres on obtint les mêmes ou de meilleurs résultats avec ce dernier sel, employant alors en beaucoup plus grands nombres de nouveaux sels. Runge, de Gœttingue, depuis 1896 jusqu'en 1902, chez 1,917 enfants sur lesquels il employa le nitrate, ne constata qu'une seule ophtalmie secondaire. Léopold de Dresde, sur 30,000 accouchements auxquels il a assisté dans les dix-neuf dernières années jusqu'au commencement de 1903, dit qu'il n'a pas vu non plus un seul cas d'ophtalmie. Thomin, dans sa thèse de doctorat, dit qu'il ne fait que citer comme souvenir les essais pratiqués avec le protargol, parce que les résultats obtenus par lui n'ont pas réalisé les espérances qu'en avaient conçues certains auteurs. Le Dr Sydney Stephenson dit aussi, dans la Société d'Obstétrique de Londres, en juillet 1903, qu'il le jugeait inférieur au nitrate d'argent. De plus, j'ai appris par des notices particulières que dans certaines cliniques, après avoir essayé les nouveaux sels d'argent, on était revenu à l'usage du nitrate. Quelques-uns ont accusé le nitrate d'argent de produire une irritation à la conjonctive et de provoquer des complications de la cornée, quelquefois assez graves. Le Dr Cramer a dit qu'avec le nitrate d'argent à 2 p. 100 on observait sur 96 p. 100 des enfants pour lesquels on l'employait, un catarrhe conjonctival plus ou moins intense ; mais le Dr Bischof, aide-médecin à la clinique du Dr Iritsh, par un article écrit dans le *Centralblatt für Gynäkologie*, 1903, n° 16, assure que le Dr Cramer se base sur des cas dans lesquels le procédé de Crédé avait été mal employé, et il publie la statistique suivante qui a même une grande valeur, car elle a été faite dans la clinique gynécologique de Bouner, d'où ce dernier tira son travail.

Digitized by Google

Réaction.

Jour.	Forte.	Moyenne.	Peu.	Minimum.	Aucune.
1	0	20	22	38	20
2	0	0	6	22	72
3	0	0	1	10	89
4	1	0	0	0	100

Les Drs Rivière, Léopold Kehling, Köstlin, Schellehn et Rungen, sur plusieurs milliers de nouveau-nés traités par le procédé Crédé, n'ont jamais vu d'irritation de la conjonctive. Au mois d'avril dernier (1904), on présenta à ma consultation un enfant, fils d'une femme publique qui deux ou trois ans plus tôt avait eu un autre enfant atteint de la même maladie. Seul, l'œil gauche était atteint d'une inflammation intense, d'une abondante sécrétion et d'un petit abcès central à la cornée. Dans l'œil droit, en même temps que je guérissais le gauche avec une solution de nitrate d'argent à 2 p. 100, j'instillai une goutte du même collyre qui ne produisit pas la moindre réaction inflammatoire. Malgré cela, trois jours après il fut atteint, mais non avec la même intensité, et il guérit plus vite sans avoir souffert de lésions de la cornée. Avant-hier, on m'apporta un enfant, fils d'une de mes anciennes servantes : des six enfants qu'elle a eus, celui-ci est le seul qui ait souffert de l'ophtalmie. Lorsqu'une tante de l'enfant me le présenta à la consultation, l'œil droit était absolument sain, je lui instillai la goutte préventive. Hier, il était bien ; je lui fis une nouvelle instillation et je conseillai à la tante de prendre beaucoup de soins afin d'éviter la contagion. Aujourd'hui il continue à aller bien avec la conjonctive complètement normale. Cela fait le sixième enfant que je vois malade d'un œil seulement, et auquel j'ai instillé le nitrate d'argent. Je n'ai pas observé la plus légère hypérémie de la conjonctive chez aucun de ces enfants à ma première visite faite après avoir employé le procédé, et je compte à l'avenir continuer toujours la même conduite.

Digitized by Google

A la première observation de cette note, l'inflammation qui se présenta trois jours après fut, sans aucun doute, due à une infection secondaire produite durant le laps de temps intermédiaire, puisque l'enfant avait déjà 11 jours. Quant aux complications de la cornée, le Dr Hermann Cohn, qui s'est tant occupé de ce sujet, n'a jamais vu ni entendu dire qu'aucune complication se soit produite jusqu'à l'an 1901, et dans cet unique cas il doute que le procédé ait été bien employé. Grand nombre d'oculistes et de sociologues auprès desquels on s'est informé pour savoir s'ils avaient quelquefois vu le nitrate d'argent occasionner un préjudice quelconque, ont répondu négativement. Le Dr Léopold, dans les 30,000 nouveau-nés cités plus haut, et le Dr Köstlin, dans les 24,722 qu'il a observés, assurent aussi qu'ils n'ont jamais vu survenir de telles complications. Rivière, sur plus de 600 enfants qu'il observa, dit la même chose, et le Dr Sydney Stephenson, de Londres, s'est trouvé dans le même cas.

De plus, les oculistes du monde entier n'emploient-ils pas généralement le traitement par le nitrate d'argent, solutions à 2, à 4 et 8 p. 100, et presque tous, sans exception, ne nous disent-ils pas que lorsque les enfants ont été présentés à la consultation avant que la cornée ne soit intéressée, on n'a pas eu à déplorer la perte d'un seul œil? Puisque le nitrate d'argent n'est pas préjudiciable quand la cornée est déjà menacée, son épithélium se trouvant constamment dans le pus, comment va-t-il exercer l'action nuisible que certains prétendent sur un œil absolument sain?

Au début de l'année 1903, en vue de tout ce qui se disait sur les avantages et les inconvénients des sels d'argent qui s'emploient pour le traitement de l'ophtalmie purulente des nouveau-nés, et ne voulant pas juger seulement d'après les résultats obtenus dans ma clinique, je m'adressais à divers collègues de pays différents, sollicitant leur opinion sur cette particularité. Les docteurs allemands Axenfeld, Eversbuch, Hermann Cohn et Schmidt-Rimpler; — autrichiens, Fuchs et Wicherkiewiecz; — belges, Bribosia et Coppez; — espa-

Digitized by Google

gnols, Aguilar, Blanch, Barraquer, Blanco, Epalza, Mausilla, Marquer, Menacho, P. Alvarado, Rosales et Arruca; — français, Ginestous et Terson; — hollandais, Schoute; — italiens, Goseti, Noria et Salvator Attenasio; — russe, Strezeminski; — suisses, Eperou, Wich, Gourfein et Haltentrop, tous me répondirent qu'ils préféraient le nitrate d'argent. Sur les trente et une lettres que je reçus, seul, le Dr Arnault est partisan du protargol, comme son maître le Dr Gayet, de Lyon; c'est du moins ce que j'en ai déduit, n'ayant pu déchiffrer certains mots de sa lettre qui étaient effacés. En plus des lettres des trente et un professeurs qui figurent dans la première édition de mon travail, j'ai reçu les suivantes qui n'y figurent pas :

Dr Schoute (Amsterdam, 26 février 1904) : « Je suis absolument de votre avis sur le protargol et les nouveaux sels d'argent. Sauf quelques rares exceptions qui en conseillent l'emploi, tout le monde reconnaît la supériorité du nitrate d'argent. L'unanimité est si grande que l'on doit en tenir compte. »

Dr Adamuck (Kasan, 9 janvier 1904) : « Je n'ai pas eu l'occasion d'employer l'argyrol (ce produit ne se trouve pas à Kasan); mais pour le protargol, j'ai obtenu les mêmes résultats que vous-même. A mon point de vue, ce remède jouit parmi les oculistes d'un crédit immérité. De tous les remèdes anti-blennorrhagiques, le nitrate d'argent classique est le seul dont l'emploi soit infaillible dans tous les cas de blennorrhée. »

Dr Kubli (Saint-Pétersbourg 2 janvier 1904) : « Pour le traitement de cette terrible maladie, je préfère toujours le nitrate d'argent au 1,5 p. 100 et les lavages d'acide borique 2,4 p. 100. A mon point de vue, tous les autres sels sont inférieurs au nitrate. »

Dr Mauché (Valleta-Malte, 10 janvier 1904) : « En effet, le traitement que vous recommandez est l'unique que l'on doive suivre dans tous les cas graves d'ophtalmie purulente, soit pour les nouveau-nés ou les adultes, et durant trente années de pratique, j'ai toujours employé le nitrate d'argent avec de

Digitized by Google

bons résultats, mais je préfère la poudre de nitrate d'argent mêlée à la potasse. J'emploie la solution à 2 p. 100 quand je ne soigne pas moi-même les malades et me voit obligé de laisser le traitement à la famille. J'emploie aussi le protargol à 6 p. 100 pour l'inflammation de la conjonctive ainsi que pour les conjonctivites purulentes quand la suppuration a cessé par le nitrate d'argent. »

Enfin, j'ai souvent employé l'acide picrique (d'après la méthode du Dr Re, de Palerme) dans les conjonctivites purulentes des nouveau-nés, avec des résultats que l'on ne peut dire meilleurs mais aussi bons que ceux obtenus par le nitrate d'argent.

Dans le *Recueil d'Ophtalmologie* (avril 1904) le Dr Beauvois, se référant à mon travail dans la bibliographie, dit : « L'enquête faite auprès des oculistes sur le traitement le plus favorable donne une grande majorité au nitrate d'argent. C'est en effet le médicament idéal entre les mains de l'oculiste. Nous l'avons vu employer constamment par notre maître (Dr Galezowski) et les résultats ne peuvent que nous confirmer l'excellence de son action. Que l'on dise ce que l'on voudra, c'est un remède qui ne donnera jamais d'ennuis aux praticiens soucieux de leurs malades. »

Je redis encore une fois que, dans ces notes, je m'adresse seulement à l'action des sels d'argent pour l'ophtalmie purulente des nouveau-nés. Dans les autres maladies d'yeux j'emploie surtout le collargol pour les conjonctivites chroniques, mais il ne m'a pas toujours donné de bons résultats. Précisément ces jours-ci je soignai un catarrhe conjonctival chronique chez une religieuse d'un couvent de Valladolid. Il y avait trois ou quatre mois qu'elle se soignait au sulfate de zinc ou au nitrate d'argent sans aucun résultat. J'employai le protargol, trois jours après elle était complètement guérie.

Qu'il me soit permis de profiter de cette occasion pour offrir mes sincères remerciements à tous ceux qui m'aident dans ce travail en faveur des pauvres enfants.

Dr Emilio Alvarado.

Digitized by Google

ESSAI DE TRAITEMENT

DE

L'AMBLYOPIE EX ANOPSIA DANS LE STRABISME

PAR

Le Dr A. VALLET

Externe des hôpitaux.

Le traitement du strabisme, au point de vue pratique, comporte deux indications essentielles : satisfaire l'esthétique, rétablir la vision binoculaire, le premier point étant réalisé par l'intervention sanglante, le second par la correction de l'amétropie de l'œil amblyope par défaut d'usage, à l'aide de verres correcteurs.

C'est là le traitement rationnel, adopté par tous... Est-il absolument complet et suffisant? nous ne le pensons pas.

Il est un point sur lequel il nous paraît intéressant d'insister, et dont on s'est assez peu occupé jusqu'ici : nous voulons parler du traitement de l'amblyopie ex anopsia ou par défaut d'usage. En effet, voici un œil habitué, dès l'enfance, à neutraliser; quoique sans lésion appréciable à l'ophtalmoscope, il n'en n'est pas moins devenu un organe inutile; le centre de la vision s'est sinon atrophié, du moins complètement déshabitué de sa fonction. Il est bien évident que la correction exacte de la réfraction est impuissante à elle seule à rétablir la vision de cet œil.

Inspiré des récents travaux de M. le Dr Rémy, nous croyons nécessaire d'ajouter un troisième temps au traitement du strabisme; il consistera dans la rééducation de l'œil amblyope par une véritable gymnastique visuelle; de cette manière la fonction refera l'organe. Et cette précaution est si nécessaire que sans elle le strabisme sera sujet à récidive; les exemples de ces faits ne sont plus à compter. Quoi de plus compréhensible, en effet, que l'œil défectueux, pour

Digitized by Google

lequel il ne saurait exister de point de fixation, se détourne plus ou moins, mais toujours, de l'objet vu distinctement par son congénère? car nous savons que l'absence de vision binoculaire par anisométropie entraîne avec elle un degré variable mais constant de strabisme.

Cette résurrection de l'amblyopie ex anopsia a été niée par beaucoup d'oculistes; cela tient sans doute à la difficulté de l'application de son traitement dans les cliniques gratuites où les malades, illettrés ou trop occupés, se découragent facilement et ne se résignent qu'avec peine à perdre leur temps à un exercice qui leur semble futile. De plus, dans leurs pérégrinations de clinique en clinique, ils finissent toujours par trouver quelqu'un qui les en dissuade.

Pour notre part, nous n'avons pu recueillir que deux observations; toutes deux sont probantes : Jeanne X..., 16 ans, charcutière, opérée à l'Hôtel-Dieu pour strabisme convergnent de l'œil droit.

Le résultat opératoire immédiat fut parfait au point de vue esthétique; mais, comme nous le faisions observer plus haut, il ne suffit pas d'avoir deux yeux dirigés du même côté : il faut encore, pour que le résultat soit durable, que ces deux yeux voient ensemble et enfin arrivent à fusionner, à superposer les images rétiniennes.

Restait donc à corriger le vice de réfraction de l'œil droit. Après atropinisation prolongée, la skiascopie nous révéla une hypermétropie de 3 dioptries dans le sens horizontal et de 1 dioptrie dans le sens vertical; l'ophtalmomètre de Javal nous confirma l'astigmatisme de 2 dioptries. Aucune irrégularité de la cornée, pas de kératite dans l'histoire antérieure de la malade, aucune lésion du fond de l'œil. Œil gauche emmétrope.

La jeune fille, munie de son verre correcteur, dut s'approcher jusqu'à 0 m. 50 de l'échelle de Wecker pour en distinguer les plus gros caractères. Comment, dans ces conditions, la vision simultanée pouvait-elle exister? et à quel résultat pouvait prétendre l'opération? Sans nous décourager, et d'après le conseil du Dr Rémy, nous faisons asseoir la malade.

Digitized by Google

Un quart d'heure après de multiples efforts, se traduisant par un larmoiement assez abondant de l'œil droit, elle arrivait à lire la troisième ligne du tableau; une heure après enfin, elle distingua les caractères qui, lus à la distance de 5 mètres, correspondent à une acuité visuelle de 1/2. Au bout de 16 séances, à raison de deux par semaine pendant deux mois, au cours desquelles nous prîmes la précaution d'éloigner progressivement la jeune fille des tableaux, elle lisait les caractères les plus fins à la distance de 1 m. 50.

Yvonne Z..., 14 ans, strabisme interne non opéré de l'œil droit.

Au point de vue de la réfraction, l'œil gauche était hypermétrope de 3 dioptries dans le sens horizontal, et de 1,50 dioptrie dans le sens vertical, sans irrégularité de la cornée, sans affection antérieure des membranes externes, ni lésion du fond de l'œil.

Après correction, les plus gros caractères de Wecker ne sont lus qu'à la distance de 2 mètres. Employant le même procédé que précédemment, nous faisons asseoir l'enfant, et dans la même séance, après trois quarts d'heure d'exercice coupés de quelques minutes de repos, elle arrive à lire à 2 mètres les caractères correspondant à 1/2 d'acuité visuelle, à la distance de 5 mètres.

Exercices tri-hebdomadaires sous notre surveillance, emploi de la louchette pendant deux heures par jour dans l'intervalle des séances, le traitement fut identique à celui de la jeune opérée. Au bout de 14 séances elle lisait, à la distance de 3 mètres, les caractères de l'échelle correspondant à une acuité visuelle de 2/3.

Sans nous occuper des causes du strabisme et des diverses théories qui ont cours, il ressort très nettement de ces deux cas que :

1° Il existait primitivement un vice de réfraction d'un œil;

2° Que cet œil, ne pouvant voir de concert avec l'autre, avait neutralisé l'image rétinienne de son côté et de ce fait était peu à peu devenu amblyope ;

Digitized by Google

3° Que cet œil s'était dévié.

Si nous voulons être logique, nous devons remédier au mal suivant l'ordre même selon lequel il s'est établi, c'est-à-dire que nous devons :

1° Corriger la réfraction ;

2° Traiter l'amblyopie et rétablir la vision simultanée;

3° Nous rattacher à faire disparaître la neutralisation qui persiste plus ou moins, même après guérison de l'amblyopie;

4° Redresser l'axe de l'œil par une intervention sanglante.

Donc, en présence d'un strabisme, notre premier soin sera de munir l'œil amblyope d'un verre correcteur; ensuite nous le ferons travailler jusqu'à ce que son acuité visuelle soit égale à celle de son congénère, puis nous rétablirons la vision simultanée à l'aide du diploscope, et enfin nous aurons recours à l'opération.

Nous sommes convaincu, comme M. le Dr Rémy, que la déviation est presque toujours un fait d'importance secondaire; aussi l'usage du diploscope pourra-t-il souvent suppléer à l'opération.

Notons que, dans les cas de strabisme léger, le seul port de lunettes appropriées suffit à donner un résultat parfait, que l'intervention elle-même ne saurait atteindre.

A. VALLET,
Externe des hôpitaux.

SOCIÉTÉ D'OPHTALMOLOGIE DE PARIS

Séance du 5 juillet 1904

PRÉSIDENCE DE M. DEHENNE

M. TERRIEN. **Cysticerque sous-conjonctival.** — Les observations de cysticerques de la conjonctive ne sont pas fréquentes : de Græfe, sur 80,000 malades, n'a rencontré que cinq fois cette anomalie. Hanus[1], dans une thèse récente faite sous l'inspiration

1. Hanus, Thèse de Nancy, 1896.

Digitized by Google

du Prof. Röhmer, de Nancy, n'a pu en réunir que huit observations.

L'anatomie pathologique de l'affection, en particulier les rapports du cysticerque avec la muqueuse conjonctivale et la structure de la capsule ne sont pas encore parfaitement connus, et il n'est pas sans intérêt d'étudier soigneusement, au point de vue anatomique, les rares cas que chacun peut rencontrer. C'est pourquoi nous rapportons en détail le fait suivant : il a trait à un cysticerque sous-conjonctival observé par nous chez une jeune fille de 15 ans, et dont nous avons pu pratiquer l'examen anatomique.

Observation. — Jeune fille de 15 ans, bien portante, qui nous est amenée par notre ami le Dr Bobier, pour une petite tumeur de la conjonctive bulbaire de l'œil droit, dont on ne s'est aperçu que trois semaines auparavant.

Aspect clinique. — A l'état normal, celle-ci ne se voit pas. Elle n'apparaît que dans le regard en bas, et pour la découvrir en totalité, il faut en même temps relever assez fortement la paupière supérieure vers le sourcil.

On voit alors une vésicule semi-transparente, allongée verticalement, de la grosseur d'un gros haricot, qui soulève la conjonctive et occupe à peu près exactement la région de l'extrémité supérieure du méridien vertical.

Ce siège supérieur et périphérique de la tumeur permet de supposer que le début de l'affection remonte à une époque assez éloignée; mais elle ne s'est révélée à la malade que par le soulèvement de la paupière supérieure déterminé par l'augmentation de volume de la tumeur. La peau de la paupière supérieure est soulevée à ce niveau lorsque l'œil est dans la position de repos et en impose au premier abord pour un chalazion.

La tumeur est nettement sous-conjonctivale et a l'aspect d'un kyste séreux ou lymphatique. On peut assez facilement faire glisser sur elle la muqueuse qui la recouvre; mais la vésicule adhère à la sclérotique sous-jacente et ne peut être mobilisée. La conjonctive qui la recouvre est injectée et parcourue de quelques veines dilatées. Cette injection conjonctivale et sous-conjonctivale s'étend à quelques millimètres tout autour de la tumeur. Partout ailleurs, la muqueuse est normale, et il n'y a pas de réaction.

En outre de cette injection vasculaire, qui est peu en rapport avec le diagnostic de kyste lymphatique, on constate à la partie moyenne de la vésicule kystique, immédiatement au-dessous de la muqueuse, un disque blanc, jaunâtre, circonscrit, de la grosseur d'un petit pois et nettement opaque. La pression sur la

Digitized by Google

vésicule donne une sensation de rénitence très nette et n'est nullement douloureuse.

Aucune douleur spontanée et aucune autre modification du côté du globe oculaire qui a son aspect normal.

L'injection vasculaire de cette tumeur kystique, la présence du disque blanc-jaunâtre, circonscrit au centre, et l'adhérence aux parties profondes permettaient le diagnostic de kyste à entozoaire ou de cysticerque sous-conjonctival. L'enfant ne vit pas avec des chiens. Elle n'a pas eu de conjonctivite dans ces derniers temps.

L'ablation se fit sans difficulté après anesthésie locale à la cocaïne. L'écarteur mis en place après incision prudente et très superficielle de la conjonctive suivant le grand axe du kyste, celle-ci se rétracta fortement, laissant voir la vésicule qui fut facilement libérée de ses adhérences profondes et enlevée en totalité, montrant le muscle droit externe mis à nu. Sur toute la surface où s'insérait la vésicule, le tissu cellulaire sous-conjonctival est fortement épaissi, comme lardacé, et cette infiltration s'étend à quelques millimètres en deçà de la zone d'insertion. Une partie de ce tissu est excisée avec les ciseaux courbes, puis toute la surface est raclée à la curette. Suture de la conjonctive. Aucune réaction, suites normales.

Examen anatomique. — Le kyste fut fixé dans le liquide de Flemming, puis inclus dans la paraffine, et les coupes colorées par les moyens habituels.

Comme le montre la figure 1, qui représente une coupe de l'animal à un grossissement faible, celui-ci est enveloppé dans une capsule (*c*) sur la structure de laquelle nous reviendrons. La masse du cysticerque est essentiellement constituée par l'extrémité céphalique de l'animal, avec ses ventouses, dont trois ont été intéressées, dans la coupe (*v*, *v*, *v*). Sur ces trois, une seule a été coupée à peu près transversalement, et laisse voir sa lumière centrale. Les deux autres, en raison de l'obliquité de la coupe, qu'il était naturellement impossible de bien orienter, ont été intéressées plus superficiellement, plus ou moins tangentiellement à la surface et en dehors de leur lumière centrale. Tout le reste de l'animal est constitué par son enveloppe ectodermique, qui forme là de nombreux replis et se montre partout revêtu d'une couche à peu près homogène, d'aspect mucoïde, et qu'on considère aujourd'hui comme un produit de sécrétion des cellules sous-jacentes, comme un ectoplasma (*e*, fig. 1 et fig. 2).

La figure 2, qui représente, à un grossissement plus fort, la même préparation, au niveau de la première ventouse, celle coupée à peu près transversalement, montre bien ces différents détails de structure.

Digitized by Google

La ventouse examinée ici (fig. 2), se montre constituée, comme cela est la règle, par des fibres musculaires lisses disposées sur trois couches : l'une transversale, allant de la paroi externe à la paroi interne qui borde la lumière, les deux autres concentriquement disposées : la première à la périphérie, tout contre la paroi

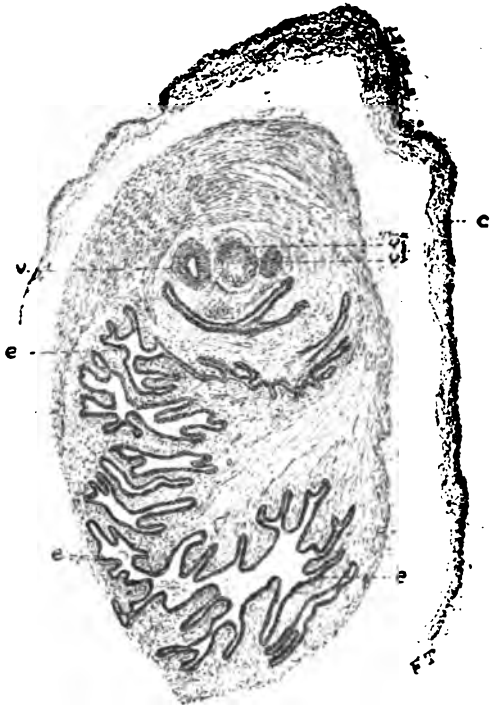

Fig. 1. — Cysticerque sous-conjonctival, grossissement 18 D.

On voit, à la partie supérieure, au niveau de l'extrémité céphalique, 3 ventouses (*v*, *v*, *v*), dont une seule a été coupée transversalement et laisse voir sa lumière centrale. Partout ailleurs, on voit l'enveloppe ectodermique formant là de nombreux replis et revêtue d'un ectoplasma (*c*). — *e*, capsule entourant le cysticerque.

externe, la seconde, bordant la lumière de la ventouse immédiatement en dehors de la paroi interne. Les autres ventouses, examinées au même grossissement, sont naturellement formées aussi de fibres musculaires lisses, mais disposées sans ordre à ce niveau, la coupe étant tangentielle en ce point. Les unes sont donc coupées transversalement, les autres longitudinalement.

Digitized by Google

Le reste du corps de l'animal est formé d'un réticulum conjonctif, finement granuleux, ayant sensiblement l'aspect du tissu conjonctif.

Entre les mailles de ce réticulum, on aperçoit des restes de la substance liquide primitive, coagulée en de nombreuses granulations ou corpuscules calcaires (fig. 2), éléments ovalaires ou

Fig. 2. — Région céphalique vue a un grossissement plus fort, 130 D.

v, ventouse montrant sa lumière coupée transversalement, et sa paroi formée de fibres musculaires lisses dispersées sur trois couches : l'une transversalement, les deux autres concentriques. — *e*, ectoplasma avec l'épithélium sous-jacent. — *g*, granulations calcaires. — *cr*, crochets.

arrondis, formés de couches concentriques. Ces corpuscules, très abondants dans toute l'étendue de la préparation, doivent être considérés, on le sait, comme une modification de la substance liquide qui infiltre primitivement les mailles du réticulum. Très rapidement avec le développement de l'animal, cette substance se modifie, devient coagulable par les agents chimiques et se charge de matières inorganiques, formant alors les corpuscules

Digitized by Google

calcaires. Ceux-ci, peu nombreux dans la région de la ventouse représentée figure 2, — on en voit seulement quelques-uns disséminés à la périphérie, — étaient, au contraire, en quantité considérable dans tous les autres points de la préparation.

La figure 2 montre bien la disposition de l'ectoplasma, qui tapisse toute la surface interne de la vésicule (*e*, fig. 1). Vu à un grossissement plus fort (*e*, fig. 2), cet ectoplasma forme une lame de substance amorphe ininterrompue, légèrement fendillée par place et directement appliquée sur l'épithélium sous-jacent.

Enfin, la présence de deux crochets détachés des ventouses et visibles à la partie la plus externe de la préparation (fig. 2, *cr*), vient confirmer le diagnostic de cysticerque, si ce diagnostic avait besoin d'être confirmé, après les détails de structure révélés par l'examen anatomique. Néanmoins, ces crochets, assez rares sur les préparations, car nous n'avons pu les retrouver sur toutes les autres préparations examinées, sont intéressants à étudier, et ont pu permettre de déterminer la variété de cysticerque en présence de laquelle nous nous trouvons.

M. Petit a bien voulu examiner cette préparation et demander au Muséum, à M. Railliet, son avis. Celui-ci, après mensuration et dessins comparatifs, est arrivé à ce résultat, que le demi-crochet est un petit crochet de *Tænia solium;* il s'agit donc d'un *cysticercus cellulosæ.*

La capsule qui entourait tout le corps de l'animal mesure environ un demi-millimètre d'épaisseur. Une moitié seule de celle-ci a été représentée dans la coupe (fig. 1, *c*). Comme on le voit sur cette figure, elle est légèrement plissée et séparée du corps de l'animal par un intervalle rempli de sérosité. Elle se montre formée par un réticulum conjonctif avec de nombreuses cellules conjonctives finement nucléées et de nombreuses cellules lymphoïdes accolées à la paroi des trabécules. Çà et là on peut constater quelques cellules épithélioïdes, mais nulle part nous n'avons pu rencontrer de cellules géantes, contrairement à ce qui existait dans l'observation rapportée par Fuchs.

Il existe entre les mailles du réticulum des coagulations de fibrine provenant du liquide du cysticerque. Enfin, dans les parties profondes de la capsule, celles plus rapprochées du corps de l'animal, et où le tissu conjonctif est beaucoup plus lâche, on rencontre de nombreux vaisseaux capillaires ou embryonnaires formés de cellules endothéliales.

En réalité, cette capsule montre bien deux parties distinctes : l'une superficielle, formée d'un réticulum conjonctif dense et serré, l'autre profonde, où le réticulum est beaucoup plus lâche

Digitized by Google

et renferme de nombreux vaisseaux capillaires, mais on ne retrouve pas là les deux couches décrites par Mackrocki[1] dans son observation.

Quelques particularités de cette observation sont intéressantes à retenir, aussi bien au point de vue anatomique qu'au point de vue clinique.

Tout d'abord, il est difficile de préciser le début exact de l'affection et la durée de la période de tolérance pendant laquelle n'apparaît aucun phénomène inflammatoire. D'autant plus que, dans notre cas, la tumeur, située très haut sous la conjonctive bulbaire, dans le cul-de-sac supérieur, ne se révélait au début par aucun symptôme appréciable.

Cette situation périphérique du kyste, étendu longitudinalement, du fornix en arrière, à quelques centimètres du limbe scléro-cornéen en avant, et situé parallèlement au méridien vertical, peut être considérée comme une situation tout à fait anormale. Dans la plupart des observations, la tumeur a son siège d'élection à l'angle interne de l'œil, dans le cul-de-sac conjonctival inférieur.

Le fait de Röhmer est à rapprocher du nôtre; la tumeur était placée en haut, vers le cul-de-sac supérieur, parallèlement à lui, semble-t-il, au lieu de lui être perpendiculaire comme dans notre observation, et ne devenait apparente que dans le regard en bas. Nous avons insisté sur les rapports du cysticerque avec le tissu cellulaire sous-conjonctival et sur son adhérence au globe oculaire à l'aide de plusieurs trousseaux fibreux.

L'épaississement du tissu à ce niveau, qu'on retrouve dans toutes les observations, est un phénomène secondaire, d'origine inflammatoire, et est dû à l'irritation occasionnée par le parasite.

On sait que pour expliquer la présence du cysticerque sous la conjonctive, on s'est demandé si à côté de la pathogénie classique on ne pouvait pas invoquer ici un mode de contamination autre que par le tube digestif, l'infection directe : à l'occasion d'un traumatisme ou d'une conjonctivite légère et grâce à la congestion plus ou moins intense et à la dilatation des vaisseaux qui en résulte, un œuf de tænia, situé dans le cul-de-sac, pourrait pénétrer dans le tissu sous-conjonctival, sa coque ayant été détruite par la sécrétion lacrymale et l'embryon étant mis en liberté. L'absence de tout traumatisme et de conjonctivite antérieurs ne permet pas d'admettre ici cette hypothèse.

1. Makrocki, *Klin. Monatsblätter für Augenheilkunde*, août 1883, p. 329.

Digitized by Google

On retrouvait dans notre observation les caractères classiques décrits par Sichel, tumeur kystique, rosée, rénitente, presque diaphane au centre, présentant un disque blanchâtre ou jaunâtre circonscrit au centre, se déplaçant latéralement dans une certaine étendue, mais adhérente à la sclérotique par sa face postérieure. Ces caractères, joints à l'inflammation modérée de la conjonctive tout autour du kyste, permettent de porter à peu près à coup sûr le diagnostic du cysticerque; mais en raison de la rareté de l'affection, il est toutefois difficile de l'affirmer.

D'ailleurs, l'extirpation s'impose dans tous les cas, d'autant plus que l'affection abandonnée à elle-même peut conduire à la suppuration comme dans le cas de Sgrosso. Nous pensons même que celle-ci est la règle à une période avancée de l'évolution du parasite.

L'examen anatomique de la poche kystique ne nous a pas permis de retrouver les cellules géantes signalées par Fuchs. Elles doivent se rencontrer rarement. Cette poche est formée par la modification du tissu conjonctif sous-muqueux, au milieu duquel s'est fixé le parasite. Elle doit être enlevée aussi complètement que possible; mais, au niveau des adhérences avec la sclérotique, l'extirpation complète est à peu près impossible. On se contentera de bien racler la paroi fibreuse en ce point. La guérison a lieu sans réaction aucune.

Enfin, cet examen anatomique nous a permis de préciser la variété anatomique de cysticerque en présence de laquelle nous nous trouvions. Les crochets étaient ceux du tænia solium : il s'agissait d'un *cysticercus cellulosæ*, c'est-à-dire d'une des variétés les plus rarement rencontrées.

M. Morax. — Ce fait est fort intéressant et les préparations semblent démonstratives. Je n'ai pas vu personnellement de cas semblables, mais j'ai le souvenir que les auteurs insistent sur le caractère douloureux de l'affection. Existait-il dans le cas de M. Terrien?

M. Darier. **Épithéliome de la paupière inférieure, autoplastie.** — Le Dr Darier présente une malade âgée de 65 ans qui a été *opérée par autoplastie*, il y a trois ans et neuf mois, pour un *épithéliome* ayant détruit toute la paupière inférieure, la commissure interne et une partie de la paupière supérieure. Une ablation généreuse de tous les tissus morbides laisse une brèche cutanée très étendue qui doit être comblée par un large lambeau en V, pris sur le front ayant son pédicule sur la racine du nez.

Depuis cette époque il n'y a pas eu la moindre trace de réci-

Digitized by Google

dive; l'œil, quoiqu'un peu humide, est très bien protégé, et les lambeaux cutanés empruntés aux téguments se fixent malgré une légère saillie au niveau du pédicule et, sauf une coloration plus pâle que la peau environnante, ont fort belle apparence.

MM. Chevallereau et J. Chaillous. **Fibrome de l'orbite chez une jeune fille.** — Mlle L... Henriette, âgée de 18 ans, vient le 8 décembre 1902 consulter à la clinique des Quinze-Vingts, pour une « grosseur » qui déforme la paupière supérieure de l'œil droit. La jeune fille raconte qu'il y a sept ou huit ans, elle reçut à cet endroit un coup de règle. Et la saillie apparut environ deux mois après le traumatisme. Elle augmenta de volume pendant un mois,

Fig. 1.

puis elle resta stationnaire : depuis deux ans, elle subirait un lent accroissement.

Du reste, la malade ne se plaint ni de douleur, ni de larmoiement, ni de diplopie. Mais l'asymétrie que produit la déformation de l'arcade sourcilière et de la paupière supérieure droite expliquent facilement le désir qu'a la malade d'être débarrassée de cette « grosseur ».

La photographie que nous vous présentons, bien que faite il y a trois ans, donne une bonne idée de l'aspect que présente la région déformée (fig. 1). La moitié externe de la paupière supérieure est distendue par une saillie qui remonte jusqu'à l'arcade sourcilière, anormalement relevée, et qui descend jusqu'au niveau du sillon palpébral supérieur qu'elle efface complètement. La tumeur a environ une largeur de 3 centimètres et une hauteur de 2 centi-

Digitized by Google

mètres. Le bord inférieur de la paupière supérieure atteint le milieu de la pupille, mais l'occlusion des paupières est parfaite.

La peau semble amincie, parce qu'elle est distendue, mais elle n'adhère pas aux tissus sous jacents. La tumeur est dure comme du cartilage, et complètement indolore à la pression; on la sent séparée du rebord orbitaire par un sillon étroit, mais la partie profonde s'enfonce dans l'orbite, sans qu'il soit possible de l'explorer. La partie palpébrale ne présente ni bosselure, ni irrégularités très appréciables. On peut mobiliser, mais à peine, la tumeur et dans tous les sens.

On ne retrouve chez la malade aucune autre malformation, aucun antécédent pathologique, soit personnel, soit héréditaire, aucun trouble oculaire.

Le 13 décembre, après anesthésie chloroformique, le sourcil étant rasé, M. Chevallereau fit une incision suivant la moitié externe de l'arcade sourcilière, et arriva presque aussitôt sur la face externe de la tumeur. Facile à libérer de ses adhérences dans sa moitié extra-orbitaire, elle fut plus difficile à détacher de la face supérieure de l'orbite, où elle semblait prendre naissance. Une traction continue et douce vint à bout de cette résistance et la tumeur fut complètement extraite. Point de suture, pansement compressif. Suites normales et apyrétiques.

Huit jours après, la malade quittait le service; le gonflement avait presque entièrement disparu, mais la paupière était encore un peu tombante. Elle revint nous voir six mois après. Il n'y avait pas de récidive et l'asymétrie des deux régions palpébrales avaient complètement disparu.

Examen de la tumeur. La tumeur, du volume d'une amande, est très dure; elle a la forme d'un coin dont la base est renflée dans sa partie antérieure, la seule accessible à l'exploration. Sa surface brunâtre est rendue irrégulière par les débris des tissus dont on a rompu les adhérences. Une coupe médiane qui traverse entièrement la tumeur, la montre dure, blanche, et limitée par une sorte de capsule jaunâtre; au raclage, il ne s'écoule pas de suc.

Après fixation dans le formol picrique, inclusion dans la celloïdine, coloration par l'hématosiline-éosine, les coupes montrent (Ocul. I, obj. Zeiss, A.) la tumeur formée de nombreux faisceaux de tissu conjonctif, les uns allongés parallèlement à la surface, les autres disposés en tourbillons. Les derniers sont surtout nombreux au centre de la coupe. Ils sont disposés beaucoup plus irrégulièrement que ceux de la périphérie. Entre les faisceaux du tissu conjonctif se détachent de nombreux noyaux disséminés en rangées,

Digitized by Google

entre les faisceaux, ou disposés, surtout au centre, en amas très irréguliers de forme et de dimensions. Les vaisseaux sont extrêmement rares.

(Obj. immersion 1/12). Les cellules disséminées entre les faisceaux conjonctifs sont en général très allongées et à noyau aplati. Elles sont au contraire arrondies ou irrégulièrement ovalaires là où les cellules sont disposées en amas. Les vaisseaux très rares ont leurs parois propres et indépendantes des cellules de la tumeur.

Nous ne voulons pas, à propos de cette courte observation, étudier les fibromes de l'orbite. On pourra se reporter au besoin soit au traité de Lagrange[1], soit à la thèse récente de M. de Clos-menil[2], où les principales observations sont reproduites.

Rappelons simplement que nous retrouvons dans notre cas les symptômes cliniques attribués aux fibromes ou aux fibro-sarcomes de l'orbite : lenteur de l'évolution, absence de toute complication sur l'appareil de la vision et, après l'ablation, non récidive.

Rappelons aussi le début de l'affection vers la dixième année, et le traumatisme qui l'a précédée.

Ces tumeurs sont appelées fibromes ou fibro-sarcomes. Il nous a paru préférable d'étiqueter notre cas du nom de fibrome, puisque la tumeur en question présente tous les caractères des tissus ainsi désignés, et puisqu'elle n'a ni la caractéristique histologique, ni l'évolution fatale du sarcome.

M. Jocqs. **Eclatement du globe. Luxation sous-conjonctivale du cristallin. Présentation de malade.** — Le 6 mai, la malade que je vous présente, femme de 55 ans, en se baissant dans l'obscurité pour ramasser un objet à terre, heurta violemment son œil gauche contre le pommeau d'une chaise. Son œil, le lendemain, était dans l'état suivant :

Le globe oculaire n'avait plus sa forme. On ne voyait que la conjonctive, fortement soulevée par un épanchement liquide sanguinolent. La cornée enfoncée dans l'entonnoir du chémosis laissait voir la chambre antérieure pleine de sang. Nulle part la conjonctive n'était rompue.

L'œil, très mou, avait la consistance d'une éponge mouillée. Traitement antiphlogistique d'attente.

1. Lagrange, *Traité des tumeurs de l'œil et de l'orbite*, t. II.
2. Closmesnil, *Contribution à l'étude des tumeurs de l'orbite* (Thèse de Paris, 1903).

Digitized by Google

Peu à peu, cet œil a repris sa forme et sa consistance normale comme vous le voyez en ce moment.

Sur le segment supérieur de l'iris, on voit un coloboma comme s'il avait été produit par une iridectomie très périphérique. La chambre antérieure a sa profondeur normale.

A la partie supéro-interne, en dehors du limbe, on voit sur la sclérotique une ligne cicatricielle brune, vestige d'une ancienne rupture des membranes internes. On en voit une autre en bas et en dehors.

Enfin, à cheval sur le limbe supérieur et caché par la paupière supérieure sur laquelle il fait relief, on voit le cristallin gonflé recouvert par la conjonctive (luxation sous-conjonctivale).

Fond de l'œil à peine éclairable à cause de flocons persistants. Vision = compte les doigts.

L'intérêt de ce cas réside dans la reconstitution rapide de la forme et d'une partie des fonctions d'un œil ayant subi un si grave traumatisme qu'il paraissait de prime abord voué à l'énucléation.

Il démontre une fois de plus le siège d'élection des luxations sous-conjonctivales du cristallin.

Cette heureuse issue des graves désordres de cet œil est due, sans aucun doute, à ce que toutes les ruptures ont été sous-conjonctivales, ce qui a évité la perte des liquides intraoculaires et l'infection des plaies.

Le cristallin luxé peut être d'ores et déjà enlevé sans inconvénient, puisque les ruptures sclérales sont consolidées.

M. Péchin. — Je vois de temps en temps depuis plusieurs années une femme âgée de 80 ans et qui à l'âge de 20 ans, en travaillant dans une vigne, se blessa l'œil droit contre un échalas. Il y eut rupture de la sclérotique en haut, au niveau du limbe, et luxation sous-conjonctivale du cristallin. On n'a fait aucun traitement. Le globe oculaire a conservé sa forme; il n'a jamais été douloureux. Le cristallin dégénéré forme une tumeur sous-conjonctivale d'aspect jaunâtre, qui n'a jamais apporté de gêne à la malade et qui n'est apparente que lorsqu'on soulève la paupière. L'intérêt de ce cas est dans la date éloignée du traumatisme, ce qui permet d'en constater le mode d'une longue évolution.

M. Valude. **A propos de la question de l'iridectomie dans le glaucome à crises intermittentes.** — Il y a quelques mois, M. Abadie a traité devant la Société cette question de l'iridectomie dans le glaucome à crises intermittentes, c'est-à-dire le glau-

Digitized by Google

come qui, sans être encore vraiment du glaucome subaigu, est cependant plus caractérisé que le glaucome dit simple. C'est un glaucome insidieux, sans crises douloureuses, ou s'accompagnant de sensations peu importantes, caractérisé surtout par des crises d'obnubilations passagères et la vision, intermittente aussi, de cercles colorés. A la longue, l'œil devient un peu dur, la papille s'excave et la cécité survient d'ordinaire progressivement, malgré les myotiques. Le diagnostic est quelquefois peu aisé, si l'on examine le malade au début, au moment des rémissions et avant que l'excavation optique ne se soit dessinée.

Pour tous ces cas M. Abadie conseille sans hésitation l'iridectomie, même si l'emploi des myotiques est suivi d'un effet suffisant. Il considère, si je me souviens bien de son argumentation dans la discussion qui suivit sa communication et de l'expression exacte de sa pensée, que l'iridectomie pratiquée à froid, en dehors des crises, est *toujours sans danger* et qu'elle est le remède vraiment efficace.

Que l'iridectomie soit un remède excellent, le meilleur même de cette forme de glaucome, je le reconnais volontiers; mais là où nous ne pouvons suivre M. Abadie, c'est quand il affirme que cette opération est sans nul danger et qu'elle peut être proposée sans hésitation aucune.

Lors de la communication de M. Abadie, j'avais déjà élevé une protestation contre sa conclusion trop optimiste en faveur de l'iridectomie; aujourd'hui j'apporte des faits.

Le hasard a voulu que, dans les semaines qui ont suivi la communication de M. Abadie, j'eusse à prendre parti dans quatre cas de glaucome répondant tous, à quelques variantes près, au type de glaucome à crises intermittentes qui se trouve en question ici.

Chez ces quatre malades, trois femmes et un homme, il n'existait pas de crises aiguës douloureuses; la maladie progressait avec des périodes d'obnubilation passagère, des visions de cercles colorés et une baisse graduelle de la vision. Chez tous un premier œil avait été totalement perdu par les progrès d'un glaucome ayant marché de même, sans éclat aigu.

Je ne suis pas tenace dans mes opinions dès qu'il m'apparaît que la vérité peut se trouver ailleurs, et je ne demandai pas mieux que d'adopter la doctrine simpliste et réconfortante de M. Abadie.

Je me résolus donc à pratiquer l'iridectomie chez les quatre malades en question et je le fis à froid et dans d'excellentes conditions opératoires. Les opérations furent accomplies toutes sans incident aucun, sans hémorragie notable, le colobome irien opé-

Digitized by Google

ratoire fut parfait chez mes quatre opérés, sans aucune prise de l'iris dans les angles de la plaie.

Je rappelle que le type clinique de ces quatre malades se rapproche absolument de celui qui a été mis en cause ici par M. Abadie.

Voici le résumé de ces quatre observations :

Mme B..., 74 ans.

O.G. : perdu depuis longtemps, insensiblement, sans crises douloureuses.

V = 0 : atrophie et excavation optique.

O.D. : Mme B... se plaint depuis quelque temps d'une diminution de la vision. Elle éprouve des crises d'obnubilation, quelques douleurs de tête; cercles colorés, tension légèrement élevée; champ visuel normal, pas d'excavation.

Iridectomie le 28 mars.

Bon résultat. La vision redevient normale et se maintient telle depuis lors.

Mme F..., âgée de 44 ans, se présente le 18 avril dernier à notre consultation des Quinze-Vingts.

O.G. : V = 0; glaucome absolu.

O.D. : V = 1/2, T + 1, champ visuel nasal à 35°; glaucome subaigu à crises intermittentes; légère excavation.

Iridectomie le 21 avril de l'œil droit.

Le 4 mai, O.D. : V = 1/3.

L'acuité visuelle reste depuis lors un peu inférieure à ce qu'elle était avant l'opération. L'œil est complètement rétabli, sans rougeur, sans hémorragie du fond de l'œil.

Mme B..., 52 ans, venue dès l'année 1900 me consulter à la clinique des Quinze-Vingts. Glaucome subaigu progressif, sans crises douloureuses; la malade a refusé jusqu'à ces derniers temps de se laisser opérer. Voici les étapes descendantes de sa vision :

Mars 1900 : O.G. V = 1/2; O.D. = 2/3.
Mars 1903 : O.G. V = 1/10; O.D. V = 2/3.
Mars 1904 : O.G. V = 0, œil très dur; glaucome absolu.
— O.D. V = 1/3, T. + 1, bon champ visuel.

Je pratique l'iridectomie à droite le 21 avril pour enrayer la marche fatale des symptômes et l'évolution funeste déjà démontrée à la malade sur l'état de son œil gauche; l'opération est exécutée très correctement et facilement.

Deux jours après l'œil se montre rouge violacé, très tendu,

Digitized by Google

inéclairable, douloureux; le cristallin et l'iris sont projetés contre la face postérieure de la cornée. V = 0. L'œil est totalement perdu.

Il est bien évident que, sans opération, l'œil droit s'acheminait vers la cécité et, comme l'œil gauche, vers l'état de glaucome absolu, mais il n'est pas moins certain que l'intervention a précipité les choses, malgré la parfaite exécution de l'iridectomie. La malade a perdu ainsi deux ans de survision.

M. G..., 65 ans.

O.G. : V = 0. Glaucome ancien ayant abouti à l'état de glaucome absolu, avec une cornée un peu trouble, un œil inéclairable et tendu.

O.D. : V = 1/2. La vision baisse depuis quelque temps, sans douleurs, mais avec des crises d'obnubilation et des sensations de cercles colorés.

Pas d'excavation, fond d'œil normal, aucune trace d'hémorragie ancienne ni récente; tension un peu au-dessus de la normale; champ visuel normal.

Iridectomie le 26 avril.

Les premiers jours la vision semble satisfaisante, malgré une très forte injection scléroticale et l'existence d'un hyphéma assez marqué. Mais dans les semaines qui suivent il se fait, à deux reprises, une poussée d'hémorragies dans la rétine et la vision en demeure fortement réduite, d'après ce que me fait écrire le malade lors de ses dernières nouvelles.

Ici le résultat de l'intervention a été de provoquer l'apparition d'hémorragies du fond de l'œil.

Ainsi, sur ces quatre malades, une seule a été réellement avantagée par l'opération; une autre a obtenu un résultat médiocre; des deux autres, l'un a perdu totalement la vue et l'autre presque complètement.

Et il convient de noter que tous ces malades présentaient une bonne conservation de leur champ visuel, ce qui est la condition essentielle du succès; chez tous, l'opération a été aisée et exécutée correctement, sans incident.

Il est bien probable que tous étaient voués à la cécité, malgré les myotiques et que l'opération n'a fait qu'en avancer la triste échéance, mais ne compte-t-on pour rien les mois ou les années de survision qui pouvaient rester à ces malades?

C'est pourquoi, à plus forte raison, quand on obtient un arrêt dans la marche du glaucome, avec l'emploi, même persistant, des myotiques, me paraît-il de la plus élémentaire prudence

Digitized by Google

de s'en contenter et de ne pas risquer une aussi forte partie.

Je ne peux oublier que j'ai une cliente, Mlle B..., qui a perdu l'œil gauche d'un glaucome subaigu devenu absolu, et dont je maintiens la vision de l'œil droit à 3/10 par l'emploi continu de la pilocarpine. Je l'ai revue il y a peu de temps encore; elle a toujours, de temps en temps, des cercles colorés, mais sa vision reste assez satisfaisante et je préfère ne pas risquer de lui voir perdre brusquement le peu qui lui reste. Et, à côté de ce cas, j'en suis d'autres depuis cinq, trois et deux ans qui ne font que me confirmer dans la règle de prudence que je crois la plus profitable au bien des malades.

Je ne veux pas dire cependant que je condamne l'iridectomie dans le glaucome à crises intermittentes et qui s'annonce ainsi comme devant être progressif, je veux simplement dire que cette opération n'est pas d'une réussite certaine, et qu'on ne doit pas l'aborder d'un cœur léger.

Dans la discussion de la communication de M. Abadie, il a été dit ceci, qu'il serait dangereux d'enseigner aux élèves la confiance dans le traitement médical par les myotiques; j'estime, quant à moi, qu'il serait plus dangereux encore de leur faire croire que l'iridectomie est une méthode curative de tout repos. Les exemples que je viens de citer font voir à quels cruels mécomptes ils seraient ainsi exposés.

Et pour donner sur cette question l'expression de ma pensée, je dirai : l'iridectomie est certainement le moyen radical par excellence d'arrêter la marche de la maladie, mais c'est une grave erreur de croire que l'opération est sans danger. Avant de l'employer, il importe d'examiner soigneusement toutes les circonstances du cas, et il peut être plus sage de se contenter de la médication myotique qui d'ailleurs compte de nombreux succès. La pérennité de ce traitement est sans doute un ennui, ennui qui se trouve compensé par l'innocuité du moyen; on ne peut en dire autant de l'iridectomie qui a causé de nombreux désastres dans les cas de glaucome progressif.

M. Sulzer (Paris). **Rapport sur un travail de M. Frenkel (de Toulouse) intitulé : « Sur le rapport de la myopie avec les taies de la cornée. Contribution à l'étude de la myopie acquise ».** — Depuis longtemps on sait que les taies de la cornée prédisposent à la myopie, mais ni les raisons de cette prédisposition, ni le mode d'action des taies cornéennes ont été élucidés jusqu'ici d'une façon satisfaisante. M. Frenkel a donc été bien inspiré en choisissant cette relation comme sujet de ses recherches.

Digitized by Google

Dans son soigneux travail il convient de distinguer deux parties : la partie historique ou la mise au point de la question, et les investigations personnelles de l'auteur accompagnées de ses conclusions. Pour donner une impression juste de la valeur que possède la contribution de M. Frenkel, nous insérons ici les conclusions de son travail :

1° Les taies de la cornée provoquent, lorsqu'elles siègent dans la région pupillaire, dans un tiers des cas au moins, peut-être même plus souvent, une myopie qui a une tendance à devenir progressive, à s'accompagner de lésions du fond de l'œil et à diminuer encore davantage l'acuité visuelle déjà réduite par l'existence de l'opacité cornéenne;

2° Les taies bilatérales provoquent le plus souvent une myopie bilatérale ; les taies unilatérales donnent lieu le plus souvent à une myopie unilatérale. Celle-ci siège tantôt du côté de l'œil taché, tantôt du côté de l'œil sain, suivant que l'un ou l'autre est utilisé de préférence pour la vision rapprochée ;

3° L'ancienneté des taies paraît jouer un certain rôle dans le degré de la myopie, mais ce point mérite d'être étudié à l'aide de documents nouveaux ;

4° En outre de l'astigmatisme irrégulier, les taies déterminent généralement un astigmatisme mesurable qu'on peut évaluer en moyenne à 1, 5 — 2 D. Cet astigmatisme devient un nouveau facteur qui intervient dans la production de la myopie ;

5° La myopie provoquée par les taies ne paraît pas être une myopie de courbure, mais bien une myopie axile, ainsi que le prouvent les mensurations de la cornée, de même que l'existence des lésions du fond de l'œil ;

6° L'acuité visuelle, sensiblement diminuée du fait des opacités cornéennes, subit au cours du temps une nouvelle diminution liée à la progression de la myopie et à l'apparition des altérations du fond de l'œil ;

7° La pathogénie de cette variété de la myopie acquise est analogue à la pathogénie de toute autre myopie acquise et reconnaît pour cause le rapprochement des objets nécessité par la démonstration de l'acuité visuelle. En outre de cette théorie mécanique, il y aura lieu d'examiner la valeur de la théorie inflammatoire, de retentissement sur le segment antérieur. Enfin il convient d'envisager le jeu d'équilibre entre la tension intraoculaire et la résistance cornéenne, tout au moins pour certains cas ;

8° En ce qui concerne la question de savoir si c'est l'effort de l'accommodation ou bien de la convergence qui intervient dans la production de la myopie acquise, les cas de taies unilatérales

Digitized by Google

que nous avons observés et qui ont donné lieu à une myopie unilatérale paraissent avoir mis en jeu surtout l'accommodation. Mais cette question est trop complexe pour être jugée sans plus ample informé et appelle encore de nouvelles recherches;

9° La myopie acquise à la suite des taies de la cornée nous impose de nouveaux devoirs de prophylaxie oculaire, tendant à guérir et à prévenir les kératites phlycténulaires et autres affections productrices d'opacités cornéennes. Il y a là un point d'hygiène qui mérite de fixer l'attention des mères de famille et des autorités scolaires. Les kérato-conjonctivites phlycténulaires et toutes les affections en apparence légères de la cornée sont considérées comme des affections sérieuses, pouvant devenir le point de départ d'une myopie progressive;

10° Les sujets atteints de taies de la cornée doivent être soumis à une surveillance compétente pour corriger les vices de réfraction et pour diriger leur hygiène oculaire en vue de restreindre les progrès de leur myopie.

Ainsi que les conclusions de M. Frenkel vous le montrent, son travail n'a pas la prétention de trancher la question de l'étiologie de la myopie particulière dont il s'occupe. Il passe en revue les deux causes classiques, mécaniques, l'accommodation et la convergence ainsi que la théorie inflammatoire, sans rejeter ou accepter définitivement aucun des points de vue qu'elles représentent. Cette abstention est d'autant plus méritoire que les recherches de l'auteur ont élucidé plusieurs points de détails. Les recommandations pratiques qui accompagnent les conclusions du travail auront l'assentiment de tous.

Le travail de M. Frenkel porte toutes les marques du travail scientifique. Après une mise au point consciencieuse, complète et claire de la question, il apporte une somme d'observations personnelles, bien prises, logiquement groupées et clairement exposées dans le but de préciser les points de détails négligés jusqu'ici. De l'ensemble des faits ainsi rassemblés il tire les conclusions qu'ils comportent.

M. Frenkel, chargé du cours de clinique ophtalmologique à l'université de Toulouse, se montre esprit clair et observateur. Nous croyons que la Société pourra se féliciter de le compter parmi ses correspondants nationaux.

MM. V. Morax et A. Patry. **Sur un type clinique de cécité caractérisé par l'atrophie optique et une déformation crânienne.** — Nous nous proposons de montrer ce soir les photographies de sept malades observés dans le service d'ophtalmologie de Lariboisière et à l'Institut départemental des aveugles de la

Digitized by Google

Seine. Ces sept malades sont tous atteints de la même affection, caractérisée par une atrophie névritique des nerfs optiques et par une malformation cranienne.

Le crâne, vu de profil, est court, élevé; la courbure sagittale est régulière. Vu de face, le crâne est étroit, comme aplati latéralement. La face, dans plusieurs cas, est asymétrique; le front est étroit, il se continue directement avec le reste de la voûte cranienne. Les bosses frontales sont effacées, les arcades sourcilières peu saillantes. Les yeux toujours proéminents sont nettement exophtalmes.

Du côté de l'œil, dans tous les cas nous trouvons une atrophie papillaire, névritique, bilatérale. La papille est blanche nacrée, à contours toujours irréguliers. Un de nos malades n'a aucune perception lumineuse, deux ont la vision quantitative d'un seul œil, quatre ont la vision quantitative des deux yeux. Leur acuité est cependant assez faible pour qu'ils soient considérés comme aveugles et placés à l'Institut départemental des aveugles.

La cécité n'est pas congénitale, elle est apparue dans cinq cas au-dessous de 5 ans, dans un cas à 9 ans.

Les réflexes pupillaires existent chez les cinq malades qui ont la vision quantitative, dans tous les cas le réflexe consensuel est normal.

La fente palpébrale est fermée dans deux cas, entr'ouverte dans quatre cas, largement ouverte dans un cas. Tous ces malades présentent du nystagmus horizontal, sauf un chez lequel il est rotatoire. La divergence de 10 à 20° existe chez cinq malades. Les mouvements du globe sont normaux chez cinq de nos malades; chez deux l'abaissement est difficile ou ne se fait pas; les autres mouvements sont normaux; chez un autre les yeux se dévient à droite quand le malade essaye de les mouvoir.

Du côté de l'état général, rien à noter, si ce n'est une céphalée quelquefois très violente dans quatre cas. Nous constatons une santé assez bonne, une intelligence moyenne, une constitution normale.

La plupart de nos malades sont du sexe masculin.

Au point de vue héréditaire, rien à noter. Les frères et les sœurs de nos malades n'ont pas d'affections oculaires, ni de difformités craniennes; ils sont en général bien portants sauf pour deux familles : dans l'une (Obs. VI) trois frères sont morts en bas âge, dans l'autre (Obs. V) six frères et sœurs sont morts de méningite dans la première enfance. On trouvera dans les tableaux ci-joints l'ensemble de nos observations.

Digitized by Google

Tableau n° 1.

Nos.	NOMS.	DÉBUT.		PAPILLES.		ACUITÉ.		RÉFLEXES LUMINEUX.		OUVERTURE PALPÉBRALE.	NYSTAGMUS.	DIVERGENCE.	MOUVEMENT DES GLOBES.	SAILLIE DES GLOBES.
		O.D.	O.G.	O.D.	O.G.	O.D.	O.G.	O.D.	O.G.					
I	M. Maria...	1 mois.	1 mois.	Atrophie.	Atrophie.	V. 9.	V. 9.	Faible.	Faible.	Moyenne.	+	Légère O.G.	Nuls.	Exophtalmie.
II	C. Gustave.	9 ans.	congénital.	Id.	Id.	V. 9.	0	»	Consensuel.	Paupière supérieure tombante	+	10 à 15°	»	+
III	J. Victor..	3 ans.	5 ans.	Id.	Id.	V. 9.	V. 9.	+	+	Large.	+	15°	Abaissement difficile.	Exophtalmie.
IV	L. Germain.	4 ans.	4 ans.	Id.	Id.	V. 9.	V. 9.	0	0	Moyenne.	+	»	Globes se dévient à droite dans tous les mouvements.	Légère.
V	Ma. Émile..	3 ans.	3 ans.	V. 9.	0	V. 9.	0	Faible.	Consensuel.	»	+ rotatoire.	20°	Normaux.	Légère.
VI	Me. Émile..	4 ans.	4 ans.	Atrophie.	Atrophie.	V. 9.	V. 9.	»	Faible.	»	+	10 à 15°	»	Légère.
VII	R. Charles.	?	?	Id.	Id.	0	0	0	0	Paupières tombantes.	+	»	Globes abaissés, pas de mouvements de latéralité.	+

Digitized by Google

Tableau n° 2.

N°s.	NOMS.	AGE.	PÈRE.	MÈRE.	FRÈRES ET SŒURS	ANTÉCÉDENTS PERSONNELS.	CÉPHALÉE.	INTELLIGENCE.
I	M. Maria...	17 ans.	Chétif.	Bien portante, une fausse couche.	Sœur † tuberculeuse, quatre bien portants, trois mort-nés.	Convulsions, accouchée par la tête, malformation cranienne datant de la naissance, réglée à 13 ans irrégulièrement.	+	»
II	C. Gustave.	16 ans.	†	Bien portante.	Quatre frères bien portants.	Convulsions à 18 mois.	»	Moyenne.
III	J. Victor...	20 ans.	†	†	Sœur 16 ans bien portante. Sœur † en nourrice.	Méningite? à 5 ans.	Violente surtout jusqu'à 13 ans.	Id.
IV	L. Germain.	18 ans.	»	Bien portante.	Sœur 14 ans bien portante.	Chute à 4 ans sur la nuque.	»	Id.
V	Ma. Émile..	20 ans.	»	»	3e de six frères et sœurs morts de méningites.	Dort bien, dentition défectueuse.	—	Id.
VI	Me. Émile..	25 ans.	Bien portant.	Affection cardiaque.	Trois morts en bas-âge. Un mort à sept ans maladie de cœur.	Chute sur la nuque à 4 ans, tumeur blanche du genou, névralgie sous-orbitaire.	Violente.	Id.
VII	R. Charles.	32 ans.	Bien portant.	Bien portante.	Six frères et deux sœurs, dernier mort à deux mois, aveugle.	Convulsions à 2 ans.	+	Médiocre, caractère violent.

Digitized by Google

Tableau n° 3. — Dimensions du crâne.

Nos.	NOMS.	Diamètre antéro-postér. Maximum.	Diamètre transversal Maximum.	Diamètre frontal Minimum.	Diamètre stéphanique.	Circonférence Maximum.	Courbure sagittale.	Courbure horizontale.	Indice céphalique.
II	C. Gustave..	17.6	14.0	10.6	12.8	52.0	35.0	35.0	79.54
III	J. Victor....	17.6	14.4	9.8	12.2	53.0	35.0	33.0	81.81
IV	L. Germain.	18.0	13.6	9.6	11.9	51.5	34.0	34.0	75.55
V	Ma. Émile..	18.2	14.0	10.8	12.4	54.0	37.0	35.0	76.92
VI	Me. Émile..	17.8	14.0	10.8	12.4	55.0	36.0	35.0	78.65
VII	R. Charles..	17.8	13.2	10.0	12.0	52.0	35.0	33.0	74.40

Le type clinique est connu depuis longtemps : de Græfe en 1866 en a déjà publié une observation, von Michel en 1873, puis Schüller, Hirschberg, Vossius, Stood, Ponfick, Mauz, Freidenwald, Weiss-Brugger, Œler-Grœnow, Vortisch, Krauss, Goldzieher, et tout dernièrement Enslin dont le mémoire a paru dans les *Archives de de Græfe* du 12 avril 1904, ont aussi publié des observations. Le mémoire d'Enslin réunit tous les cas publiés, au nombre de 26; il ajoute 16 cas personnels, ce qui avec les 2 cas de Goldzieher et nos 7 cas porte à 51 le nombre des cas publiés. Mais le type clinique est certainement plus fréquent que me permettrait de le croire le petit nombre de cas publiés, 6 de nos cas ont été réunis dans une institution d'environ 200 aveugles. Nous sommes persuadés qu'en cherchant dans d'autres institutions d'aveugles on augmenterait très facilement le nombre des cas.

Voici, très rapidement esquissés, les caractères de l'affection que nous étudions. C'est une affection atteignant surtout le sexe masculin (44 cas sur 49). Elle se développe au cours des dix premières années chez des enfants dont les antécédents héréditaires ou familiaux ne font reconnaître aucune tare spéciale. Les signes de syphilis héréditaire font en général défaut. Les antécédents de méningite, de convulsions, n'ont pas un caractère de constance ou de netteté qui permette d'en faire un symptôme cardinal; il faut remarquer ici que dans le milieu dans lequel ces observations

Digitized by Google

ont été faites, il est difficile d'obtenir des indications précises.

Le principal symptôme est l'affaiblissement visuel qui évolue assez rapidement, conduisant en quelques mois à la cécité. Il faut cependant noter que cette cécité est rarement complète. Dans nos observations la cécité est beaucoup plus fréquente que dans les observations d'Enslin; cela tient sans doute à ce que ce dernier auteur a recueilli ses documents à la consultation de la clinique, tandis que la plupart de nos cas viennent d'un institut d'aveugles.

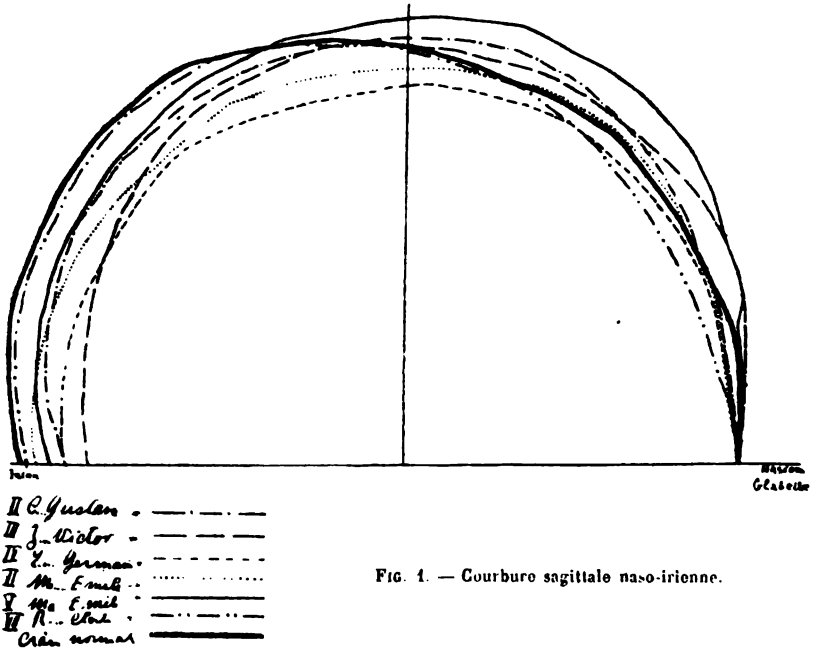

Fig. 1. — Courbure sagittale naso-irienne.

La décoloration atrophique des deux papilles avec contour irrégulier est constante, il s'agit d'une atrophie névritique.

Le crâne est haut, sa courbure antéro-postérieure est régulière, contrairement aux crânes oxycéphales typiques dont l'augmentation de hauteur se fait surtout aux dépens de la moitié front. Le point le plus élevé de la voûte se trouve sur une ligne verticale élevée du milieu de la ligne horizontale naso-irienne. Si on superpose les courbures craniennes de nos malades et celle d'un crâne normal, on voit que le crâne normal est plus long, et que son sommet est bien en arrière de la ligne verticale précitée (Fig. 1).

Digitized by Google

La face est étroite à la partie supérieure, les yeux sont toujours saillants, les bosses frontales effacées. Le crâne est aplati transversalement. Ici encore une courbure transversale d'un crâne normal superposée aux courbures transversales de nos crânes déformés, montre que la première est de près de 2 centim. plus large (Fig. 2).

Enslin conclut que ce crâne auquel il donne le nom de « Turmschädel », crâne en forme de tour, est dû à une ossification

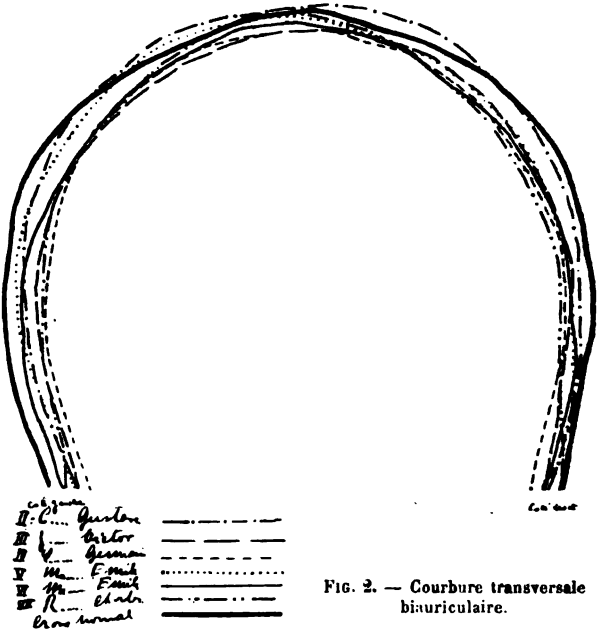

FIG. 2. — Courbure transversale biauriculaire.

prématurée de la suture coronale. Cette synostose précoce détermine, comme l'a montré Virchow, un développement en hauteur supérieur à la moyenne, alors que la longueur et la largeur sont proportionnées aux dimensions moyennes. Enslin ne se prononce sur l'origine de la lésion. Von Michel, Ponfick et Manz ont fait chacun une autopsie et ils ont tous trois trouvé un rétrécissement du canal optique et un amincissement du nerf. Weiss, Brugger, Vortisch et Enslin n'ont jamais retrouvé de rétrécissement du canal optique dans les « crânes en tour » des collections anatomiques de Breslau, Heidelberg et Tubingue. Manz et Hirschberg à la suite de Virchow admettent une méningite qui provoque-

Digitized by Google

rait à la fois la synostose de la suture coronale et l'inflammation du nerf optique. Mais pourquoi cette localisation exclusive au niveau d'un seul nerf cranien. Ponfick admet une atrophie par stase lymphatique, stase due à la compression des gaines du nerf dans un canal trop étroit. Freidenwald admet une atrophie due à l'augmentation passagère de la pression intracranienne par synostose précoce d'une suture. Mais aucun symptôme cérébral ne vient confirmer cette opinion. Nous ne pouvons nous prononcer sur l'étiologie vraie de cette affection. Il faut remarquer que ce n'est point donner une explication que d'admettre l'action exercée par la synostose d'une suture; cette suture est elle-même le résultat d'une cause que nous ne connaissons pas.

Il nous a paru intéressant de présenter ces faits qui ont été peu étudiés chez nous et qui réalisent un type clinique extrêmement caractéristique. Nous n'en voulons pour preuve que le fait suivant : Il nous a suffi de demander à une des surveillantes de l'Institut départemental de nous présenter des aveugles ayant une déformation cranienne pour qu'elle nous amenât les six malades dont nous avons relaté l'histoire et chez lesquels nous avons constaté une atrophie optique névritique bilatérale.

M. Péchin. — Je rapproche du type clinique dont M. Morax vient de nous montrer plusieurs exemples, un type de déformation cranienne localisée exclusivement à une moitié du crâne et de la face dont étaient atteints deux malades que j'ai suivis avec MM. Brissaud et Lereboullet. Chez le premier, un jeune homme actuellement bien portant, on remarqua à l'âge de 2 mois l'augmentation de volume de la tête dans la région frontale gauche, augmentation qui continua lentement, progressivement, sans douleurs et sans accidents. Mais arrivé à l'âge de 20 ans, ce jeune homme fut pris de crises convulsives, avec perte de connaissance, morsure de la langue, sommeil après les crises, mais sans miction involontaire. Il eut pendant trois années consécutives une dizaine de crises semblables et ce fut tout. Le cerveau semble maintenant accommodé dans une boîte cranienne dont le processus déformant est arrêté et se borne à une saillie notable de la région fronto-pariétale gauche et à une bosse frontale sus-orbitaire du même côté. La face est en outre légèrement asymétrique. Bonne vision.

La seconde malade atteinte d'une hémihypertrophie faciale et cranienne droite, remontant à l'enfance, arriva jusqu'à l'âge de 31 ans sans avoir présenté le moindre trouble cérébral ; mais à cette époque elle eut des signes de tumeur cérébrale, *avec double stase papillaire*, qui évoluèrent pendant deux ans et demi, et la malade mourut. A l'autopsie on trouva une double lésion osseuse et méningée. Toute la face interne de la dure-mère droite était

Digitized by Google

parsemée de tumeurs de divers volumes ; à droite également il y avait une grosse tumeur qui s'avançait profondément dans la substance cérébrale.

L'autopsie de la seconde malade nous renseigne sur l'anatomie pathologique du premier malade atteint évidemment de la même affection osseuse, d'une hémicraniose.

La déformation cranienne revêt un type différent chez les malades de M. Morax et les nôtres, mais elle date chez tous du jeune âge. Les antécédents de ces malades héréditaires ou personnels sont négatifs pour la syphilis et d'une façon générale l'étiologie reste obscure. M. Morax établit un type bien légitime avec les malades offrant des caractères bien définis et semblables. C'est assurément la bonne méthode pour établir une entité, aussi en rapprochant ces deux malades des siens, je n'entends pas confondre tous ces malades dans un même type, mais seulement les rapprocher, car s'ils sont distincts apparemment, ils présentent néanmoins des points communs, des analogies, et dès lors ce rapprochement devient utile parce qu'il peut éclairer un diagnostic étiologique jusqu'à présent obscur. Les deux faits que j'ai observés avec MM. Brissaud et Lereboullet établissent l'existence de l'hémicraniose et le rôle important de la dure-mère, rôle physiologique qui s'est dévié sous l'influence d'une cause nocive inconnue, avec crises convulsives, sans lésion oculaire dans un cas et avec signes de tumeur cérébrale et double stase papillaire dans l'autre cas, stase papillaire qui se fût terminée par une atrophie optique névritique si la malade eût survécu.

M. Morax. — Il n'y a, je crois, aucune analogie entre les faits relatés par MM. Brissaud et Lereboullet et le type clinique dont nous vous avons exposé un certain nombre d'observations. Dans les cas dont a parlé M. Péchin il s'agit de lésions circonscrites de productions hyperostopiques limitées d'origine inflammatoire. En l'absence d'antécédents syphylitiques démontrée, on pense forcément à cette étiologie dans toutes ces altérations osseuses à évolution lente. En ce qui concerne les cas dont nous nous occupons, nous n'avons pas relevé de lésions circonscrites, mais une modification portant sur l'ensemble du crâne. Nous n'avons rien relevé qui nous autorise à invoquer la syphilis dans l'étiologie de ce syndrôme, mais nous n'en considérons pas moins cette étiologie comme possible. Il est difficile d'exclure l'intervention de cette infection, lorsqu'on ne peut connaître que très superficiellement les antécédents héréditaires et familiaux. Les conditions dans lesquelles nos observations ont été prises étaient peu favorables à une étude étiologique démonstrative, et nous pensons qu'à ce point de vue l'observation de faits dans la clientèle privée pourrait mieux nous

Digitized by Google

rendre compte de la nature de l'affection. Il est possible qu'une même étiologie, la syphilis, établisse un rapport entre les faits de MM. Brissaud et Lereboullet et ceux que nous relatons, mais l'analogie s'arrêterait là et le type clinique serait en tous cas nettement distinct.

M. Dehenne. — Un symptôme est à noter : c'est dans tous ces cas-là l'absence de cécité complète et absolue. Ce caractère, ajouté à ceux qui ont été notés par M. Morax, ferait bien de ces cas-là une famille spéciale, à différencier des autres formes d'atrophie optiques.

MM. Rochon-Duvigneaud et R. Onfray. **Expériences préparatoires à la recherche des variations de concentration des liquides intraoculaires et de leur influence sur la tension de l'œil.** — On sait par les expériences de Winter, Achard, Lœper, etc., que la teneur du sérum sanguin en chlorures reste d'une fixité remarquable grâce à un mécanisme régulateur que l'on peut résumer ainsi :

1° Les chlorures en excès sont très rapidement éliminés par le rein et passent dans les urines;

2° Si le rein est hypoperméable aux chlorures, ceux-ci sortent des vaisseaux, s'accumulent dans les espaces lymphatiques des tissus, y déterminent un appel d'eau, d'où apparition des œdèmes. Cette eau est fournie par l'augmentation du taux des boissons par suite d'une exagération de la soif;

3° Si la teneur du sang en chlorure s'abaisse sous l'influence du régime, par exemple (déchloruration de Widal), les chlorures emmagasinés dans les tissus repassent dans le sérum sanguin, il y a appel d'eau vers les vaisseaux et les œdèmes disparaissent.

M. Cantonnet a supposé « que l'œil peut, au point de vue hydrostatique, être considéré comme un diverticule lymphatique du torrent sanguin à l'autre extrémité duquel est le rein. Celui-ci devient-il hypoperméable, la concentration moléculaire de l'œil peut augmenter, d'où appel d'eau et augmentation du volume du globe ».

M. Cantonnet pense sans doute que les chlorures non éliminés et refusés par le sérum passent dans la lymphe et aussi dans le corps vitré comme dans une fente lymphatique banale. Il en résulterait un appel d'eau dans les tissus et des œdèmes, parmi lesquels l'œdème vitréen qui se traduirait par une augmentation de volume et de la tension de l'œil. Cet œdème vitréen serait sans doute à classer parmi les œdèmes profonds, les préœdèmes, décelables quand ils portent sur l'ensemble de l'organisme par divers troubles fonctionnels et avant tout par une augmentation de poids.

Digitized by Google

A l'appui de ces hypothèses, M. de Lapersonne a cité l'observation intéressante d'une malade glaucomateuse chez laquelle les poussées d'hypertension coïncidaient avec des périodes d'élimination urinaire insuffisante.

Ces intéressants travaux nous ont engagés à étudier la question. Sous sa forme la plus simple, elle nous paraît se poser de la façon suivante :

1° Peut-on déterminer expérimentalement chez l'animal des variations de concentration du vitré?

2° Ces variations, à supposer que l'on puisse les provoquer, ont-elles une influence sur la tension intraoculaire?

Une expérience très simple montre d'une façon en quelque sorte schématique le problème à résoudre. Un œil de lapin fraîchement énucléé, absolument débarrassé de tous les tissus qui l'entourent et plongé dans l'eau distillée, augmente de tension et de poids. Un premier œil a gagné en deux heures 80 milligrammes, un second 17 milligrammes seulement, un troisième 35 milligrammes. Dans du sérum artificiel, un quatrième œil a gagné 21 milligrammes. Dans ces divers cas le courant osmotique est allé du milieu le moins concentré (eau distillée) vers le milieu plus concentré des liquides intraoculaires. Avec le sérum artificiel les phénomènes ont été analogues, démontrant que les milieux oculaires sont plus concentrés que ce sérum. Une expérience de sens contraire a consisté à placer un œil frais dans de l'eau salée à 20 p. 100. Rapidement il s'est flétri et a perdu 585 milligrammes de poids : le courant osmotique, dirigé de l'œil vers un milieu d'une concentration plus forte, lui a fait perdre de l'eau et par là du poids et du volume.

Il est bien évident qu'il ne faut pas identifier ce qui se passe dans l'œil mort, alors même que ses tissus ont encore leur intégrité histologique, et ce qui a lieu dans l'œil vivant, où intervient en plus, tout au moins, la circulation du sang. Ces expériences sur des yeux énucléés ont simplement pour avantage de faire bien saisir le rapport entre l'imbibition séreuse du vitré et l'hypertonie, entre sa réduction de volume par sa concentration moléculaire et l'hypothonie du globe.

Revenons maintenant aux données du problème physiologique que nous nous sommes posé :

1° Peut-on faire varier dans l'œil vivant la concentration du vitré?

2° Ces modifications de concentration, si elles existent, font-elles varier le volume et le tonus oculaires?

Pour juger ces questions, il est évident qu'il nous faut avant tout connaître la concentration normale du vitré. Nous l'étudierons

Digitized by Google

par trois méthodes : *L'analyse chimique, la cryoscopie, l'hématolyse.*

Nous devrons ensuite trouver un procédé qui nous permettra de déterminer avec sûreté et précision de faibles variations du tonus de l'œil.

A. *Étude de la concentration moléculaire du vitré par la méthode de l'analyse chimique.* — Nous ne pouvons pas encore communiquer une analyse chimique complète des substances dissoutes dans les liquides intraoculaires, mais nous avons pu déjà, grâce à l'obligeance de M. Billon, déterminer la teneur en chlorure de sodium des vitrés de trois lapins. Cette teneur était de 0,84 p. 100, 0,67 p. 100, et 0,53 p. 100. Ces chiffres sont assez variables, nous voyons néanmoins que *dans deux cas* la teneur du vitré en Na. Cl. était notablement supérieur à la teneur en Na. Cl. du sérum sanguin, qui est en moyenne de 0,55 p. 100.

B. *Étude de la concentration moléculaire du vitré par la détermination du point cryoscopique.* — Raoult (de Grenoble) a montré que si l'eau distillée est congelée à 0°, toute solution aqueuse contenant, par exemple, à l'instar des liquides organiques, des sels minéraux ou des substances albuminoïdes, a un point de congélation d'autant plus bas que le nombre des molécules dissoutes est plus grand, *indépendamment de la nature même de ces molécules.*

En d'autres termes, une solution se congèle à une température d'autant plus basse qu'elle est plus concentrée.

Cette méthode nous renseigne donc sur la concentration des liquides intraoculaires d'une façon beaucoup plus générale que la précédente.

Nous ne rappellerons pas ici la technique de la cryoscopie, sinon pour faire remarquer qu'avec les gros thermomètres actuellement dans le commerce, on ne peut pas opérer sur moins de 8 centimètres cubes environ. Six vitrés de lapin nous ont paru fournir ce volume minimum.

Dans deux séries d'expériences nous avons trouvé chaque fois des points cryoscopiques notablement différents.

1re Série . . . . . $\Delta = -0,75$
2e Série . . . . . $\Delta = -1,28$

Si l'écart entre ces deux chiffres est considérable, tous les deux montrent pourtant que le vitré du lapin est hypertonique au sérum de cet animal, sérum dont le Δ bien connu est — 0,56.

C. *Étude de la concentration moléculaire du vitré par la méthode hématolytique.* — Nous avons enfin appliqué au vitré la méthode dite hématolytique de Hambürger, à l'aide de laquelle

Digitized by Google

Bard a proposé d'étudier la tension osmotique du liquide céphalo-rachidien.

Cette méthode est basée sur ce fait que la diffusion de l'hémoglobine des globules rouges ne se fait rapidement que dans des solutions salines très faibles et fortement hypotoniques au sérum sanguin. Cette méthode manque de précision; de plus, un désavantage de son application à l'étude du vitré, consiste en ce que le mélange de celui-ci et du sang se fait mal. Il faut donc opérer seulement sur la partie liquide du vitré et non sur le vitré total.

Néanmoins les liquides vitréens de trois lapins examinés par nous, n'étaient nullement hémolysants. Pour qu'ils le devinssent faiblement, il fallait les additionner de leur volume d'eau distillée. Ces trois vitrés étaient donc nettement hypertoniques au sérum de lapin. Si l'on songe que d'après les recherches de Pagniez, l'hémolyse apparaît seulement dans des solutions salines dont le titre est abaissé à 0,43 ou 0,48 p. 100, nous voyons que la teneur en éléments dissous des vitrés examinés était vraisemblablement d'environ 0,90 p. 100; ce chiffre est tout approximatif, nous le citons simplement pour montrer la concordance entre les résultats de la méthode hématolytique et les autres méthodes employées.

Méthodes à employer pour l'étude des variations de la tension intraoculaire. — C'est là certainement que nous rencontrerons les plus grosses difficultés. Disons tout de suite que des mesures manométriques, au moyen d'un appareil construit d'après les données de Leber, nous paraissent la seule méthode sensible et précise.

1° Si l'on cherche à constater par des mensurations directes, au moyen d'un compas ou d'un fil, les augmentations de diamètre cornéen correspondant à l'augmentation du volume de l'œil dans lequel on injecte de l'eau sous des pressions croissantes, on trouve qu'un allongement appréciable du diamètre cornéen ne se produit que pour une hypertonie formidable, sur des yeux devenus d'une dureté pierreuse, degré que l'on ne peut compter obtenir dans des expériences physiologiques. Il n'y a donc rien à attendre de cette méthode grossière de mensurations directes.

2° Nous devions songer à utiliser l'ophtalmométrie cornéenne. Les recherches de Helmholtz, de Pfalz, etc., ayant démontré que l'augmentation du tonus oculaire détermine une diminution de courbure de la cornée qui tend à rentrer dans la courbure générale de la paroi du globe. Sur des lapins immobilisés par l'appareil de Malassez et installés d'une façon fixe devant l'ophtalmomètre, il est facile d'étudier les changements de réfraction cornéenne qui se produisent, tandis qu'un aide injecte de l'eau dans leur vitré au moyen d'une seringue de Pravaz convenablement

Digitized by Google

modifiée. On constate alors que pour des augmentations faibles et moyennes, déjà très évidentes au doigt, de la tension intra-oculaire, le contact des *mires* n'est pas modifié. Il se modifie seulement pour d'énormes augmentations du tonus, quand l'œil donne au doigt la sensation d'un corps solide. Alors on voit les *mires* s'écarter et se déformer. Nous avons constaté des écartements allant jusqu'à 4 et 6 dioptries environ. La cornée s'aplatit dans ces conditions d'une quantité évaluable en dioptries. Mais là encore il faut des augmentations de tension excessives : de plus une autre difficulté résulte de ce que à l'aplatissement cornéen ainsi obtenu se combine un *astigmatisme* irrégulier qui empêche une évaluation exacte.

Nos expériences faites, nous avons trouvé que Eissen, depuis longtemps, était arrivé à des résultats analogues sur des lapins curarisés, et nous conclurons avec lui et avec Leber que l'ophtalmométrie ne saurait malheureusement servir de tonomètre.

En ce qui concerne la concentration du vitré, nos expériences cryoscopiques et hématolytiques, d'accord en cela avec les données courantes sur la constitution chimique du vitré, montrent que ce milieu est hypertonique par rapport au sérum sanguin. Cet état d'hypertonie favorise l'appel de l'eau du sang vers le vitré et agit par suite dans le même sens que la pression sanguine, qui toujours supérieure à la pression intraoculaire, crée un courant allant du sang vers l'intérieur de l'œil. Mais en revanche la concentration saline supérieure du vitré ne doit-elle pas s'opposer au passage des sels du sérum dans le vitré? Celui-ci ne doit-il pas être au même titre que le liquide céphalo-rachidien (lui aussi hypertonique) inapte à absorber des chlorures? Cela pourrait être vrai si les lois de l'osmose étaient seules en jeu, si la pression sanguine n'intervenait pas. C'est justement à cause de cette complexité des phénomènes qu'il est important de rechercher, par des expériences appropriées, à modifier la concentration du vitré, à le charger de sels ou d'eau, si tant est que ces modifications se maintiennent un temps suffisant pour être constatées.

M. Morax. — J'ai écouté avec grand intérêt la communication de MM. Rochon-Duvigneaud et Onfray, qui me paraissent avoir remis de l'ordre et de la méthode dans l'étude d'une question extraordinairement complexe et qu'on avait voulu résoudre avec une précipitation qualifiée de juvénile. J'espère que nous aurons bientôt la suite des expériences que nos confrères se proposent de réaliser.

Digitized by Google

REVUE DES JOURNAUX ALLEMANDS

PURTSCHER. **Sur la ténonite suppurée** (*Centralbl. f. Augenhk.*, mars). — A propos d'un cas, l'auteur rappelle les cas publiés, et particulièrement celui de Rollet, dont le sien se rapproche beaucoup, puis il insiste particulièrement sur l'absence de participation de l'uvée, et aussi l'absence d'exophtalmie. Dans la cellulite orbitaire, la parésie musculaire est due à l'inflammation du névrilème des nerfs et non à celle de la gaine conjonctive des muscles. Tant que la capsule de Tenon est intacte, le petit oblique reste actif. Le processus inflammatoire gagne ensuite la papille optique, avec la grande douleur du globe à la rétropulsion, et la diminution de réfraction (ici de 4 dioptries) par aplatissement du pôle postérieur. Enfin le pus apparaît au point d'élection; insertion antérieure d'un muscle droit. L'étiologie peut être rapportée à un chicot dentaire ayant déjà donné des accidents maxillaires et sinusiens.

S. NEUBURGER. **Kératite parenchymateuse chez le fils; syphilis cérébrale chez la mère.** — Observation qui confirme les idées de Hirschberg sur la vascularisation restante de la cornée (en balai) qui suffit à affirmer la kératite parenchymateuse antérieure, et l'hérédo-syphilis.

BRANDES. **Accommodation astigmate par action locale de l'homatropine ou de l'ésérine** (*Archiv. f. Augenhk.*, avril). — Ces faits ont été admis par Hess, puis par Koster. Heine a essayé par excitation électrique locale, Batuinnik a essayé des tablettes d'atropine (gélatine et sucre) appliquées sur le limbe : il obtint un astigmatisme léger, la parésie maxima ayant été horizontale; mais le plus souvent un effet exclusivement local n'eût pas lieu. Du reste, les résultats sont très facilement faussés, même dans l'auto-observation. L'auteur construit d'après Hess un appareil très précis, avec deux fils de cocon perpendiculaires l'un à l'autre, disposés dans des cadres facilement mobiles, puis, avec une technique très précise et une observation rigoureuse, il arrive aux conclusions suivantes : l'action locale de l'homatropine ou de l'ésérine peut produire une accommodation astigmatique; le méridien correspondant au point du limbe où l'on agit est le plus atteint par l'alcaloïde; l'accommodation astigmatique par homatropine dépasse rarement 1 dioptrie; par l'ésérine, 2,5 dioptries; l'ésérine seule produit moins d'accommodation astigmatique que

Digitized by Google

l'accommodation d'un œil ésériné; la possibilité d'accommodation astigmatique pendant l'action de l'homatropine ou de l'ésérine dure peu; rapidement l'alcaloïde agit sur le muscle ciliaire entier; l'astigmatisme, par homatropine, n'est pas dû à la dilatation pupillaire; le rapprochement du punctum proximum par l'ésérine n'est pas dû au myosis.

ALEXANDER. **Injection saline sous-conjonctivale et lésion oculaire consécutive** (*Id.*). — L'auteur reprend les reproches qui ont été faits avec justice au sublimé, et les doutes sur la pénétration en nature de l'agent injecté. Dans un cas d'opacité des couches profondes de la cornée, après de nombreuses injections de 2 à 5 p. 100, il y eut des adhérences de la conjonctive au globe, que la dionine montrait encore mieux. Dans un cas de chorio-rétinite avec trouble de vitré, une injection de 1 centimètre à 10 p. 100 amena une nécrose de la conjonctive avec lésions de la cornée et de la lentille, qui disparurent heureusement. Troisième cas : décollement myopique; injection; opacités du cristallin et de la cornée; de plus, effet néfaste du bandeau compressif. L'auteur admet que ce ne sont que des effets fugaces et accessoires, mais ils n'en sont pas plus désirables, et la dionine perdant rapidement son action, il reste à souhaiter la venue d'un autre agent lymphagogue.

SWERBACH. **Concrétions mycéliennes dans les canalicules lacrymaux** (*Id.*) (déjà analysé : voir Société médicale de Moscou, sept. 1902).

KOTHE. **L'inégalité en hauteur et la surplasticité des objets** (*Id.*). — Ces questions très intéressantes touchent de près à la vision stéréoscopique. L'auteur démontre que les différences verticales ne donnent pas le relief (malgré l'opinion d'Helsching); de loin les différences horizontales seules existent; si la différence en hauteur était valable, nous aurions une sensation de relief meilleure en tournant la tête; de même les différences de grandeur en oblique n'agissent que par leur composante horizontale. Quant à l'excès de relief que produisent certains dessins, c'est dû soit à l'excès d'écart des objectifs dans le stéréoscope, soit à ce que nous sommes habitués à tout reporter à une certaine distance, les objets plus proches présentant un relief excessif, les objets éloignés un relief moindre. Étudiant la vision dans l'haploscope et dans le stéréoscope ordinaire, il conclut que l'on peut restituer à l'œil des images conformes à ce qu'il voit, à l'aide de dispositifs précis.

Digitized by Google

HESS. **Remarques sur l'accommodation** (*Klinische Monatsbl. f. Augenhk.*, avril 1903). — L'auteur répond à un article de Tscherning paru dans la *Clinica oculistica*, semblable à celui qu'il publia dans l'*Ophtalmic Review* (voir journaux anglais) et consécutif à l'observation de Grossmann. Hess combat la théorie de la forme d'équilibre exposée par Tscherning qui n'a pas tenu compte de l'hydratation du cristallin à l'air. Il reprend ses expériences de relâchement de zonule et de traction, de descente du cristallin (et non seulement des masses endocapsulaires) démontrée par le déplacement du lacis visible sur la cristalloïde antérieure, et des stries de la capsule postérieure; il oppose à Tscherning les adhérences de la lentille à sa capsule, et combat la théorie de fluidification du vitré dans l'accommodation.

SALA. **Formes rares de glaucome** (*Id.*). — Cataracte congénitale bilatérale sept heures après la discision dans le premier œil (et six heures dans le second), attaque de glaucome aigu : l'auteur n'ayant pas débridé trop largement sa capsule, admet une obturation de l'angle de filtration par des débris cristalliniens; il a en effet remarqué que l'humeur aqueuse, peu abondante, paraissait plus épaisse, colloïdale; de plus, la simple friction de la pince prête à se poser sur un œil agité suffit à diminuer la tension par le massage au niveau de l'angle obturé. Cette explication par l'état de l'humeur aqueuse peut s'appliquer dans les iritis avec ou sans exsudats, les iridocyclites sans infection (post-opératoires), les glaucomes par contusion (par cyclite traumatique et excès d'albumine dans l'humeur aqueuse). Deux cas, le premier avec opacité cristallinienne consécutive, l'autre avec subluxation. Sala admet une vaso-dilatation avec exsudat albumineux; la ponction détruit cette teneur de l'humeur aqueuse en albumine; pourtant le sang ne se résorbe pas rapidement, mais le glaucome disparait: il y a là une simple tendance à la résorption, la parésie vasculaire persistant encore.

FOSTER. **Infiltrat œdémateux sous la membrane de Bowmann** (*Id.*). — Un œil énucléé pour gliome ou tuberculose probable présentait, sous la membrane de Bowmann, en avant du parenchyme cornéen, une sorte de résidu de pannus gélatineux, avec des traces d'iridocyclite ancienne probablement tuberculeuse. Un cas de Fuchs présentait cette infiltration dans les lames cornéennes elles-mêmes. Il s'agit ici d'une infiltration superficielle diffuse, vascularisée, mais différente des pannus ordinaires, l'origine des vaisseaux n'étant pas visible, et l'exsudat gélatineux étant très développé.

Digitized by Google

E. Demaria. **Pathogénie du décollement de la choroïde après iridectomie pour glaucome; les corps amylacés de l'excavation papillaire** (*Id.*). — On sait que Fuchs et Axenfeld ont tous deux attiré l'attention sur cet important décollement qui ferait la guérison du glaucome par la communication directe et large de la chambre antérieure et de l'espace sous-choroïdien. L'auteur put examiner un œil où il avait été préalablement constaté un décollement de la choroïde : il trouva une sorte de tumeur fausse qui s'était aplatie par le bandeau compressif. Le diagnostic microscopique fut : glaucome irritatif absolu, décollement choroïdien et déchirure entre l'espace sous-choroïdien et la chambre antérieure. La soudure de Knies n'était pas très étendue, étant donnée la durée de l'affection; le ligament pectiné est très sclérosé. La déchirure en question atteint aussi le canal de Schlemm : est-elle due à la traction de la pince, à la pression sur le bord ou à l'action du couteau? Elle est opposée au point de l'opération, donc c'est un effet de traction. Cette rupture est fréquente dans l'opération de la cataracte (œil hypotone) : le sang vient du canal de Schlemm, mais s'arrête vite; ce peut être le premier degré d'une hémorragie rétro-choroïdienne (expulsive) qui ne s'achève pas : il y aurait dans ce cas T + 1; dans le glaucome, au contraire, la tension favorise l'hémorragie. Quant aux corps amylacés accumulés dans l'excavation de la papille, ils sont l'indice de la dégénérescence rétinienne, quoique leur origine réelle soit inconnue. La papille est comblée, en général, soit par un gonflement névritique, soit par du tissu inflammatoire, qui attire la rétine, soit par des résidus hémorragiques.

Yamaguchi. **Anatomie pathologique d'un œil opéré pour staphylome antérieur** (*Id.*)..— L'auteur recommande de n'intéresser le corps ciliaire ni par le couteau, ni par les fils, pour éviter les accidents sympathiques.

Wickerkiewicz. **Un iris détaché du col ciliaire peut-il se réappliquer spontanément?** (*Id.*). — Ce fait n'a jamais été publié. Wickerkiewicz en apporte un cas de contusion par une pierre, avec hyphéma et arrachement large de 8 millimètres en haut. Atropine et glace, puis dionine; le quatrième jour toute dialyse avait disparu, et elle ne reparut jamais. Est-ce la mydriase qui, aidée de la subluxation, amena le recollement? Déjà, dans un cas de discision suivant le procédé de Knapp, Wickerkiewicz vit un arrachement d'iris, produit sous le couteau, se recoler aussitôt par la poussée du vitré qui tendait à s'échapper.

Digitized by Google

A. Nagel. **Diagnostic des trichromates anormaux** (*Id.*). — Ces sujets ont pratiquement une très mauvaise vision des couleurs. L'épreuve de Holmgreen et les tableaux de Nagel sont insuffisants pour ce diagnostic; les tableaux de Stilling seuls révèlent la lésion. Ces sujets nomment le jaune, vert en présence du rouge, et de plus en présence du rouge et du jaune ils trouvent le jaune plus clair (cécité pour le vert), ou le rouge (cécité pour le rouge), ce qui constitue des cas analogues au protanope et au deutéranope parmi les dichromates.

Dr A. Bouchart.

REVUE DES JOURNAUX DE LANGUE ANGLAISE

Tscherning. **Mécanisme de l'accommodation** (*Opht. Review*, avril). — A propos du cas déjà célèbre communiqué par Grossmann à la British Medical Association de l'année dernière, Tscherning rappelle les chiffres publiés par son élève Besco dans le *Journal de physiologie et pathologie générale* (juillet et septembre 1901); de ces chiffres il résulte que : le déplacement de la face antérieure du cristallin produit les 6/10 de l'accommodation; celui de la face postérieure 4/10; la lentille augmente d'épaisseur dans l'accommodation et paraît avancer légèrement; la courbure diminue au centre et augmente à la périphérie; il y a entre le centre et la périphérie une différence d'accommodation de 3 à 6 dioptries; Grossmann a montré de plus que le cristallin diminue de diamètre. Tscherning ne peut concilier le rôle du muscle de Brücke avec le relâchement de la zonule admis par Helmholtz : la zonule est composée de deux parties dont l'une, libre, va de la lentille au corps ciliaire et s'insère un peu en arrière du sommet des procès, et l'autre, adhérente, se continue avec l'ora serrata, et est intimement liée au vitré; or les fibres qui sont à la face antérieure du cristallin ont une direction parallèle au muscle, elles sont donc tendues par sa contraction puisque son insertion antérieure recule (recul de l'angle irien). L'auteur reprend ensuite ses expériences de traction sur la zonule, ses conceptions sur la nature du vitré, et de ses adhérences avec la lentille. Le muscle ciliaire attire en avant les parties périphériques du vitré, ce qui diminue le diamètre du cristallin et aplatit sa périphérie. Ces déformations lenticulo-vitréennes sont plus faciles à admettre que la « mystique élasticité » cristallinienne. Le phénomène de descente, étudié par Hess, ne démontre pas que la lentille est libre entre deux liquides, mais plutôt son adhérence au vitré; il

Digitized by Google

faudrait donc que le vitré l'accompagne; il est plus probable que la descente a lieu dans l'intérieur de la capsule, les masses étant libres de glisser derrière l'épithélium. De même, le tremblement n'est qu'un relâchement non de la zonule mais de la capsule postérieure. Enfin il est à supposer, pour expliquer la légère déformation de la lentille par la pesanteur quand il n'y a plus rien qui empêche le recul du pôle postérieur, que le vitré central devient liquide dans l'accommodation maxima : le canal de Cloquet et le système des trabécules vitréennes permettent ce déplacement de la masse liquide au sens du réseau des fibrilles.

WERNER. **Paralysie récurrente du IIIe** (*Id.*, mai). — K. L., jeune femme de 20 ans, avec astigmatisme mixte, vient pour trouble visuel : mydriase, pupille sans réflexe; impossible de lire (accommodation très réduite) sans verres + 4; papille normale Cette jeune fille, sans antécédent spécifique, a été atteinte de fièvre typhoïde, puis de troubles persistants de la menstruation, avec migraines et attaques « de bile ». Les migraines s'accompagnèrent il y a trois ans de vomissement, sans trouble visuel. Depuis trois ans elle eut une fois un ptosis qui dura six semaines, avec faiblesse générale et sialorrhée. De plus elle eut en octobre 1900 une atteinte de diplopie avec ptosis. Il faut remarquer que deux de ces manifestations parétiques apparurent pendant des périodes d'aménorrhée, tandis que les manifestations biliaires n'avaient pas de rapport avec ces troubles génitaux. Quel produit excrémentitiel, toxine ou urée, doit être incriminé? Il faut seulement remarquer la fréquence de la constipation dans les cas de ce genre.

E. CLARKE et HAWTHORNE. **Névrite optique, paralysie oculaire et absence de réflexe rotulien dans un cas de chlorose** (*Lancet*, 30 avril). — Cette malade, venue au Central London Ophthalmic Hospital, présenta plus tard des lésions maculaires légères : D avec V = 6/12. Le repos au lit et de fortes doses de fer amenèrent la guérison lente de tous les symptômes. Aucune trace de syphilis. On peut admettre une thrombose des veines au sinus intracranien. L'apparition simultanée de la névrite et de la VIe paire justifie aussi cette hypothèse. Mais l'absence de réflexe rotulien demande une autre cause : l'altération sanguine (*Id.* dans la diphtérie et le diabète) peut produire une névrite périphérique et aussi une névrite optique. De plus la cause de cette perte de réflexe reste souvent inconnue et il faut être très prudent avant de conclure; enfin l'aspect du fond de l'œil laisse possible l'hypothèse de lésion néoplasique endocranienne.

Digitized by Google

JAMES HINSPELWOOD. **Dionine : nouvel analgésique oculaire** (*Brit. Med. Journal*, 30 avril). — L'auteur rapporte, surtout d'après Darier, les qualités antinévralgiques de la dionine dans l'iridocyclite, le glaucome. Ces faits bien connus en France sont, paraît-il, « pratiquement inconnus » en Angleterre.

SQUIRES. **Un nouveau signe de méningite basilaire** (*Med. Record*, 26 mars). — Ce signe, très précoce, apparaît vers le quatrième jour et est constitué par une dilatation et contraction rythmique de la pupille : placer l'enfant entre les genoux du médecin, la figure en haut, amener la tête en extension forcée : la pupille se dilate; puis la ramener en flexion, et la pupille se contracte; l'auteur admet un phénomène d'hydrostatique endocranienne.

JAMES R. WELSON. **Asthénopie et migraine par fatigue visuelle** (*Med. Rec.*, 19 mars). — Plaidoyer en faveur de la correction de la réfraction et aussi des troubles musculaires de l'œil, contre les affections céphalalgiques et même névropathiques en général; en même temps, attaque très justifiée contre « les spécialistes de la vue » qui fleurissent actuellement en Amérique et un peu à Londres.

E.-J. SWIFT. **Nouvelles recherches sur la réfraction des étudiants** (*Opht. Rec.*, mars). — L'auteur, dans une série de tableaux, expose les résultats d'examen visuel complet de 216 étudiants : 22,22 p. 100 seulement ont une vision normale; parmi ceux-ci, un seul ne présente aucun trouble (manifeste) de réfraction ou d'équilibre musculaire; 35 (sur 48), à vision normale, ont de l'astigmatisme-hypermétropie composé d'un ou de deux yeux; parmi les 13 restants, 4 ont de l'astigmatisme-hypermétropie simple, et 4, hypermétropie simple; dans 30 p. 100 des cas examinés l'œil mauvais (ou les deux) avait une acuité au-dessous de 20/30, 20 p. 100 au-dessous de 20/40.

HOW. HANSELL. **Notes sur la kératite bulleuse** (*Id.*). — Deux cas de kératite bulleuse. Le premier, bilatéral, vit à la suite d'une double iridectomie la vision de l'œil le plus anciennement atteint s'éclaircir rapidement, l'autre s'aggravant au contraire. Ces yeux étaient atteints de séclusion pupillaire avec douleur ciliaire, et cornée sensible mais trouble en son milieu. Le second, unilatéral, chez une femme de 40 ans, avec leucome très ancien (strabisme divergent), synéchie antérieure vaste, V = 0. Après iridectomie, légère amélioration. L'auteur distingue

Digitized by Google

trois classes : 1° bulle traumatique; 2° bulle chez un œil sain (prodrome de glaucome dans le cas de Græfe); 3° bulle chez un œil malade (glaucome ancien).

URIBE TRONCOSO. **Hygiène oculaire dans les écoles mexicaines** (*Id.*). — Dans une école de 445 élèves, Uribe Troncoso trouva 25 p. 100 hypermétropie et hypermétropie-astigmatisme, 12 p. 100 myopie ou myopie-astigmatisme (sans atrophie). L'astigmatisme est le facteur principal de la myopie, et agit dans cette période intermédiaire à l'emmétropie d'entrée et la myopie de la sortie d'école. Chez les Mexicains la face est étroite et la convergence facile, ce qui diminue les cas de myopie. L'asthénopie accommodative, fréquente, révèle le surmenage scolaire. L'hygiène ne suffit pas, il faut faire porter aux enfants une correction « convenable » (l'auteur ne dit pas : totale). L'importance de l'examen par les maîtres pour provoquer dès le début une consultation utile est considérable.

W.-H. SNYDER. **Atrophie optique par intoxication iodoformique** (*Id.*). — Les symptômes principaux sont le goût et l'odeur (subjective) d'iodoforme, la vision de couleur verte et la diminution de l'acuité. De plus on constate à droite : myosis, opacité cristallinienne centrale, scotome pour le rouge, et grande sensibilité au vert; œil gauche à peu près semblable. Depuis trois ans les lésions ont peu varié, les papilles sont atrophiques; toujours xanthopsie à droite et érythropsie à gauche.

MOULTON. **Lésion par grains de plomb** (*Id.*). — 1er cas : coup de feu à la chasse à petite distance, quelques plombs dans les paupières, et hémorragie du vitré sans aucune trace de pénétration oculaire. Un chémosis considérable empêchait un examen complet. Un mois après on put sentir sur la sclérotique, juste à l'équateur, un petit plomb qui reposait sur la sclérotique, au point d'où était partie l'hémorragie.

2e cas : plomb sous-conjonctival, avec commotion rétinienne.

3e cas : double perforation, avec colobome de sortie et scotome correspondant. V = 1/2. L'auteur ne peut affirmer que ce soit simplement une rupture choroïdienne au point opposé à l'entrée.

4e cas : double perforation, avec trou rond dans la rétine, traversé par un cordon blanc avec dépôts pigmentaires. V = 15/100, plus un scotome correspondant à la rétine détruite.

5e cas : perforation antérieure au niveau du corps ciliaire, qui paraît faire hernie, et simule un plomb sous-conjonctival. Quatre ans plus tard V = 1/10 sans accident; le vitré est clair, aucune

Digitized by Google

trace de corps étranger et d'orifice de sortie. Le plomb est-il resté ou sorti aussitôt? en tous cas l'auteur conclut par la conservation de l'œil, le plus souvent possible.

W. Martin. **Photomètre pour la distance de la lecture** (*Id.*). — Appareil simple qui associe la vision binoculaire et restitue à chaque œil sa position de repos.

Marlow. **Chancre de la conjonctive, et kératite interstitielle du même œil dix ans plus tard** (*Id.*).

C. Wescott. **Corectopie et ectopie cristallinienne : extraction** (*Id.*). — Les deux opérations pratiquées sur ces yeux furent pleines d'incidents et de complications : issue du vitré, réouverture de la plaie, non-cicatrisation, agitation du malade et irido-cyclite grave.

Gifford. **Ulcères cornéens** (*Id.*). — Revue des traitements connus, avec préférence pour l'acide trichloracétique en solution très forte (un cristal et une goutte d'eau) et le thermo-cautère manié habilement.

Dr A. Bouchart.

BIBLIOGRAPHIE ET REVUE DES JOURNAUX

Contribution à l'étude des paralysies oculaires traumatiques d'origine orbitaire, par le Dr Ch. Roche. Thèse, Paris 1904. Dans son excellent travail, le Dr Roche veut attirer l'attention sur quelques formes des paralysies traumatiques des muscles de l'œil qui ne peuvent pas rentrer dans les cadres déjà décrits en particulier, sur les paralysies limitées à un seul muscle. Il divise ces paralysies en trois grandes classes : paralysies dues à un obstacle mécanique, à des lésions nerveuses, à des lésions musculaires.

Dans la première catégorie, ce n'est pas une paralysie oculaire : l'action du muscle est empêchée par une résistance pathologique qui ne peut être forcée. L'obstacle peut être produit par des adhérences entre le tissu cellulaire, le périoste et le muscle, ou par une hémorragie intra-orbitaire. Dans la seconde catégorie, la paralysie est causée soit par la congestion, soit par la section d'un filet nerveux. Enfin la paralysie peut être déterminée par une section du muscle.

Digitized by Google

Dans une nouvelle classe de paralysies oculaires dont il rapporte de nombreuses observations, l'auteur range les paralysies localisées à un seul muscle oculaire, succédant à une contusion de l'orbite, sans lésion des parties molles isolées.

Le Dr Roche a pu constater que dans tous les cas qu'il a réunis le muscle lésé a toujours été un muscle moteur de l'œil dans un plan vertical. Après l'étude des symptômes et du diagnostic de ces paralysies, il étudie leur pathogénie. Il admet avec le Prof. de Lapersonne que l'impotence musculaire est due à un épanchement sanguin se faisant dans la gaine du muscle. Quand le sang est résorbé, la paralysie guérit : c'est ce qui explique le pronostic favorable de ces paralysies.

JEAN GALEZOWSKI.

Sémiologie de l'hypohéma chez les iritiques, par le Dr CHAUVIN (*Thèse de la Faculté de Paris*, 1904). — L'apparition d'un épanchement sanguin dans la chambre antérieure d'un œil atteint d'iritis est une complication peu fréquente. Elle avait frappé cependant à ce point le Prof. Panas que dans son *Traité d'ophtalmologie*, il avait consacré à « l'iritis hémorragique » un chapitre spécial, considérant cette forme comme une variété rare.

Notre confrère et ami le Dr Chauvin vient d'étudier et de critiquer tous les cas publiés, dans sa thèse inaugurale.

Les dix-huit observations déjà publiées et les six personnelles qu'il apporte, lui permettent d'établir que l'hypohéma peut se produire de trois façons différentes :

1° Dans une iritis récente très intense (forme hémorragique de Broca) ;

2° Dans une iritis récidivante ou chronique, liée alors à la rupture de synéchies ou de néomembranes vasculaires ;

3° Chez des individus âgés, artérioscléreux, en imminence d'accidents glaucomateux.

Il repousse la dénomination de Panas, et ne considère l'hypohéma que comme une complication de l'iritis. Il nous paraît qu'en cela, il est dans le vrai, et que c'est trop de créer une forme spéciale d'iritis pour une complication rare.

Il résume ainsi son étude critique :

« L'étiologie de cet épanchement est celle des hémorragies en général : altérations vasculaires, dyscrasies sanguines, hypertension artérielle, troubles vaso-moteurs, état local de l'iris.

« Après une accentuation très marquée de la douleur et des symptômes inflammatoires de l'iritis, le sang apparaît brusquement dans la chambre antérieure. Sa résorption peut durer quelques semaines.

Digitized by Google

« Les récidives sont fréquentes.

« L'hypohéma est d'un pronostic bénin et n'influe en rien sur la terminaison favorable de l'iritis.

« Cette complication enfin ne réclame aucune thérapeutique spéciale. On devra seulement redoubler de prudence dans l'emploi des mydriatiques par crainte de nouvelles hémorragies. La paracentèse de la chambre antérieure sera réservée à des cas exceptionnels. »

L'étude critique du Dr Chauvin intéressera tous les oculistes. Il n'est pas sans importance, en effet, de connaître cette complication rare de l'iritis, et surtout de savoir qu'il n'y a là rien de spécial qui doive effrayer le praticien, mais une simple complication demandant quelque prudence.

Nous devons remercier notre excellent confrère et ami de son travail qui sera sûrement utile et qui, écrit dans une langue claire et précise, se laisse parcourir avec le plus grand plaisir.

Dr A. Beauvois.

Sur l'action physiologique des rayons N et des radiations conduites, par M. Charpentier (*Acad. des sciences*, 1er février 1904). — Lorsqu'on place dans une région du crâne une source de rayons N ou de radiations conduites, on constate dans la même région des *réactions pupillaires* diverses.

Si le faisceau actif est orienté de façon à passer par les centres ganglionnaires optiques, on observe un *rétrécissement* de la pupille, si la source de radiation agit sur le centre cérébro-spinal, on observe au contraire une *dilatation*. Dr A. Beauvois.

Glaucome et pression artérielle. Traitement du glaucome par le strophantus, par le Dr Bessonnet, de Poitiers (*Ann. médico-chirurg. du Centre*, février 1904). — A la suite de la communication du Prof. Zimmermann, de Stuttgart, notre confrère de Poitiers expérimenta sa méthode sur neuf malades. C'est le résultat de cette pratique qu'il apporte aujourd'hui.

Sur deux malades âgés de 46 et 52 ans atteints de glaucome prodromique, le strophantus eut une action nettement efficace.

Six autres, traités par les myotiques et le strophantus, présentaient une amélioration notable pendant les deux ou trois premières semaines.

Enfin une dernière malade eut des symptômes nets d'augmentation de tension intraoculaire à la suite de l'administration du médicament toni-cardiaque.

Bessonnet fait suivre ces observations de remarques très judicieuses sur le glaucome et sa médication.

Digitized by Google

Il conclut que la médication du Prof. de Stuttgart a le tort de vouloir s'appliquer à toutes les formes d'une affection essentiellement multiple.

Ces réserves faites, le strophantus peut sans aucun doute rendre des services. Dr A. Beauvois.

Exposé des méthodes destinées à empêcher le développement de la myopie scolaire, par le Dr Bourgeois, de Reims (*Union Méd. du Nord-Est*, avril 1904). — Dans cette communication à la Société médicale de Reims, notre confrère ne fait que revenir sur des règles qu'il a déjà exposées ailleurs. Nous ne ferons que citer l'importance du choix des livres, de l'éclairage, du mobilier scolaire et de la correction de l'amétropie si elle existe déjà. Il présente un modèle de table et des lunettes qui mettent l'enfant dans l'impossibilité de lire de trop près.

Dans la discussion soulevée par la communication du Dr Bourgeois, de Bovis insiste sur la funeste habitude de donner aux enfants des plumes trop fines. Il préconise comme en Angleterre la plume à gros bec, voire même la plume d'oie.

Dr A. Beauvois.

Double perforation du bulbe oculaire par un éclat de fer. Examen anatomique, par le Dr Frugiuele (in *Giorn. Intern. delle Sc. Méd.*, février 1904). — Intéressante relation d'une blessure rare. Tous les moyens de recherches du corps métallique dans l'intérieur de l'œil avaient été vains. Après l'énucléation, on vit que l'éclat de fer était sorti de l'œil. Les phénomènes inflammatoires, qui s'étaient d'abord calmés, reprirent en effet, et l'apparition de troubles dans l'autre œil, imposa une opération radicale.

On trouva l'éclat de fer derrière le bulbe; un faisceau connectif parti du point d'entrée du corps étranger traversait toute la chambre postérieure de l'œil et allait rejoindre l'endroit où il était ressorti du globe.

L'auteur s'étend en particulier sur les difficultés du diagnostic et préconise l'électro-aimant de Hirschberg.

Dr A. Beauvois.

Héméralopie héréditaire sans lésions rétiniennes, par le Dr Bessonnet, de Tours (*Annales médico-chirurgicales du Centre*, mai 1904). — L'héméralopie familiale est connue depuis longtemps, mais l'ophtalmoscope a montré que dans presque tous les cas il y avait des lésions de rétinite pigmentaire.

Le Dr Bessonnet apporte aujourd'hui trois observations d'hémé-

Digitized by Google

ralopie (la mère et ses deux fils) sans aucune lésion; nous citerons une de ces observations.

P..., Jean, 17 ans, excellente santé générale (rougeole et scarlatine dans l'enfance ayant évolué sans complications), est héméralope depuis son bas âge. Il est incapable de se conduire seul dès que le crépuscule s'accentue et ne distingue pas les objets qui l'entourent dans une pièce mal éclairée. Les parents ne se souviennent pas que dans ses premières années, il ait mieux vu le soir.

En dehors de cela, il voit très bien. Quand je l'ai examiné, le 18 octobre, il avait, en effet, une acuité visuelle absolument normale. Il lisait sans hésitation à 5 mètres la dernière ligne de l'échelle de Parinaud.

D'autre part, l'examen ophtalmoscopique ne décelait absolument rien d'anormal. Papille normalement colorée. Vaisseaux rétiniens de calibre ordinaire. La pupille paraît avoir ses réflexes normaux avec un éclairage suffisant. En examinant les membranes profondes, même tout à fait à la phériphérie, très loin de la papille, il était impossible de découvrir un point qui fût sensiblement plus pigmenté qu'une rétine normale.

L'examen du champ visuel des deux côtés, pratiqué avec un soin extrême, ne m'a pas révélé la présence du plus petit scotome, du plus léger rétrécissement.

La perception des couleurs était absolument parfaite, en bon éclairage.

En somme, en dehors de l'héméralopie, rien, absolument rien.

Les deux autres observations sont identiques, avec des différences d'état général tenant au sexe et à l'âge, mais peu sensibles. Aucune cause ici ne peut expliquer ce trouble, ni l'éclairage trop intense, ni l'albuminurie, ni la misère physiologique. Le traitement par l'opothérapie hépatique n'a donné aucun résultat. Il est intéressant de signaler ces faits, que les données actuelles de la science sont incapables d'expliquer.

Dr A. Beauvois.

Influence du climat des Alpes-Maritimes sur les maladies des yeux, par le Dr R. Moriez, de Nice (Rapport au 1er Congrès français de climatothérapie et d'hygiène urbaine, Nice 1904). — A la suite d'une importante étude sur « l'Influence du climat méditerranéen sur le rhumatisme et les rhumatisants », le Dr Moriez publie un travail sur les maladies des yeux dans cette région. Se basant sur les statistiques de l'hôpital de Nice ouvert depuis 1891, et surtout de la clinique de l'hôpital, il

Digitized by Google

montre que, pour le glaucome et la cataracte, le littoral fournit un pourcentage moins élevé que la région montagneuse. On ne peut donc pas accuser la lumière intense du littoral d'une influence nocive sur les yeux. Nous avons d'ailleurs d'autres statistiques qui confirment celles du Dr Moriez sur ce point. Celles publiées entre autres par le Dr Santos Fernandez, de la Havane, sont des plus importantes.

La chaleur et la lumière intense, contrairement à une croyance courante, n'ont pas d'influence désastreuse sur l'organe de la vision.

Pour Nice, en particulier, et cela n'a aucun rapport de causalité avec le climat, l'alcool, le tabac, la syphilis y exercent les mêmes ravages qu'ailleurs.

Proclamons donc avec le Dr Moriez que le climat niçois peut être aussi bienfaisant pour l'œil que pour la santé générale et que relevant celle-ci il ne peut nuire à ceux-là.

Dr A. Beauvois.

Sur un cas de diabète nerveux avec cataracte diabétique double chez une jeune fille, par le Dr P. Léger et le Dr Le Roux, de Caen (*Année médicale de Caen*, mars 1904). — Chez une jeune fille de 20 ans, à la suite de chagrins intimes, apparaissent des symptômes de diabète (polyphagie, polyurie, amaigrissement, glycosurie). Puis au bout de quelques mois, la vue se trouble des deux côtés et en deux mois la jeune fille ne peut plus se conduire.

Elle est opérée et le résultat fut excellent. La plaie cornéenne se cicatrisa rapidement. L'état général s'améliorait d'ailleurs en même temps.

Intéressante observation, étant donnés la cause du diabète et l'âge de la malade.

Dr A. Beauvois.

Un cas d'exophtalmie traumatique par le Dr Le Roux, de Caen (*Année médicale de Caen*, janvier 1904). — A propos d'une observation intéressante d'exophtalmie traumatique survenue chez un garçon de 15 ans, le Dr Le Roux rappelle les travaux antérieurs publiés sur cette affection, en particulier ceux de Panas, Daulnoy, Lederer, Beer, Maklakow. Il fait la critique des théories variées émises par ces divers auteurs sur la pathogénie de l'exophtalmie.

On a invoqué des causes variées : paralysie des muscles obliques de l'œil (Himly, Fuchs), lésion paralytique du sympathique (Schapringer), excitation du sympathique (Beer), etc.

Pourquoi d'ailleurs veut-on absolument que l'exophtalmie ait une pathogénie univoque. Il est bien plus probable que diverses

Digitized by Google

causes peuvent amener cette lésion. Ce besoin de synthèse nous semble exagéré, et nos contemporains se hâtent trop, il semble, de bâtir des théories au lieu d'observer.

Notre confrère de Caen ne mérite pas ce reproche, car il conclut très judicieusement que « plusieurs des théories sont vraies et que tous les cas observés ne reconnaissent pas les mêmes causes ».

Dr A. Beauvois.

Manuel du candidat aux fonctions de médecin sanitaire maritime, par les Drs A. Lucas et V. Torchut. Vigot frères, éditeurs. Paris, 1904. — Ce manuel de plus de 150 pages renferme toutes les matières du programme de l'examen et en plus une foule de renseignements concernant les fonctions de médecin sanitaire maritime.

En ces temps où l'hygiène et la prophylaxie des maladies contagieuses constituent une préoccupation constante pour le législateur et le médecin, il sera utile de consulter ce manuel sur toutes les précautions prises pour éviter la contagion par les navires venus des pays suspects. Nous félicitons vivement les auteurs, dont la compétence en la matière est indiscutable, de leur exposé clair et précis.

Dr A. Beauvois.

Un nouvel anesthésique local : la stovaïne, par le Prof. de Lapersonne (*Presse médicale*, 13 avril 1904). — Le Prof. de Lapersonne a expérimenté, au point de vue oculaire, un nouvel anesthésique local, la stovaïne ou chlorhydrate de l'amyléine $\alpha\beta$, produit obtenu par M. Fourneau et présenté à l'Académie par M. Billon.

Le Prof. de Lapersonne a pu constater que les solutions aqueuses ou les solutions physiologiques à 1 p. 100 sont beaucoup moins toxiques que les solutions de cocaïne au même titre. Un lapin de 2 kil. 450 peut recevoir en injections intraveineuses 25 centimètres cubes de la solution et ne présente que quelques secousses nerveuses et un peu de contracture tétaniforme, alors qu'un lapin du même poids succombe à une injection de 8 à 10 centimètres de la solution de cocaïne.

En collyre, on a employé une solution à 1/25 dans la solution physiologique. Au moment de l'instillation dans l'œil du lapin il se produit une contraction des paupières, puis du clignotement suivi de larmoiement. Le réflexe palpébral est alors aboli : il se produit un léger myosis. L'anesthésie dure de trois à dix minutes. En instillant deux ou trois fois trois gouttes de la solution, l'anesthésie est

Digitized by Google

profonde et dure vingt à vingt-cinq minutes; mais il y a une légère desquamation de l'épithélium. Dans les mêmes proportions la cocaïne donne une anesthésie plus complète et plus durable.

Les opérations sur la cornée, la conjonctive et les muscles sont alors insensibles au lapin, mais l'iridectomie est toujours douloureuse.

On peut pratiquer aussi des injections sous-conjonctivales à 1/100, ou à 1/25; il se produit une anesthésie assez étendue et durant au moins quinze minutes. M. Mettey, préparateur de laboratoire à l'Hôtel-Dieu, s'est instillé dans l'œil quelques gouttes du collyre; l'instillation a été douloureuse, produisant la sensation de corps étranger, de la cuisson, du larmoiement et de la photophobie; au bout de deux minutes l'anesthésie pouvait être constatée, mais au bout de dix minutes elle avait disparu.

Le Prof. de Lapersonne a pratiqué plusieurs opérations à l'aide de la stovaïne : avec les instillations il a pu procéder à des opérations sur la cornée et la conjonctive, à des iridectomies et à des cataractes : il se produit une légère desquamation sans conséquence pour la cicatrisation. Les injections sous-conjonctivales permettent d'obtenir dans les opérations de strabisme une anesthésie rapide et profonde; enfin on a pu opérer, grâce à des injections sous-cutanées, des chalazions sans occasionner de douleurs, si ce n'est au moment de la section de la partie de la tumeur adhérente au tarse.

L'auteur conclut que la stovaïne paraît supérieure à la cocaïne en injections sous-cutanées ou sous-conjonctivales, mais qu'elle lui reste inférieure pour les instillations. Il propose de se servir d'une solution contenant deux parties de stovaïne pour une de cocaïne, ce qui permettrait d'obtenir une anesthésie sans modifier le tonus ni la vascularisation de la conjonctive.

J. Galezowski.

De l'origine sensorielle de la déviation conjuguée des yeux avec rotation de la tête chez les hémiplégiques, par le Prof. Bard, de Genève (*Semaine médicale*, janvier 1904). — Après avoir exposé les théories qui ont tenté d'expliquer le phénomène décrit par Vulpian et Prévost en 1868, jusqu'à celles de Grasset et Landouzy (1876), Schäfer (1888), Roux (1899), et Murri (1900), le professeur de Genève essaie une interprétation nouvelle des faits basée sur les cas qu'il a eu l'occasion d'observer.

A côté de la forme classique décrite par Prévost (déviation conjuguée des yeux avec rotation de la tête, l'un et l'autre tournés du côté sain, déviation passagère, et avec conservation partielle

Digitized by Google

des mouvements du côté opposé à la déviation), il indique les autres formes qu'on peut rencontrer.

C'est d'abord la déviation des yeux créée par les lésions protubérantielles (la tête ne participe pas à la déviation, et celle des yeux a lieu du côté opposé à la lésion). Puis celle constituée par la déviation convulsive de la tête et des yeux tournés du côté des membres atteints, du côté opposé à la lésion, dans les crises d'épilepsie jacksonienne. Une troisième forme comprend les déviations dues à des contractures secondaires tardives ou précoces.

D'après le Prof. Bard, c'est à tort que Grasset, Landouzy et d'autres ont voulu utiliser ces dernières formes pour éclairer la pathogénie de la forme de Prévost. Aussi, délaissant celles-ci, il s'attache à l'étude des théories qui ont tenté l'explication. Nous ne suivrons pas le savant professeur dans son argumentation. Transcrivons seulement ici sa conclusion :

« En résumé, dit-il, la déviation conjuguée des yeux avec rotation de la tête, telle qu'on l'observe communément après les ictus apoplectiques, n'a aucun rapport pathogénique ni avec les attitudes paralytiques dues aux lésions des noyaux moteurs bulbo-protubérantiels, ni avec les attitudes des contractures tardives post-hémiplégiques, ni avec les crises toniques ou cloniques qui résultent des excitations expérimentales ou des lésions épileptogènes de la zone motrice de l'écorce cérébrale.

« Elle est créée par des mouvements actifs des groupes musculaires du côté sain, commandés automatiquement par le fonctionnement unilatéral des centres sensoriels, en rapport avec la perte unilatérale des perceptions centrales, ou simplement du pouvoir réflexe des centres sensorio-moteurs. Le sens de la vue joue le rôle prédominant, ou du moins le rôle qu'il est le plus facile de mettre en évidence, mais on ne doit pas exclure la participation plus ou moins grande des autres sens, notamment celle de l'audition et du sens de l'orientation et de l'équilibre.

« L'hémianopsie homonyme organique, par lésion du centre ou des fibres de projection de la sphère visuelle, crée une déviation conjuguée, qui diffère de la forme commune surtout par sa marche et son évolution; spécialement par son apparition sans qu'il y ait eu d'ictus, par son indépendance du coma et par sa longue durée. Les lésions qui intéressent les autres centres, ou les autres fibres de projection de la sphère sensorielle, sont probablement capables de créer des formes particulières du même syndrome, qui restent à décrire.

« La forme commune, post-apoplectique, fait partie des phénomènes initiaux d'inhibition à distance; peu influencée par le siège de la lésion, elle est surtout conditionnée par sa gravité, son

Digitized by Google

étendue, sa brusquerie, par l'intensité de l'ictus et le degré du coma. Sa production est en rapport avec une différence très accusée d'activité entre les centres sensoriels des deux moitiés de l'encéphale; par suite, elle indique tout à la fois l'inhibition étendue et profonde de la moitié malade, et un fonctionnement suffisant de la moitié saine. Sa disparition résulte, suivant les cas, soit du retour à l'activité de l'hémisphère malade, soit de l'extension de la paralysie à l'hémisphère sain; dès lors sa présence, et plus encore ses variations, rapprochées des phénomènes concomitants, sont sans grande signification pour le diagnostic de la nature ou du siège des lésions, mais fournissent au pronostic des éléments d'une importance capitale. »

Dr Beauvois.

NOUVELLES

A propos de la soutenance de la thèse du Dr Jean GALEZOWSKI. Hommage au professeur X. GALEZOWSKI.

Il ne peut être indifférent à aucun des lecteurs de ce journal, et c'est un bien doux devoir pour la rédaction de saluer et de féliciter notre nouveau confrère, le Dr Jean Galezowski, fils de notre maître le Prof. Xavier Galezowski.

C'est le 30 juin dernier que notre confrère et ami a présenté et soutenu, devant la Faculté de médecine de Paris, une remarquable thèse sur *le fond de l'œil dans les affections du système nerveux*. Nous parlerons ailleurs de ce travail qui mérite qu'on s'y arrête, et qui, rédigé avec conscience et méthode, enrichi d'une bibliographie très soignée, illustré de nombreuses planches, constitue une des œuvres capitales de ces dernières années. Nous voulons aujourd'hui insister sur la manifestation de sympathie dont la soutenance de cette thèse a été l'occasion. La présence de notre maître le Prof. X. Galezowski, entouré de nombreux élèves qui avaient tenu à assister à cette cérémonie, a donné lieu de la part de MM. les Prof. Raymond et Dieulafoy qui présidaient, assistés du Prof. Chantemesse et de M. Renon, agrégé, à des démonstrations de sympathique admiration pour le maître éminent qui, depuis de si longues années, forme des élèves répandus dans tous les pays du monde, et dont les travaux ont porté l'école française ophtalmologique à un degré qu'elle n'avait pas connu. Ils ont en quelques

Digitized by Google

mots manifesté le plaisir qu'ils éprouvaient, après avoir été les témoins des travaux du père et des immenses progrès qu'il a fait réaliser à l'oculistique, de saluer les premiers pas du fils. Les applaudissements unanimes qui accueillirent ces paroles, montrèrent à notre vénéré maître que les éloges des maîtres des hôpitaux trouvaient un écho dans les sentiments de tous ses élèves, Cette explosion a dû mettre une bien douce joie au cœur de l'illustre praticien. Elle dira aussi à notre sympathique confrère et ami, le Dr Jean Galezowski, que nous nous sommes associés de tout cœur à son succès, mais que, compagnons de ses travaux, nous attendons beaucoup de lui pour la gloire de la science française et la satisfaction de ses amis.

Dr Beauvois.

Le monument PANAS.

Les amis et élèves du Prof. Panas ont eu l'idée d'élever une statue au regretté fondateur de la chaire ophtalmologique de l'Hôtel-Dieu.

Cette statue, due au sculpteur Boucher, représente le professeur assis à la consultation et donnant ses soins à un jeune enfant aveugle.

Le dimanche 26 juin, de nombreux discours ont été prononcés à la cérémonie d'inauguration du monument qui a été placé dans la grande salle de la clinique qui dorénavant s'appellera clinique Panas.

Sous la présidence du ministre de l'Instruction publique et des Beaux-Arts, M. Chaumié, MM. Guyon, Mesureur, Delyanni. ministre de Grèce, Debove, Van Duyse, de Lapersonne, Nélaton, Jaccoud, ont pris tour à tour la parole pour rendre hommage à la mémoire du maître vénéré. Ils ont retracé sa glorieuse carrière, rappelé ses grandes qualités professionnelles et morales et la valeur de son enseignement.

A la fin de la cérémonie, le ministère de l'Instruction publique a remis les palmes académiques à MM. Scrini, chef de clinique, et Monthus, chef de laboratoire à l'Hôtel-Dieu.

Le Gérant : Félix Alcan.

6418. — L.-Imprimeries réunies, B, rue Saint-Benoît, 7. — Motteroz, directeur.

Digitized by Google

LA SYPHILIS OCULAIRE EN GÉNÉRAL

ET SON TRAITEMENT

PAR

Le Docteur X. GALEZOWSKI

Leçon recueillie et rédigée par le Dr A. BEAUVOIS

Messieurs,

De toutes les influences pathogéniques dont nous avons passé en revue les manifestations oculaires, aucune ne se rencontre aussi souvent que la syphilis. Vous connaissez les ravages de cette terrible maladie, vous savez les ligues qui se sont donné la mission de préserver la société future; comme spécialiste et basant mon affirmation sur une pratique de plus d'un demi-siècle, je n'hésite pas à vous dire que toutes ces précautions sont justifiées et que les ophtalmies syphilitiques sont légion. Vous qui suivez les travaux de ma clinique, vous voyez tous les jours venir ici des malades à une période plus ou moins avancée de leur maladie, et qui accusent la syphilis comme cause de leur mal.

Depuis les enfants qui portent inscrits sur leur rétine les traces non douteuses d'une spécificité héréditaire jusqu'aux vieillards atteints d'atrophie, pendant toutes les périodes de la vie, vous avez rencontré ces manifestations syphilitiques. C'est pourquoi, messieurs, je désire vous donner aujourd'hui les résultats de mon expérience et passer en revue avec vous d'abord les formes cliniques principales de la syphilis oculaire, et ensuite, mais surtout, je désire insister sur ce point : le traitement de la terrible maladie.

Je n'ai pas l'intention de vous dire toutes les lésions oculaires qui peuvent être causées par la syphilis. Cela dépasse-

Digitized by Google

rait de beaucoup le cadre de la présente conférence et m'entraînerait à de trop longs développements, mais je veux vous indiquer les formes les plus fréquentes et les plus graves.

Bien que l'agent pathogène de la syphilis ne nous soit pas connu, on a pu, grâce aux travaux de nombreux syphiligraphes et histologistes, acquérir d'importantes notions sur les lésions tissulaires produites par cette maladie. Un fait bien établi est le suivant : c'est que le virus spécifique porte en première ligne son action sur le système vasculaire (veines et artères), en altère les parois, et détermine par accumulation cellulaire de véritables néoplasies inflammatoires. Si nous appliquons cette notion de pathologie générale aux phénomènes morbides que nous pouvons observer du côté de l'œil, nous sommes amenés à penser que ce sont les parties les plus vasculaires de l'œil qui seront les premières touchées par la maladie. En effet, Messieurs, c'est l'iris, c'est le corps ciliaire, c'est la choroïde qui sont le plus souvent atteints; ce sont donc les lésions de ces différents organes que je vous décrirai rapidement.

Je passe sous silence tous les accidents qu'on peut observer du côté des paupières, des conjonctives, de la sclérotique, des muscles et de l'orbite. On a même décrit une tarsite spécifique. Vous trouverez des indications sur toutes ces matières dans mon *Traité des maladies des yeux*.

Je dois cependant vous dire quelques mots d'une affection assez fréquente et qui pour moi se rattache sans aucun doute à la syphilis, je veux parler de la kératite interstitielle. Vous en avez vu de nombreux cas parmi les malades qui fréquentent la clinique. Il s'agit tantôt de jeunes enfants, tantôt d'adultes. Ils se présentent avec de la congestion conjonctivale, de la photophobie et du larmoiement. La vue est troublée, et l'examen de la cornée révèle une infiltration profonde de cette membrane. C'est la première période, dite période d'infiltration. Puis vient la période de vascularisation qui est la phase inflammatoire par excellence. L'infiltration continuant à se développer gonfle les éléments cornéens. Les phénomènes irritatifs se transmettent au pourtour de la

Digitized by Google

cornée, dilatant les vaisseaux de cette région, et augmentant considérablement les symptômes physiologiques que je vous ai signalés. Puis, après un temps en général assez long, arrive la phase de régression. Le bord de la cornée redevient en premier lieu transparent, tandis que les vaisseaux se font de plus en plus rares. Le centre de la cornée s'éclaircit plus tardivement, et il existe parfois pendant longtemps un léger trouble cornéen. Dans la grande majorité des cas la kératite interstitielle reconnaît comme cause la syphilis héréditaire. On connaît cependant de nombreux exemples de la même affection dans la syphilis acquise. J'ai pu me rendre compte que, sous ce rapport, l'opinion des auteurs qui la considèrent comme une rareté est à réformer. Il ne vous sera pas toujours facile de dépister l'hérédo-syphilis chez les petits malades que vous verrez à ma clinique atteints de kératite interstitielle. Mais si vous savez conduire votre interrogatoire, examiner votre malade, je ne doute pas que le plus souvent vous n'arriviez à un résultat facile.

C'est Hutchinson qui, le premier, a démontré les relations qui existent entre la kératite et la syphilis. Aussi ferez-vous bien de relever les symptômes, signes d'hérédo-syphilis, du côté des dents incisives, de l'ouïe, du nez, des os, etc. Les antécédents héréditaires sont intéressants à noter dans ce cas, car vous n'ignorez pas que, comme l'a démontré Fournier, la syphilis maternelle se manifeste par des fausses couches. Vous arriverez ainsi à un ensemble symptomatique suffisant qui vous permettra de poser un diagnostic net. Je vous dirai enfin tout à l'heure quels signes précieux peut vous fournir l'examen ophtalmoscopique de la pupille et de la région rétinienne de l'ora serrata.

Une des manifestations les plus fréquentes de la syphilis oculaire est constituée par l'iritis. Vous l'observerez soit chez les enfants par suite d'hérédité spécifique, soit chez les adultes à une période variable de la syphilis acquise. Les antécédents du malade, joints à un aspect un peu spécial des signes locaux, vous mettront vite sur la voie du diagnostic. Ricord en décrivait trois formes : *érythémateuse*, *papuleuse*,

Digitized by Google

pustuleuse. Lorsqu'il s'agit de la forme papuleuse, l'aspect est tellement spécial que le diagnostic s'impose. Le traitement mercuriel, qui amènera une sédation rapide de tous les symptômes, vous confirmera encore dans cette idée.

Je laisse de côté toutes ces affections pour m'occuper d'une maladie beaucoup plus répandue et plus caractéristique encore de la syphilis, je veux parler de la choroïdite. Mal connue autrefois, elle fut bien décrite par *Desmarres*, qui l'étudia d'une façon complète dans ses symptômes les plus variés et les plus importants. Depuis, *Zambaco*, *A. Fournier*, *Hutchinson*, *de Græfe* en ont donné de bonnes descriptions que j'ai complétées par la suite. Pour une étude approfondie, je ne puis mieux faire que de vous renvoyer au chapitre de la question dans mon *Traité des maladies des yeux*.

La choroïdite, la chorio-rétinite spécifique débutent d'une façon insidieuse. C'est un trouble de la vue qui est le premier symptôme, trouble très léger d'abord et dont le malade ne se rend pas compte dans les conditions normales de vision binoculaire.

Puis une mouche apparaît à laquelle succède un brouillard plus ou moins épais qui finit par gêner considérablement la vision.

Parfois cependant, et surtout quand un seul œil se trouve atteint, il n'existe pas une notable diminution de l'acuité visuelle. Tant que les altérations des membranes n'ont pas atteint la région maculaire, ce n'est pas l'acuité qui est très diminuée, mais plutôt la *sensibilité* rétinienne. Les malades en effet ont besoin, pour lire les caractères fins, d'une lumière beaucoup plus vive que pour un œil sain. A une période plus avancée de l'affection, les malades accusent d'autres symptômes plus ou moins constants : photopsies, micropsies, métamorphopsies. Les objets paraissent plus petits parce que les lésions rétiniennes écartent les éléments sensibles de la membrane, et l'image vient se faire sur un plus petit nombre de cônes et de bâtonnets. Ces mêmes éléments étant déplacés d'une façon irrégulière, il en résulte des déformations des objets (métamorphopsie).

Digitized by Google

Les yeux atteints de cette affection n'ont pas de photophobie proprement dite, mais le passage d'un endroit sombre dans un milieu très éclairé est pénible; le contraire offre les mêmes inconvénients pour le malade.

Il existe un symptôme de cette affection sur lequel j'appelle toute votre attention, parce qu'il a pour moi une grande valeur et que sa présence pourra vous mettre sur la voie du diagnostic : c'est la cécité survenant par accès. Vous verrez des malades venir vous consulter et se plaindre que, dans le cours d'une santé assez bonne, ils ont été pris brusquement d'une cécité presque complète d'un ou de deux yeux, sans qu'aucun phénomène antérieur ait attiré leur attention sur leur état oculaire. Cet état amaurotique persiste quelques jours ou même plusieurs semaines, et tout rentre dans l'ordre avec ou sans traitement. Une nouvelle crise survient qui enlève un peu plus de vision, puis les crises se succèdent jusqu'à la cécité complète. Les autres symptômes de la maladie sont, mais sans constance : l'héméralopie, le rétrécissement concentrique du champ visuel, et la dyschromatopsie. Cependant des complications ont pu survenir : l'iritis, qui très souvent précède la choroïdite, survient assez fréquemment dans le cours de la chorio-rétinite spécifique.

La kératite et la paralysie des muscles de l'œil ont aussi été signalés.

Si, maintenant, Messieurs, ayant interrogé le malade et ayant très souvent obtenu l'aveu d'une syphilis acquise antérieure, vous examinez le fond de l'œil, vous trouvez l'explication de tous les symptômes fonctionnels. Je ne veux pas entrer ici dans de trop grands détails, je ne ferai que vous indiquer les altérations les plus importantes, car j'ai hâte d'arriver au traitement qui nous arrêtera longuement.

Un des signes ophtalmoscopiques les plus constants est le trouble apparent de la papille, qu'on aperçoit louche, masquée comme par un brouillard. C'est en vain que vous cherchez, pour expliquer ce trouble, des lésions vasculaires ou des infiltrations péripapillaires. Vous n'en trouvez pas. Si j'avais à faire une comparaison, je dirais que la papille se

Digitized by Google

présente avec l'aspect de la lune derrière un nuage léger, ou bien comme une papille normale vue à travers une cornée trouble ou une lentille sale. C'est mon éminent maître *Desmarres* qui, le premier, a attiré l'attention sur ce symptôme, et, pour ma part, je l'ai toujours rencontré. C'est dans le corps vitré que réside la cause de ce trouble de la papille. Je vous conseille donc d'apporter tous vos soins à l'examen de cet organe. Vous savez que vous pouvez l'observer de façons diverses. Je vous conseille surtout l'examen par l'éclairage direct. En projetant avec un miroir concave la lumière dans la pupille et en faisant regarder le malade en bas, en haut, à droite, à gauche, vous verrez des filaments nombreux très fins, ou parfois des corps flottants se déplacer dans tous les sens. Pour que cet examen soit complet, n'oubliez pas, Messieurs, d'explorer les différentes zones du corps vitré, zone antérieure, zone moyenne, zone postérieure : vous y arriverez facilement en concentrant les rayons lumineux dans ces différentes zones et en vous plaçant à 30, à 15, à 10 centimètres du malade. L'examen du corps vitré peut aussi être pratiqué à l'image renversée, de la façon suivante : placez-vous avec votre lentille comme dans l'examen des membranes profondes et de la papille. En examinant celle-ci, s'il y a des corps flottants, vous les verrez se promener devant elle; à ce moment éloignez votre œil de l'œil observé et vous distinguerez très nettement le flocon. Lorsque vous voudrez explorer très minutieusement le corps vitré, je vous conseille de vous servir de l'image droite avec une lentille de 10 ou 12 dioptries convexe derrière l'ouverture centrale de votre ophtalmoscope.

Par ces divers procédés vous apercevrez des filaments nombreux, très fins, se déplacer dans tous les sens et venir arrêter les rayons lumineux au niveau de la pupille. Il est rare que vous rencontriez des flocons épais, comme dans les autres affections.

Mais votre examen ne doit pas s'arrêter là, parce que les troubles du corps vitré ne sont que secondaires. Portez vos investigations plus loin.

Digitized by Google

Examinez la choroïde et la rétine, et vous trouverez là les causes des flocons et de la poussière du vitré. Du côté des parties équatoriales de l'œil, vous apercevrez sur la choroïde des tâches blanchâtres et grisâtres disposées en groupes sur un fond plus pâle et dépigmenté. Ces taches ont des contours arrondis et bien tranchés, et elles sont produites par la résorption des cellules pigmentaires et des vaisseaux du stroma. Dans d'autres cas, c'est la région maculaire qui est atteinte et infiltrée. De grandes masses exsudatives blanchâtres s'étendent sur la rétine, pendant que tout autour la choroïde s'atrophie. La rétine résiste pendant longtemps; ce n'est que tout à fait tard que des dépôts pigmentaires se forment. C'est surtout dans la région maculaire qu'on retrouve des exsudations rétiniennes et des taches hémorragiques qui altèrent souvent et pour toujours la vision centrale. Tels sont les différents caractères de cette maladie. J'aborde son traitement qui doit nous arrêter longuement, car je désire vous indiquer ma méthode personnelle de traitement de la syphilis oculaire.

Mes recherches à ce sujet datent de l'époque où j'étais chef de clinique de Desmarres. Je les ai continuées pendant toute ma carrière à ma clinique de la rue Dauphine, et je dois vous dire que je suis arrivé à une conviction absolue sur l'efficacité du traitement que je préconise. Lorsque je travaillais sous la direction de Desmarres, j'étais frappé de l'inconstance des résultats obtenus. Le traitement dont je surveillais l'application était celui de tous les médecins et ophtalmologistes de l'époque. Il consistait en pilules au sublimé, en sirop de Gibert, iodure de potassium, frictions mercurielles, etc. C'est à ce moment que j'entrepris des études comparatives. Je soumettais une série de dix malades par exemple, au traitement par les pilules de sublimé ou le protoïodure; une autre série de dix prenaient le sirop de Gibert; d'autres employaient l'iodure de potassium; d'autres encore étaient soumis aux frictions mercurielles ou encore aux injections sous-cutanées de cyanure d'hydrargyre (voir ma communication à la Société de Biologie, 1877). Je

Digitized by Google

suivis l'effet de ces différents modes de traitement non seulement au point de vue des symptômes observés par les malades, mais d'une manière plus complète encore, avec l'aide de l'ophtalmoscope. Je pus ainsi établir un dossier très complet des choroïdites syphilitiques, considérées dans leurs différentes formes et d'après leur évolution, sous l'influence des diverses méthodes thérapeutiques. C'est là que j'ai appris combien les lésions de certaines membranes de l'œil résistaient à ces divers traitements. Le trouble du corps vitré qui est si caractéristique de la syphilis, et qui est produit par la sécrétion morbide du cercle ciliaire altéré ne se modifie presque pas.

Cependant, parmi les malades ainsi soignés et soumis à mon observation constante, j'observais presque toujours de bons résultats chez ceux qui faisaient les frictions mercurielles. Sans doute, l'amélioration était lente et tardive, mais elle s'accusait néanmoins au bout de quelques mois; ces malades atteints de choroïdite spécifique voyaient diminuer le voile étalé devant eux, les flocons disparaissaient et la vue redevenait plus nette. Mais, dans certains cas, ce n'est qu'après des années de traitement que j'obtenais la disparition complète des accidents spécifiques. Les autres médicaments introduits soit par la voie buccale (pilules, sirops), soit par la voie sous-cutanée, ne me donnèrent jamais d'aussi bons résultats.

Depuis, j'ai complété moi-même ou fait compléter par mes élèves les études que j'avais commencées. Vous savez qu'il existe aujourd'hui une méthode très en vogue, celle des injections sous-cutanées ou intra-musculaires. D'après les expériences que j'ai eues sous les yeux, d'après les résultats que j'ai obtenus, je lui préfère encore la méthode des frictions. Aucun des médicaments tant vantés de nos jours, qu'il s'agisse du biiodure, ou du sublimé, du cyanure ou des autres sels d'hydrargyre, aucun de ces médicament ne m'a donné des résultats aussi constants et aussi sûrs q les frictions dans le traitement des choroïdites spécifiqu Je pourrais même citer des cas, et vous en avez vu[1]

Digitized by Google

exemple dans ces derniers temps à ma clinique, où des symptômes de syphilis oculaire grave, qui avaient résisté à toutes les injections (doses faibles ou doses massives, sels solubles et insolubles), ont cédé à des frictions mercurielles pratiquées suivant ma méthode. Vous avez vu entre autres un jeune homme d'une vingtaine d'années, atteint de syphilis acquise depuis quelques mois, se présenter à nous avec des phénomènes d'irido-choroïdite double grave. Les yeux rouges, injectés, ne supportaient plus la lumière, des papules couvraient de place en place ses membranes iriennes, les chambres antérieures étaient louches, et cependant il vous a raconté qu'il était resté deux mois à Saint-Louis, qu'on lui avait fait une série d'injections intra-musculaires d'huile grise, puis une autre de cyanure de mercure. Et cependant son état n'avait pas changé. Aux Quinze-Vingts, il fut traité par la même méthode sans plus de succès. Il fut mis par moi au traitement mercuriel par les frictions, et après trente frictions il vint seul à la clinique. Il y a huit jours, vous l'avez vu, ses yeux ne sont plus enflammés, l'appétit est revenu. Ses forces reprennent et il peut se conduire seul. Quand je l'aurai débarrassé de ses exsudats pupillaires, il pourra reprendre son travail. Je n'ai fait que vous esquisser les grandes lignes de cette observation du plus haut intérêt qui a été recueillie et sera publiée plus tard par le Dr *Beauvois*. Elle peut vous suggérer d'utiles réflexions sur la valeur comparative des différentes méthodes. Certes, je n'en fais pas un critérium absolu; je tiens cependant à dire qu'elle confirme avec assez de force ma manière de voir pour que je n'éprouve aucune hésitation à proclamer devant vous l'efficacité de ma méthode des frictions. J'ai recueilli dans le cours d'une pratique déjà longue, des milliers d'observations de ce genre. Elles constituent un dossier des plus intéressants et des plus instructifs, et je dois dire que c'est sur elles que je base ma méthode de traitement.

En quoi consiste-t-elle donc? Lorsque j'ai présenté mon procédé à l'Académie de médecine, on m'a objecté qu'il

Digitized by Google

n'était pas nouveau. Aussi bien n'étais-je pas embarrassé pour répondre. On frictionne depuis longtemps, en effet, et la méthode est des plus anciennes, mais c'est la façon de faire les frictions, et la durée même du traitement qui constitue la partie nouvelle que je prétends avoir introduite en thérapeutique. Je repousse d'abord tout à fait les doses élevées de 8 à 10 grammes de mercure préconisées par certains praticiens. Je ne dépasse jamais 2 grammes, et, selon l'âge et la constitution de l'individu, je réduis cette dose à 1 gramme et même à 0 gr. 50. J'ai employé pendant longtemps l'onguent napolitain qu'on trouve dans toutes les pharmacies. Mais comme j'observais de grandes variations dans les effets, je fus amené à suspecter le dosage de cette pommade et sa facilité d'absorption. Afin de mettre mes malades dans les mêmes conditions de guérison, j'ai fait préparer par M. Petit (de la pharmacie Mialhe) des capsules *d'hydrargyrine* (onguent à base de lanoline), facilement absorbables et bien dosées. J'ai ainsi obtenu une plus grande continuité dans les résultats de ma thérapeutique, et surtout la disparition de certains accidents buccaux qui, chez des individus soigneux, ne pouvaient être dus qu'à un mauvais dosage du médicament.

La friction doit être faite de la façon suivante : La région où la pommade doit être appliquée sera préalablement lavée au savon et à l'eau tiède. On obtient ainsi un véritable décapage de la peau dont le pouvoir d'absorption est porté à son maximum. Cette précaution est indispensable et je vous recommande vivement, Messieurs, de ne pas oublier de l'indiquer à vos malades. La pommade est ensuite placée sur la région lavée; avec mes ampoules, cela est facile, puisqu'il suffit de presser la capsule pour en faire sortir la substance médicamenteuse. La friction est faite ensuite pendant quelques minutes; quatre à cinq minutes au moins sont nécessaires jusqu'à ce que la peau soit devenue presque sèche. Il y a là une action mécanique absolument indispensable et dont la répétition doit être assez longue pour obtenir l'absorption médicamenteuse. La friction terminée, la

Digitized by Google

pommade doit rester en place toute la nuit. Le membre ou la région sera donc enveloppé avec une bande afin d'éviter de salir le linge et, le lendemain, un savonnage fera disparaître toute trace de pommade.

J'insiste, Messieurs, sur deux points dans cette méthode : le savonnage préalable et la durée de la friction (cinq minutes au moins). Il est facile de comprendre qu'il importe de varier la région où doit être faite la friction. La pommade, en effet, est irritante et détermine de l'eczéma, des ulcérations cutanées qu'il faut éviter. Chaque jour donc, on fera la friction sur une nouvelle partie du corps. Je vous donne le schème suivant qui peut d'ailleurs subir des variations. Le 1er jour : tempe, front, nuque droite; 2e jour, aisselle droite; 3e jour, coude droit; 4e jour, flanc droit; 5e jour, haut de la cuisse droite; 6e jour, creux poplité; 7e jour, face interne de la jambe droite; 8e jour, plante du pied droit. Les mêmes frictions seront faites du côté gauche. Cette alternance de huit jours suffit pour éviter les ulcérations cutanées et permettre à la peau de reprendre sa souplesse et son aspect normal.

Le modus faciendi étant déterminé, il nous reste, Messieurs, à déterminer la durée de ce traitement. Elle est assez longue en général, car les choroïdites syphilitiques ne cèdent qu'à un traitement suivi et persistant.

L'organisme doit être imprégné de mercure, et il faut de nombreuses frictions pour obtenir cet état.

Le traitement sera continué ainsi pendant deux ans. On procédera de la façon suivante : dix jours de frictions, puis cinq jours de repos, dix jours de frictions, puis cinq jours de repos; après quarante frictions on pourra mettre dix jours d'intervalle, quinze jours au plus. J'ai l'habitude de recommander à mes malades de ne jamais suspendre le traitement pendant plus de trois semaines. L'élimination du mercure, en effet, se fait rapidement et il ne faut pas cesser l'imprégnation si l'on veut obtenir de bons résultats. C'est dans ce but aussi que je ne prescris jamais l'iodure de potassium. Ce corps, à mon avis, élimine le mercure introduit dans

Digitized by Google

l'organisme et en empêche les effets salutaires. Les recherches comparatives que j'ai entreprises sur les sujets soignés les uns sans iodure et les autres avec iodure, en analysant les urines, m'ont confirmé dans cette manière de voir. Dans le travail que j'ai présenté il y a quelques années à la Société de Dermatologie, j'ai démontré que l'iodure non seulement est inutile, mais même nuisible dans le traitement des affections oculaires syphilitiques. Depuis, d'autres praticiens m'ont suivi dans cette voie, et se sont élevés contre l'iodure de potassium, dans diverses sociétés scientifiques. J'aurai d'ailleurs plus tard l'occasion de revenir sur ce point important.

Le traitement ainsi réglé avec ces alternances régulières ne doit pas fatiguer le malade. La bouche du sujet devra d'abord être visitée par le dentiste et mise en état de résistance. Il est établi aujourd'hui, en effet, que si les stomatites graves qu'on voyait jadis à la suite du traitement mercuriel sont rares, c'est que les soins hygiéniques de la bouche sont plus répandus. La meilleure façon donc d'éviter ces accidents buccaux, c'est d'adresser nos malades au dentiste.

On prescrira cependant des gargarismes trois fois par jour avec une solution chloratée. Chez les femmes, les frictions seront interrompues au moment de la menstruation, mais continuées un peu plus longtemps pour compenser cette perte de temps.

Je résumerai en quelques mots, Messieurs, les points importants de cette conférence : 1° la syphilis atteint souvent les membranes profondes de l'œil et en particulier la choroïde; 2° ces accidents ne peuvent disparaître qu'à la suite d'un traitement prolongé par les frictions; 3° ces frictions seront faites pendant deux ans avec les intervalles que je vous ai indiqués; 4° l'iodure de potassium ne doit pas être employé en même temps que le mercure.

Messieurs, vous entendrez parler beaucoup autour de vous d'injections sous-cutanées intra-musculaires de divers sels de mercure. Je les ai expérimentées moi-même ou par mes élèves. Je n'en ai pas tiré un grand bénéfice et j'ai

Digitized by Google

souvent occasionné de vives douleurs aux malades et une grande perte de temps. Le traitement par les frictions, au contraire, institué d'après ma méthode, m'a toujours donné les meilleurs résultats. Je vous le conseille donc et je suis convaincu que vous arriverez par lui à améliorer et à guérir les malades si nombreux atteints de syphilis oculaire.

Prof. X. GALEZOWSKI.

VISION STÉRÉOSCOPIQUE ET VISION DU RELIEF

PAR

Le Dr A. BOUCHART

Aide-major au 66e régiment d'infanterie (Tours).

Dans un article paru dans les *Annales d'Oculistique* (avril 1904), M. Parinaud fait une étude très savante et intégrale de la vision stéréoscopique dont il expose et développe la théorie déjà présentée par lui dans divers ouvrages (1). En lisant attentivement ces pages pleines d'observations exactes et de fines déductions, je fus amené à publier des expériences entreprises depuis le mois de septembre 1903, dont la plupart corroborent la théorie de M. Parinaud. Cependant il en est quelques-unes qui ne paraissent pas d'accord en tous points avec son énoncé, et, tout en acceptant l'ensemble de ses conceptions, j'ai cru pouvoir émettre quelques réserves et proposer quelques modifications.

Nous commencerons par un chapitre tout spécial, mais qui montrera déjà que le mécanisme de la vision du relief est multiple, c'est-à-dire que la diplopie ou mieux la quadruplopie demandée par M. Parinaud n'est pas toujours nécessaire. Les anaglyphes sont des stéréogrammes différemment colorés, et imprimés avec une superposition rendue incomplète par la différence des images droite et gauche. Sur cette superposition incomplète M. Parinaud appuie, dans ce cas

Digitized by Google

pourtant très spécial, sa théorie générale de diplopie. (Les figures donnant quatre images virtuelles dont les deux médianes fusionnées cérébralement constituent l'image en relief.) La cause de cette superposition très imparfaite est ici toute naturelle et résulte de la dissemblance des vues stéréoscopiques D. et G. « Elles débordent, l'une à gauche, l'autre à droite de 1 centimètre environ. » En réalité, les faits sont moins simples; il faut remarquer que cette distance qui appartient aux dessins du premier plan, se réduit jusqu'à devenir nulle pour une distance donnée, qui correspond au plan moyen[1] sur lequel était adapté l'appareil photographique; elle devient ensuite inverse et plus ou moins considérable. Le déplacement latéral n'est donc pas un fait voulu et destiné à faciliter la vision du relief, et à « réduire au minimum la dissociation de la convergence et de l'accommodation ». D'autre part, les anaglyphes sont en couleurs correspondantes à celles des verres qui servent à les observer; le fait de l'absorption par un verre coloré de toutes les radiations anisochromes est suffisament connu. Il faut observer que certains auteurs (allemands) ont usé avec succès de teintes complémentaires, ce qui donne un objet plus lumineux et de couleur presque neutre.

M. Parinaud admet que l'artifice imaginé par Ducos du Hauron a pour résultat de supprimer les images diplopiques inutiles; mais ici il n'y a pas, en vérité, de diplopie, et chaque œil ne voit qu'une image et non deux; et le total est de deux et non quatre. Jamais on n'observe le chiffre de trois images qui, dans la théorie de M. Parinaud, correspond à la vision du relief. Les phénomènes sont donc à chaque instant de nature spéciale et diffèrent de la vision stéréoscopique ordinaire. Il ajoute : « Si donc les deux figures partiellement superposées sont l'une rouge, l'autre bleue, on peut supprimer les deux images inutiles qui sont l'une rouge,

1. Cette propriété, fort nuisible, de la photographie de ne donner d'image de la nature que plan par plan, ou mieux section par section, a été très bien exposée par Drouin (2), et aussi par Donnadieu (3). Là réside une des causes de difficulté d'interprétation de la vision stéréoscopique et des différences entre les résultats d'expériences faites avec des figures simples, géométriques, et des photographies de nature.

Digitized by Google

l'autre bleue. Pour cela, dans la vision stéréoscopique, par divergence des axes, comme la diplopie est croisée, si c'est la figure rouge qui déborde à droite, le verre rouge doit être sur l'œil gauche. » Je crois que ceci peut être considéré comme une explication *a posteriori*, qui constate simplement les résultats et prend deux effets d'une même cause pour la cause et l'effet. De même que le déplacement dont on a vu plus haut la valeur, la couleur de l'image qui déborde varie, et ici encore dans les premiers plans, le rouge déborde à gauche, et dans le plan du fond il dépasse à droite, tandis que dans le plan moyen, sorte de section aérienne sur laquelle était accommodé l'appareil, les deux couleurs comme les deux dessins coïncident[1]. Pour cette mesure il faut considérer, non pas les bords de la gravure, mais la distance entre les surfaces bleue et rouge figurant un même objet.

La théorie de la diplopie croisée ne peut être soutenue dans ce cas spécial. Je crois que l'artifice de Ducos du Hauron, restitue à chaque œil l'impression qu'il recevait dans la réalité. Si nous adaptons nos yeux (je ne dis pas : accommodons) pour une zone moyenne, comme le sont les objectifs, les objets plus proches seront en diplopie croisée, et ceux au delà en diplopie homonyme. (Voir plus loin l'expérience de la photographie du ruban.) D'autre part, dans l'examen d'un anaglyphe à petite distance intervient déjà cette élasticité physio-psychologique des phénomènes cérébraux qui trompent toute déduction mathématique, et cette dissociation de l'accommodation et de la convergence dont la mise en valeur est due tout entière à M. Parinaud.

Si l'on veut une autre démonstration de ma théorie de la vision du relief dans le procédé Ducos du Hauron, je citerai les projections stéréoscopiques suivant cette méthode : une image projetée à une distance supérieure à 5 mètres ne peut

1. L'épreuve (28×38) qui m'a servi d'étude représente une vue de l'Exposition de 1889 dont les premiers plans sont à 4 mètres environ, le fond à 200 mètres et le plan moyen de superposition exacte des lignes est à 12 mètres environ. Elle a dû être obtenue avec un écart des objectifs supérieur à la normale.

Digitized by Google

laisser admettre aucune diplopie et aucune anomalie temporaire de la convergence et de l'accommodation. Ici il est évident que les verres de couleurs portés par chaque spectateur réalisent cette restitution à chaque œil dont l'utilisation cérébrale produit la vision naturelle, binoculaire et en relief. Signalons seulement que d'autres procédés de projection tendent aussi à cette réalisation du *suum cuique* oculaire : dans les appareils à lumière polarisée (3) à l'aide de quartz à axes perpendiculaires; dans les appareils à éclipse par l'impression rapide, alternative et successive de chaque œil à l'aide de l'image qui lui correspond. Le procédé de Knight (4) [repris par Bellieni et Demaria (5)], analogue au téléstéréoscope, utilise les miroirs et relève d'une autre théorie.

Revenons à la vision stéréoscopique incolore, telle qu'on la pratique avec les appareils courants, à prismes ou à lentilles. Comme le dit M. Parinaud, il faut supprimer la cloison de ces appareils ou mieux étudier sans appareil. Avant que paraissent les recommandations de M. Parinaud (6), j'ai cru pouvoir raisonner sur les expériences suivantes, lesquelles tiennent compte des directions allant des images à l'œil, et je ne crois pas être arrivé à un résultat paradoxal. Au contraire, la confirmation de cette première série s'est présentée dans la construction linéaire simple qui la suit et dans la deuxième série d'épreuves.

Quand on regarde stéréoscopiquement des stéréogrammes ordinaires, sans appareil, on obtient, comme l'a montré M. Parinaud, quatre images dont les deux centrales se rapprochent et sont confondues (je ne dis pas fusionnées). Il en résulte trois images dont une médiane en relief, les deux autres latérales sans relief et que le cerveau tend à supprimer, en ne les utilisant pas. Cependant on peut, sans perdre la sensation du relief de l'image centrale, promener le regard, par un mouvement associé des yeux, et l'attention, phénomène cérébral, sur l'image de droite et celle de gauche. Pour étudier la direction de projection, l'origine et les autres

Digitized by Google

caractères de ces images, prenons un écran étroit, tel qu'une règle ou un crayon tenu verticalement.

Pour les expériences suivantes on peut voir sur la figure que : OD et OG représentent l'œil droit et l'œil gauche ; ID et IG, les stéréogrammes droit et gauche ; I'D et I'G, les images « fausses » fournies par l'œil droit et l'œil gauche ; I'R l'image vue avec relief.

Première expérience. — Quand on place l'écran sur l'épreuve, il est vu double et les deux images en sont écartées d'une distance égale à la largeur de chaque stéréogramme, puisque les trois sont en contact, mais ceux-ci sont plus ou moins agrandis. Ainsi placé sur le centre de ID, il est vu double : soit une fois sur le centre de I'R et une fois sur le centre de I'G (voir fig. 1, le petit trait noir, trois fois).

Deuxième expérience. — L'écran étant placé sur la ligne médiane est vu double, un de chaque côté de la figure en relief (fig. 1, le carré noir).

Troisième expérience. — L'écran étant placé sur le stéréogramme de droite est vu sur l'image droite et sur l'image en relief[1] (petit trait noir).

Quatrième expérience. — L'écran étant sur ID, si on le rapproche du visage en veillant uniquement à couvrir constamment I'G, le crayon est amené en OG. Ceci nous démontre qu'en effet la diplopie est croisée ; I'G, qui est à droite, n'existe que pour OG. Pendant le trajet nous avons observé qu'à un moment I'D et I'G étaient tous deux cachés (cercle blanc) ; puis, à un autre moment I'R (croix inclinée), et presque à la fin on couvre à la fois I'R et I'D (cercle noir).

1. Au début de ces expériences il faut éviter de perdre de vue l'image sur laquelle ne se trouve pas l'écran et qui tend à être neutralisée. L'écran fixe l'attention et donne plus de valeur à l'image.

Digitized by Google

Cinquième expérience. — L'écran étant sur ID, on recommence en cachant constamment I'R. On arrive à OD, après avoir un instant couvert I'D (cercle pointillé).

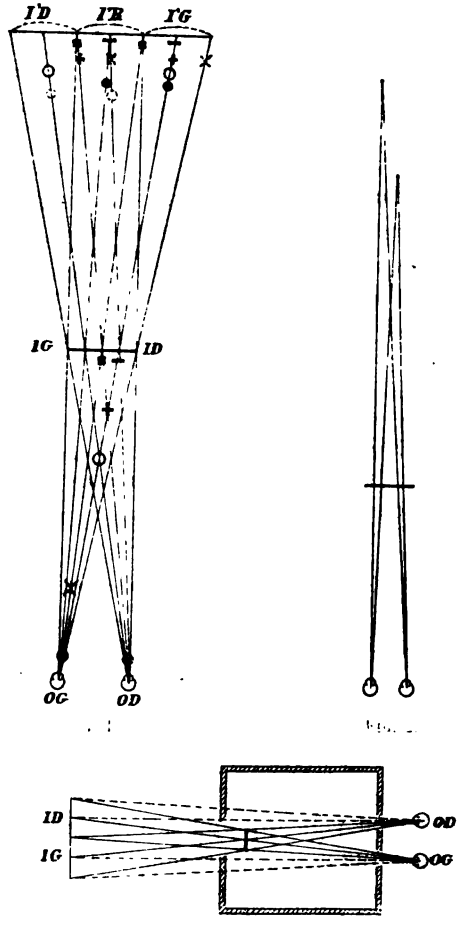

Fig. 3.

Si l'on refait l'expérience n° 4, avec IG comme départ, I'D constamment couvert, et OD comme aboutissant, on retrouve les mêmes faits successifs; de même pour l'expérience n° 5.

Digitized by Google

Il est maintenant facile de se représenter les lignes de projection allant de l'œil aux différentes images, puisqu'on les a toutes successivement rencontrées ou suivies : la construction qui les représente constitue la figure 1.

Nous voyons de suite que l'image stéréoscopique est située non pas en avant, mais plus ou moins en arrière, suivant l'écartement des yeux, celui des figures, et la distance de celles-ci entre elles. Nous devons ajouter suivant l'objet figuré. M. Javal a pu dire (8) à propos de l'expérience faite avec une ligne vue stéréoscopiquement : « Nous ignorons de la manière la plus complète la position absolue de la ligne AB dans l'espace. » Cependant la localisation, comme nous le verrons, relève de conditions géométriques, avec une variabilité plus ou moins grande et cérébrale. En effet, nous n'avons jamais un objet unique et aussi simple qu'une ligne, et nous avons d'autres notions qui nous font fixer sa distance. Quand on regarde une figure stéréoscopiquement, elle apparaît plus grosse, et par conséquent est jugée plus rapprochée; en réalité, elle est plus éloignée, puisque, soustendant le même angle, elle a des dimensions plus considérables[1].

La figure nous montre également que, convergeant sur un point, nous accommodons sur un autre, ce qui a été démontré par M. Parinaud.

Après la méthode de l'écran étroit, et la construction qu'elle nous a procurée, procédons par degrés : partant des deux points inégalement distants que considère M. Parinaud (6), jusqu'à leur reproduction stéréoscopique, nous passons rapidement par l'épreuve photographique, puis nous arrivons à les examiner stéréoscopiquement. Nous pouvons suivre le double renversement et croisement, puis l'image rétinienne que donnent les épreuves positives. A ce moment nous remarquons que dans chaque œil les images sont en

1. De même dans les tableaux dits « de premiers plans », l'artiste, par des rapports de grandeur anormaux, donne l'illusion de personnages situés en avant de la toile.

Digitized by Google

des points rétiniens non identiques, ce qui rend la fusion difficile et vague. Ensuite, suivant la loi de projection, nous trouvons la ligne de projection, la direction de l'extériorisation pour chaque œil et pour chacune des images des deux points. Par cette simple construction nous retrouvons dans l'espace les axes secondaires, qui se croisent en un point plus ou moins éloigné, qui correspond précisément aux lieux occupés par les points qui ont été l'origine des stéréogrammes [à la condition que l'appareil ait conservé la valeur exacte de la parallaxe stéréoscopique, pour les yeux de l'observateur (fig. 2)].

A ce moment nous n'avons plus seulement des lignes de projection, nous avons leur intersection et ainsi se trouve fixée géométriquement la distance à laquelle nous localisons.

La pseudoscopie permet les mêmes expériences et les mêmes tracés simples; le meilleur moyen de les suivre paraît être l'appareil d'Elliott et Watterston, présenté par erreur par Drouin (2), comme donnant le relief direct, c'est-à-dire sans miroir, lentille ou prisme. Le fusionnement donne une image rapprochée et petite; mais une figure simple comme le carton G de Javal montre nettement l'effet pseudoscopique et non ortho-stéréoscopique (fig. 3.)

Si l'on compare maintenant le résultat des deux méthodes, on est frappé de l'appui et de la confirmation qu'elles se fournissent l'une à l'autre. La loi de Giraud-Teulen (8), reprise par M. Parinaud, est évidemment indispensable au fonctionnement de la convergence, et inversement. Pour trouver la cause de ces deux faits, nous devons faire intervenir la mémoire des formes, des distances, telle qu'elle résulte du fonctionnement des autres sens. On ne conçoit absolument pas la vision du relief d'un être qui n'aurait d'autre sens que le visuel.

Comment doit-on comprendre la distinction de M. Parinaud entre l'axe d'impression et la ligne de projection qu'il nomme cérébrale. Sans diminuer le rôle du cerveau dans la vision du relief, on peut dire que les faits physiologiques

Digitized by Google

n'ont peut-être pas toujours trouvé leur utilisation exacte. M. Parinaud décrit la diplopie physiologique (binoculaire) et l'expérience des trois épingles, dans laquelle nous voyons deux images fausses des épingles, la plus proche et la plus éloignée, et nous ne voyons pas l'épingle elle-même dans le lieu de l'espace qu'elle occupe : ces images diplopiques sont pour lui des images subjectives, cérébrales, extériorisées, virtuelles, de même nature que celles obtenues en physique par réflexion ou réfraction, bien que le mécanisme soit différent. Mais il est généralement admis que toute image est subjective; nous ne pouvons affirmer que nos sensations et non pas en déduire forcément l'existence d'un objet correspondant; toute image est une image cérébrale extériorisée, donc elle peut être appelée virtuelle en attachant à ce mot cette seule signification, bien différente du sens qu'on lui donne en physique (optique).

La seule différence serait donc que, dans ce cas de projection dite fausse, l'image ne correspond pas au lieu de l'objet. Si, dans cette expérience des trois épingles, l'œil ne bougeant pas et l'accommodation restant la même, on couvre ou on ferme un œil, la projection devient aussitôt exacte (je ne dis pas : la localisation). Nous avons à ce moment, dans la direction indiquée par l'œil resté seul, l'objet réel. Pour en connaître la distance, il faut y amener la convergence. La fausse projection, antérieurement observée, était simplement due à l'utilisation dans des conditions anormales de renseignements exacts fournis par la rétine. L'appareil binoculaire est construit pour nous renseigner sur les objets fixés par la convergence, en laissant dans une demi-sensation, vague et imprécise, tout ce qui est autour. Vouloir dans ces conditions user des indications fournies sur les objets non visés, c'est amener des erreurs de projection et de localisation[1].

1. Nous trouvons ici l'analogue de ces phénomènes qu'un fonctionnement normal de nos facultés laisse dans l'ombre, et qui constituent le subconscient. Ils existent en permanence, sont perçus, enregistrés; ils contribuent a constituer par leurs éléments dissociés des sensations qui sont, elles, perçues nettement, tandis que les éléments en sont inconnus.

Digitized by Google

Une sensation n'est donc exacte que lorsqu'elle est utilisée dans des conditions normales, et associée à d'autres sensations dans les mêmes conditions, elle donne une perception exacte.

Il faut donc distinguer : 1° la projection (fait monoculaire) suivant une ligne passant par le centre optique de l'œil réduit, et par le point d'impression (qui est en même temps le point d'extériorisation (9); 2° la localisation (fait binoculaire), nécessitant la rencontre des deux lignes de projection de chaque œil.

Nous venons de voir que la projection ne saurait être fausse; quant à la localisation, elle se fait en arrière des stéréogrammes, au point de rencontre des axes de projection (axes principaux correspondant au point précis que l'on considère dans le moment). Pour des figures ne dépassant pas l'écart des yeux, l'expérience est réalisable, et, de plus en plus pénible quand on dépasse 5 centimètres d'écartement, elle devient impossible pour des écarts supérieurs à 7 centimètres. Cependant, la localisation, qui devrait être très éloignée pour des épreuves de 5 centimètres et au-dessus, ne recule pas indéfiniment parce que le jugement des dimensions apparentes, en largeur [les différences en hauteur n'ayant aucune influence (10, 12)], et des rapports de grandeurs d'objets connus, ramène en avant la localisation. Cette modification cérébrale des données géométriques ne semble pas paradoxale, et sans y compter les faits d'illusion d'optique, les phénomènes visuels présentent beaucoup d'autres cas de même nature.

L'étude des faits simples permet une analyse exacte, mais dans la complexité naturelle les modifications deviennent nécessaires. M. Javal (7) a pu dire que, dans la vision stéréoscopique d'une ligne, il pouvait localiser l'image au delà des nuages, tandis que pour un objet plus complexe, une figure géométrique, un corps géométrique (tronc de cône), puis en composant davantage, les figures de Javal (cartons F, G), ou de Nicolaï (9) (diamant taillé en rose), la localisation est de plus en plus fixe. Enfin, pour un objet

Digitized by Google

connu (portrait, etc.), l'abondance des notions antérieures ne permettent plus que des écarts restreints, ou même fixent étroitement la localisation.

De plus, nous allons montrer que, stéréoscopiquement, nous ne voyons une image que par secteur (dans un plan), et aussi par groupes de plans plus ou moins proches l'un de l'autre.

Sixième expérience. — Si on photographie stéréoscopiquement un alignement assez étendu, dirigé vers le milieu de la distance qui sépare les objectifs (soit une série d'objets minces espacés de 50 en 50 centimètres, soit plutôt un ruban de 5 mètres tendu perpendiculairement au plan de l'appareil), on constate ensuite, lors de l'examen stéréoscopique de l'épreuve, qu'une étendue très restreinte est vue simple. Plus près, la diplopie est croisée; plus loin, elle est homonyme. Or, Nicolaï (9) a montré que l'accommodation varie fort peu dans cette épreuve; du reste, la diplopie n'est pas monoculaire (comme dans l'optomètre de Young, ou l'épreuve de Scheiner-Parent). Elle est donc due à la fixité du point de convergence et de netteté sur un point de la ligne.

Ainsi, nous avons toujours des doubles images des objets qui nous environnent et que nous ne regardons pas. Helmholtz a, du reste, mesuré l'écart nécessaire pour constituer cette diplopie, et il l'a trouvé égal à l'élément rétinien sensible. Nicolaï dit (9) : « Nous ne remarquons pas les doubles images, parce que nous ne fixons jamais un point longtemps, parce que l'attention n'y est pas attirée, parce que les objets étant grands, les images doubles se superposent en grande partie, parce que nous considérons plus la forme que l'impression reçue des choses ». Et M. Javal (7) : « Nous ne sentons pas la diplopie qui nous impressionne cependant, parce que nous avons l'habitude de fixer, et dans la vision binoculaire, tantôt un œil, tantôt l'autre donne l'aspect de l'objet ». Aussi, quand M. Parinaud (6) dit que les arbres les plus rapprochés dans un jardin devraient

Digitized by Google

être vus doubles, il appelle la réponse de Giraud-Teulon à Helmholtz (8) : « S'il y a des doubles images produites en ces circonstances, il n'est pas tout à fait aussi exact de dire qu'il y a doubles images senties ou vues ».

Dans la vision stéréoscopique, il se fait une sorte de résumé des deux impressions D et G, avec des modifications et des pertes mutuelles. Donders (9) a montré que le changement de forme implique la suppression de certaines parties des images de chaque œil. C'est ce que Giraud-Teulon appelle le « vaporeux de l'image qui est, pourrait-on dire, translucide », et Javal : « la neutralisation nous permet d'ignorer certaines impressions nuisibles à la vision ». [Le phénomène d'antagonisme des champs visuels est de tout autre nature (11).]

Que peut-on entendre alors par fusionnement : on sait que des images rétiniennes, faites en des points correspondants trop dissemblables (non-identicité), ne peuvent être utilement fusionnées. D'autre part, nous voyons que des plans suffisamment distants ne peuvent l'être davantage; nous concluons que la vision simple n'est possible que pour des points correspondants, presque identiques et pour des axes secondaires très proches de l'axe principal. Le rôle des mouvements associés des yeux est aussi considérable dans la vision de l'espace, binoculaire, que dans la vision monoculaire des différentes parties d'un plan. La théorie de l'horoptère est exacte, mais la diplopie qu'elle indique n'est pas perçue. Nous fusionnons parfaitement un portrait, difficilement un groupe, et aucunement un paysage. Si on considère par la fenêtre, en le fixant un moment, un objet éloigné, on se rend bientôt compte que les deux yeux sans mouvement ne nous donnent aucun relief, précisément parce que, dans la fixation absolue, le trouble périphérique augmente autour du point fixé, la diplopie tend à devenir consciente, et toute notion exacte d'espace disparaît.

Nous apprécions par la convergence la distance entre deux points fixes (avec l'aide d'autres éléments), et par la distance des points rétiniens impressionnés, nous avons la

Digitized by Google

sensation de distance de deux objets dans un plan ou dans l'espace. Mais la précision est d'autant plus faible que l'image est plus simple : la vision du relief est une notion qualitative, et la mesure de la distance, qui est quantitative, ne peut être fournie par une sensation isolée, mais par un ensemble qui constitue le travail cérébral.

En terminant, nous ferons remarquer que nous ne confondons pas la vision stéréoscopique à l'aide d'images, avec la vision du relief dans la nature. Les conditions d'accommodation sont différentes : les projections stéréoscopiques examinées sans miroir paraissent un mode intermédiaire entre ces deux sortes de vision.

Dr A. Bouchart.

BIBLIOGRAPHIE

1. Parinaud, *La Vision*.
   Parinaud, *Le strabisme et son traitement*.
2. Drouin, *Le stéréoscope et la photographie stéréoscopique* (Ch. Mendel, éd.).
3. Donnadieu, *L'œil et l'objectif* (Ch. Mendel, éd.).
4. F. Best. *Ueber projection stereoscopischer Photographien* (*Klin. Monatsblätt f. Augenheilk.*, 1903, I, 449).
5. Mareschal, *Projection stéréoscopique* (*La Nature*, 12 mai 1904).
6. Parinaud, *Stéréoscopie et projection visuelle* (*Annales d'Oculistique*, avril 1904).
7. Javal, *Manuel du strabisme*.
8. Giraud-Teulon, *La vision et ses anomalies*, p. 577 à 628.
9. Nicolaï, *La vision stéréoscopique* (*Annales d'Oculistique*, sept. 1902).
10. Kothee, *Ueber Längsdisparationen und über Ueberplasticität näher Gegenstände* (*Archiv. f. Augenheilk.*, mars 1904).
11. Tscherning, *Optique physiologique*.
12. Heine, *Bedeutung der Längenwerthe für das Körperlichsehen* (Congrès de Heidelberg, 1903, 3e jour; in *Klin. Monatsblätt. f. Augenheilk.*, 1903, II, 263).

Digitized by Google

ANALYSE DES JOURNAUX ITALIENS

Par le Dr A. BEAUVOIS

La « Clinica Oculistica ».

(Janvier 1904.)

Correction de l'ectropion dans la sclérodermie faciale, par le Dr CALDERARO, assistant du Prof. Cirincione. — Le Dr Calderaro estime sagement qu'un bon procédé de correction de l'ectropion d'une sclérose cutanée doit être basé sur le mécanisme de production de la déformation. Il apporte une observation d'ectropion dans la sclérodermie faciale et indique le procédé qu'emploie le Prof. Cirincione.

Dans un premier temps, celui-ci reconstitue le cul-de-sac conjonctival ; dans un deuxième temps, il corrige l'ectropion au moyen d'un lambeau pédiculé.

Le premier temps, très important, demande sept à huit jours avant qu'on puisse procéder au dernier. Il est des plus minutieux et exige des grandes précautions.

L'abaissement de la cataracte et ses conséquences, par le Prof. BASSO (Gênes). — On a beaucoup parlé dans ces derniers temps de l'abaissement de la cataracte. Cette opération est tout à fait délaissée.

Truc le premier, croyons-nous, appela l'attention sur les services qu'elle pouvait rendre (Congrès international de Paris 1900).

Depuis, Hirschberg, Albertotti, ce dernier dans un mémoire analysé ici-même l'an dernier, ont essayé de rajeunir cette opération. Il est vrai que ses indications seront très rares. Cependant le Dr Basso passe en revue ces dernières et se demande si vraiment elles existent. Il s'incline cependant devant l'autorité des auteurs précités, et se borne à décrire l'opération, à indiquer ses dangers et, dit-il, à décrire un procédé qui, selon lui, améliorera la technique. Nous ne suivrons pas l'auteur dans tous ces détails. D'ailleurs, le Dr Basso relève lui aussi de grosses objections contre cette opération, et ne croit pas sa réhabilitation tout proche.

(Février 1904.)

Recherches sur le mécanisme de l'accommodation, par le Prof. L. HESS (de Wurtzbourg). — Cet article est la continuation de

Digitized by Google

la polémique scientifique entreprise sur cet important sujet de physiologie par le Dr Tscherning, de Paris, contre le Dr Hess, de Wurtzbourg.

Cette discussion, commencée en 1900 au Congrès international de Paris, s'est continuée depuis dans différents périodiques.

Aujourd'hui le Prof. Hess apporte des faits nouveaux qu'il a observés :

1° Pendant une forte accommodation, le cristallin subit un abaissement d'environ un quart de millimètre. On peut constater ce fait sur soi-même, quand au point focal antérieur, à environ 12 millimètres de la cornée, on place un diaphragme à petite ouverture, en rendant ainsi visible l'image du « spectre cristallinien ». On voit, quand on accommode, le fin pointillé de ce spectre se diriger lentement en haut, puis en bas rapidement.

2° Si on instille une goutte d'ésérine (solution aqueuse à 1/100), le déplacement de ce point augmente visiblement et peut atteindre un demi-millimètre.

Dans les mouvements de l'œil, on observe clairement un mouvement de trémulation du cristallin, pendant l'action de l'ésérine.

3° Ces mouvements oscillatoires du cristallin dans un œil soumis à l'ésérine sont observés chez des adultes, atteints de cataracte totale ou capsulaire. Ces mouvements deviennent plus évidents si d'abord on dilate la pupille.

4° Dans les yeux opérés d'iridectomie, yeux sains par ailleurs, on observe, après les instillations d'ésérine, que les procès ciliaires s'avancent vers la cornée; avec la loupe binoculaire, on voit clairement le déplacement en avant de l'équateur du cristallin.

De ces observations, le Prof. *Hess* conclut que les idées de *Nannhardt* et de *Schön*, reprises par *Tscherning*, ne sont pas soutenables, à savoir que l'augmentation de courbure de la lentille dans l'accommodation est due à une augmentation de tension des fibres zonulaires. On ne peut non plus soutenir absolument la théorie de Helmholtz.

Le Prof. Hess essaie ensuite une réfutation des idées de Tscherning.

(Mars 1904.)

Concrétions de la tête du nerf optique, par le Prof. CIRINCIONE. — Il existe dans la littérature ophtalmologique une quarantaine d'observations cliniques de concrétions de la papille. Dans deux cas seulement, l'examen microscopique a pu être fait; l'un appartient aux Drs Hirschberg et Cirincione, et l'autre au Dr Sachshalber.

Digitized by Google

Les observations anatomiques publiées avant ces dernières ont été faites par hasard. On examinait au microscope l'œil pour d'autres raisons et on a trouvé ces lésions encore mal connues. L'auteur, qui s'est occupé très soigneusement de la bibliographie de cette question, n'a trouvé que des esquisses très incomplètes de cette altération. Il faut pourtant en excepter le travail de Nieden basé sur deux cas.

Dans le présent mémoire le Prof. Cirincione relate deux nouvelles observations : l'une clinique, l'autre clinique et anatomo-pathologique. Nous résumerons brièvement la première.

Observation I. — Un individu est affecté d'un large épithélioma qui a envahi les deux paupières droites, l'os malaire, le bord orbitaire supéro-externe, le cul-de-sac conjonctival. V = 4/5; cornée normale, iris mobile, cristallin et vitré transparent, champ visuel normal.

L'examen ophtalmoscopique montre une papille rouge, avec excavation, et sur le bord papillaire externe, une saillie allongée de haut en bas dont les extrémités sont réunies par une portion intermédiaire variqueuse.

Les bords de cette bosse sont diffus et ombrés, la partie culminante un peu blanche. Une autre saillie ovale, semblable dans sa forme à un haricot ou à un rein microscopique, se trouve dans la partie inférieure de la papille, à égale distance du centre et du bord de celle-ci. Son aspect est le même que celui de la première; elle est encadrée de chaque côté par deux troncs vasculaires.

La moitié interne de la papille est profondément excavée. La rétine est normale. L'œil gauche ne présente rien de particulier. L'ablation des tissus épithéliomateux est pratiqué, ainsi que l'énucléation de l'œil. Le globe, après les préparations accoutumées, est sectionné dans le plan sagittal. La concrétion occupe une bonne moitié de la tête du nerf optique. Elle forme une masse ovoïde allongée en avant des fibres de la lame criblée et à droite de l'expansion des fibres optiques. Elle est constituée par deux parties : l'une centrale incolore, cristalline, l'autre périphérique homogène et colorée en rouge par l'éosine. A l'intérieur on ne trouve aucune trace de tissu ni aucun élément cellulaire.

Observation II. — La seconde observation est celle d'un malade atteint de trouble de l'œil droit et chez lequel l'examen ophtalmoscopique montra trois concrétions arrondies situées au niveau de l'origine des vaisseaux de la papille.

Champ visuel normal, V = 2/3, léger astigmatisme myopique.

Après quelques considérations sur l'aspect de ces productions,

Digitized by Google

le Prof. Cirincione se demande quelle peut en être l'origine. Trois opinions prétendent répondre à cette question :

1° Théorie choroïdienne de Ivanoff et Nieden que l'auteur a déjà combattue en 1891 (in *Centralblatt f. Aug.*);

2° Transformation hyaline des éléments cellulaires et des fibrilles des tissus;

3° Transsudation vasculaire (Recklinghausen).

Le Prof. Cirincione pense qu'il ne s'agit pas d'une transformation hyaline, mais bien plutôt d'un dépôt lent et continu d'une substance hyaline.

Travail des plus intéressants et qui méritait d'être signalé, du distingué Professeur de Gênes. Deux planches illustrent ce mémoire.

Un cas de rétinite circinée, par le Dr Bossalino (de Pise). — Observée par Hutchinson en 1876, puis par Goldzieher en 1887, cette affection fut bien décrite surtout par Fuchs (Voir *Arch. f. Opht.*, B. 39, p. 229).

C'est une maladie rare et liée, d'après la plupart des auteurs, à des altérations générales et à l'artériosclérose. Elle est caractérisée, d'après Fuchs, par un trouble gris ou jaune grisâtre de la région maculaire, qui se trouve entourée à une certaine distance d'une zone composée de taches blanches grosses et petites. L'acuité visuelle est nettement diminuée à cause d'un scotome central. L'affection suit une marche chronique. Ces altérations peuvent disparaître ou bien aboutir à une hypertrophie durable de la rétine.

Les auteurs ne sont pas d'accord sur l'origine de ces taches blanches ou grisâtres qui forment comme une ellipse autour de la région maculaire.

Fuchs, *Nuel*, *Siegrist* pensent qu'elles sont dues à une transsudation de l'albumine qui subit avec le temps la dégénérescence graisseuse. *Goldzieher* croit qu'il s'agit de points de ramollissement par suite de l'oblitération de petites artères qui de la papille vont à la macula, et qui ne sont plus visibles à l'ophtalmoscope.

Ammann et *Œller* pensent que ces taches blanches sont la conséquence d'une hémorragie rétinienne due à l'artériosclérose. *Ammann* a eu l'occasion de faire l'examen anatomo-pathologique d'un œil atteint de rétinite circinée, et il a constaté au microscope une hypertrophie de fibres de Muller et la présence d'un tissu granuleux de masse hyaline.

Voici l'observation qui sert de base au travail du Dr Bossalino :

Homme de 72 ans. Pas d'antécédents héréditaires; il s'est marié et a sept enfants. Aucune maladie antérieure, pas de syphilis. Il a bu et fumé beaucoup. Depuis deux ans, son acuité visuelle diminue

Digitized by Google

à droite, et depuis trois mois à gauche. Son aspect dénote une artériosclérose diffuse. Urines normales.

O.D. : V = 1/100.

Rien à signaler à l'extérieur de cet œil qu'un gérontotoxon plus marqué en haut. A l'ophtalmoscope, on voit la papille d'un aspect légèrement blanchâtre avec le bord externe un peu pigmenté. Les artères paraissent un peu réduites de calibre et pauvres de sang. Les veines sont normales. La macula n'est pas visible et à sa place on voit quelques taches rondes, punctiformes, de couleur blanc grisâtre, et entourées d'une zone de taches semblables. Cette zone est composée de myriades de taches blanc grisâtre plus abondantes vers la papille et à son opposé, c'est-à-dire dans le diamètre transversal. Elles sont plus rares au contraire dans le plan vertical. Champ visuel normal, scotome central absolu.

O.G. : V = 4/50. Fond d'œil normal.

Le diagnostic n'est pas douteux : il s'agit de rétinite circinée. On prescrit au malade des préparations à base d'iode et de strychnine et on lui interdit de boire et de fumer.

Cinq mois de traitement n'ont amené aucune amélioration dans son état.

L'auteur, après quelques considérations biologiques, termine en insistant sur la rareté de cette maladie. A Pise, dans la clinique du Prof. Manfredi, c'est le premier cas observé sur 50,000 malades.

Etat actuel du problème de la genèse du vitré, par le Prof. Cirincione. — Ce travail constitue une mise au point très instructive de cet intéressant problème d'embryologie. L'auteur passe en revue les opinions de Kolliker sur la genèse du vitré, opinions publiées dans un important mémoire paru cette année même (Voir *Die Entwicklung und Bedeutung des Glaskörpers* dans *Zeitschr. f. Wiss. Zoologie*, 1904).

Kolliker admet quatre origines différentes : *rétinienne, mésodermique, rétinienne* et *cristalinienne*.

En résumé, Kolliker pense que le vitré a son origine dans la partie visuelle de la rétine, puis cède la place au vitré définitif qui provient de la rétine ciliaire et du mésoderme.

Le Prof. Cirincione s'élève contre ces idées et a déjà dans plusieurs mémoires démontré que cette origine rétinienne doit être abandonnée, et que c'est le mésoderme (rétine ciliaire) qui est l'organe producteur du vitré.

L'auteur cite en appendice la discussion qui eut lieu au Congrès d'Heidelberg en juin 1904 sur cette intéressante question et la réponse qu'il fit alors au travail du Prof. Kolliker.

Digitized by Google

Amaurose hystérique bilatérale, par le Dr DANTE BOCCI (de Novare). — Les phénomènes oculaires attribués à l'hystérie ne sont pas rares; l'amaurose bilatérale cependant n'est pas un trouble fréquent. *Kerneis* (Thèse de Bordeaux 1902) en a réuni 33 cas.

Elle a été signalée depuis longtemps cependant par *Landouzy* (1846), *Allègre* (1853), et par notre maître le Prof. *Galezowski*.

Le Dr Bocci en relate aujourd'hui un cas fort intéressant que nous résumerons brièvement.

Jeune fille de 19 ans, sans antécédents héréditaires. Elle souffrit des yeux dans son enfance à la suite d'une rougeole. Timide, peureuse même, elle est portée aux sentiments religieux et eut toute jeune le désir d'entrer au couvent. Réglée à 15 ans, avec douleurs abdominales à chaque époque. Placée dans une institution religieuse à l'âge de 16 ans, elle s'adonna à l'étude avec ardeur, préoccupée de l'idée d'être acceptée comme novice. Le travail lui parut insurmontable et elle se grossit bientôt les difficultés.

L'étude du français fut pour elle une fatigue extraordinaire; et dès lors sa vue commença à baisser. Elle se plaignait à ce moment de céphalées intenses, de sommeil agité et troublé par des songes terrifiants. Un matin, avant sa période menstruelle, après une nuit agitée, elle voit les caractères de son livre brouillés et confus et aperçoit comme un voile devant ses yeux. Conduite à l'infirmerie, elle perd pendant le jour la sensation lumineuse et tombe dans un profond sommeil. Conduite à un oculiste, elle fut après des traitements variés amenée à l'hôpital de Novare. Examen : perception lumineuse nulle, cornée et conjonctive insensibles, pupilles un peu dilatées réagissant bien à la lumière. Fond de l'œil normal. Légère excavation physiologique avec pouls veineux; hypermétropie légère de 1 dioptrie. Pas d'astigmatisme. Abolition du réflexe pharyngien. Zone d'hyperesthésie au niveau de l'estomac.

Il s'agissait bien d'une amaurose hystérique bilatérale. On essaya d'agir par l'hypnotisme. La malade fut endormie à plusieurs reprises et on lui commanda de voir.

Dans l'espace d'une semaine, la malade revint à l'état normal et l'état général s'améliora sensiblement. Cette observation, des plus intéressantes, montre surtout quel service peut rendre parfois la thérapeutique suggestive.

(Mai et Juin.)

Sur les blessures pénétrantes de l'œil humain, par le Prof. BUSINELLI (de Rome). — A propos d'un cas de blessure pénétrante de l'œil, le Prof. Businelli, se basant sur cette observation,

Digitized by Google

pense qu'il ne faut pas trop se hâter de proposer l'énucléation de l'œil atteint par crainte d'une infection sur l'œil sain. Dans le cas rapporté l'expectative eut les meilleurs résultats. Les praticiens de tous pays sont aujourd'hui d'accord pour blâmer ces énucléations préventives et se bornent dans le cas de blessure avec infection à surveiller l'œil, prêts à agir à la moindre alerte. Que d'organes n'eût-on pas conservés, si on eût montré cette même sagesse il y a quelques années.

Remplacement de la loupe ordinaire par la loupe binoculaire stéréoscopique, par le Dr Berger (de Paris). — La plupart de nos confrères connaissent la loupe binoculaire stéréoscopique du Dr Berger. Elle a été présentée dans diverses sociétés et congrès. Le mémoire actuel en précise les avantages et indique que bon nombre d'oculistes s'en servent avec profit. Plusieurs écoles d'horlogerie, écoles professionnelles de mécanique, etc., l'utilisent journellement.

J'ai eu l'occasion de l'employer très souvent dans ma pratique personnelle et elle m'a rendu de véritables services. Pour l'extraction des petits corps étrangers de la cornée, pour la découverte des cils déviés, pour l'examen de l'iris, elle est susceptible de rendre d'inappréciables services, et son usage deviendra bientôt universel.

Importance de l'intervention précoce dans les cysticerques endobulbaires et du pronostic de la tension oculaire (avec deux observations), par le Dr A. Carbone (de Turin). — L'auteur relate deux observations de cysticerques endolbulbaires. Dans un cas, l'intervention fut précoce et le malade put conserver 20/40 de son acuité visuelle; dans le second cas, l'intervention fut tardive, l'iridocyclite avait éclaté et avait fait sentir ses funestes effets en amenant l'hypotonie du bulbe; aussi la vision diminua-t-elle encore.

L'intervention précoce est d'ailleurs classique, et le travail du Dr Carbone nous confirme dans l'excellence de cette notion.

Dr A. Beauvois.

Digitized by Google

REVUE DES JOURNAUX ESPAGNOLS

Par le Dr A. BEAUVOIS

Archivos de oftalmologia Hispano-Americanos.

(Janvier 1904.)

Structure des couches optiques, par le Dr Ramon y Cajal. — Travail très important d'histologie, essai de synthèse, instructif à lire, mais qui échappe à l'analyse.

Difficulté d'un diagnostic exact dans les tumeurs de la paroi orbitaire, par le Dr Santos Fernandez. — Deux observations : un garçon de 14 ans atteint de traumatisme de la paupière supérieure gauche présentait un œil exophtalme en bas et en dehors. V = 1/2. La pupille était pâle. Légères douleurs orbitaires. Puis, la douleur augmente ainsi que l'exophtalmie et on sent une tuméfaction fluctuante au niveau du rebord orbitaire supérieur. Une incision profonde donne issue à du pus. Malgré cette intervention, le chémosis et l'exophtalmie persistent, la cornée se nécrose. On pratique l'énucléation de cet œil et on découvre une exostose de l'orbite. Le malade meurt peu après.

La seconde observation est celle d'une jeune fille de 22 ans présentant, au niveau de l'angle supéro-interne de l'orbite, une tuméfaction datant de plus d'un an. La peau est légèrement injectée de substance dure. Ponction, issue de pus, guérison.

L'auteur insiste sur la difficulté d'un diagnostic précis.

Fibres à myéline. Cataracte congénitale. Note clinique, par le Dr Menacho (de Barcelone). — Un homme âgé de 31 ans présente une cataracte congénitale de l'œil gauche. Après l'opération, on aperçoit un fond d'œil tout à fait spécial (fibres à myéline).

(Février 1904.)

Fréquence relative de la conjonctivite granuleuse à la Havane, par le Dr C. Finlay (de la Havane). — Le Dr Finlay considère comme erronée l'opinion générale que le trachome est rare à Cuba. Il a eu l'occasion d'en observer des cas, soit au dispensaire, soit à sa consultation privée. Citons quelques chiffres : en 1899, 30 cas; en 1900, 29 cas; en 1901, 58 cas; en 1902, 47 cas.

Digitized by Google

Le pourcentage total se trouve ainsi établi à 4 p. 100 comparé aux autres maladies des yeux.

C'est là, d'après notre confrère, un chiffre suffisant pour donner l'éveil, surtout si l'on songe avec quelle facilité se propage cette maladie.

Le Dr Finlay indique quelques précautions à prendre dans toutes les agglomérations d'individus, chaque fois qu'un cas de conjonctivite granuleuse aura été signalé. Il attire surtout l'attention des pouvoirs publics sur les écoles et les garderies d'enfants où la contagion fait de rapides progrès.

L'ophtalmologie chirurgicale des Arabes. *Les plus anciens instruments employés par les chirurgiens oculistes, d'après l'œuvre d'Albucasis*; par le Dr C.-V. Fukala (de New-York). — Revue historique intéressante sur l'ancienne méthode de traitement de la cataracte par la succion. Les Arabes pensaient que la cataracte était due à un fluide descendu de la tête, et qu'une ponction suffisait à la faire sortir. Le Dr Fukala donne quelques dessins des instruments employés pour cette opération.

(Mars-Avril 1904.)

L'ophtalmologie chirurgicale des Arabes. *Traitement de l'entropion et du trichiasis par la cautérisation de la peau palpébrale*, par le Dr Fukala. — Continuation du mémoire précédent. L'auteur décrit, d'après les textes, la méthode des Arabes et reproduit leurs instruments.

Prothèse oculaire, par le Prof. Lagleyze (de Buenos-Aires). — L'auteur fait un historique complet de cette importante question, et indique les avantages des différentes méthodes. Il insiste sur les lésions des tissus produites par certaines injections. Après avoir traité des injections proprement dites dans les tissus, il relate les autres procédés : l'inclusion de paraffine fondue dans l'intérieur de la capsule de Tenon, et l'inclusion de paraffine solide en forme de sphère. Étude très complète et qu'il sera utile de consulter pour ceux qui voudront écrire sur ce sujet.

Les ophtalmies dans l'île de Cuba. *Conjonctivite catarrhale, ophtalmies purulentes, trachome, conjonctivite diphtéritique*, par le Dr Santos Fernandez. — Étude clinique et géographique de ces affections dans l'île de Cuba.

La grande pratique du Dr Santos Fernandez donne à ce travail une importance particulière.

Digitized by Google

Contribution à l'étude des tumeurs vasculaires de l'orbite et du sinus caverneux, par le Dr MENACHO (de Barcelone). — Notre distingué confrère de Barcelone nous donne aujourd'hui une étude très importante et très complète des tumeurs vasculaires de l'orbite au point de vue nosologique, clinique et thérapeutique. Une bibliographie très soignée indique les cas divers que l'auteur a rencontrés dans ses recherches. A côté des traités plus étendus comme celui de Lagrange, cette étude mérite d'être signalée, et peut rendre service aux oculistes en quête de documents.

Après avoir donné la classification de ces tumeurs, le Dr Menacho les passe en revue les unes après les autres et en étudiant la symptomatologie, l'étiologie, le pronostic et le traitement.

Nous ne saurions mieux faire que de résumer les conclusions de l'auteur au point devue thérapeutique.

Contre les tumeurs vasculaires de l'orbite, il sera toujours utile de recourir à un traitement interne combiné à la compression locale, mais on n'obtiendra de l'amélioration que dans des cas très rares d'origine scléreuse. De toute façon l'intervention chirurgicale est autorisée.

a) *Varicocèle* (dilatation veineuse). — Électrolyse bipolaire d'abord, puis, si les résultats sont négatifs : ligature simple ou avec extirpation de la varice.

b) *Artériocèle* (tumeur d'origine artérielle). — Dans la forme simple et dans la forme cirsoïde, on doit recourir à l'électrolyse comme méthode générale; dans l'anévrysme de l'artère ophtalmique, le procédé de choix est la ligature de l'ophtalmique, si les lésions siègent dans la portion orbitaire de ce vaisseau; mais il faut recourir au traitement des tumeurs du sinus caverneux si les lésions se trouvent dans la portion extraorbitaire.

c) *Exophtalmos pulsatile.* — L'expectation est inutile, il n'y a pas de tendance à la guérison spontanée.

Le Dr Menacho est partisan de la compression de la carotide primitive, compression digitale ou instrumentale, la première ayant ses préférences. En cas d'échec, il faut recourir à la ligature de la carotide primitive si la lésion siège dans le sinus caverneux. Bonne dans les cas traumatiques, elle ne donne aucun résultat si les parois vasculaires sont altérées.

L'électrolyse peut aussi être employée concurremment avec la compression de la carotide.

d) *Angiome.* — L'électrolyse est indiquée dans la forme caverneuse et dans la forme diffuse. Dans les cas d'angiome encapsulé, l'extirpation totale est préférable.

e) *Lymphangiome.* — Extirpation, ainsi que dans les néoplasmes malins vasculaires de l'orbite.

Digitized by Google

Anales de oftalmologia de Mexico.

(Janvier 1904.)

Statistique du trachome à Cuba, par le Dr J. SANTOS FERNANDEZ (Havane). — Le professeur d'ophtalmologie de la Havane publie aujourd'hui de copieuses statistiques basées sur près de vingt années de pratique et sur plus de 35,000 malades et qui démontrent que les granuleux sont rares à Cuba, et viennent la plupart du temps du dehors. La moyenne pour 100 ne dépasserait pas 3 à 4 p. 100. Des mesures de police énergique la feraient d'ailleurs rapidement diminuer.

Cécité verbale congénitale, par le Dr WERNICKE (de Buenos-Aires). — Après avoir rappelé les travaux antérieurs de *Pringle Morgan* (*Brit. Med. Journ.*, 1896) et de *Hinshelwood* (*The Lancet*, 1900, et *Opht. Review*, 1902), l'auteur relate deux cas de ce genre.

1° Une jeune fille de 12 ans, sans antécédents nerveux, intelligente, avec acuité visuelle et accommodation normales, et une hypermétropie de 1,50, ne peut lire un seul mot, et ne peut comprendre ce qu'elle lit. Elle parle deux langues et son intelligence semble normale.

2° Un garçon de 10 ans avec tare nerveuse, intelligent, avec acuité visuelle et accommodation normales, ne peut apprendre à lire, cependant il voit les chiffres et reconnaît très bien les figures géométriques. Il copie bien, mais écrit mal sans modèle; il retient très bien les leçons dictées par le maître.

Le pronostic est mauvais et le traitement doit consister en une méthode d'enseignement spécial. Il serait intéressant de rechercher auprès du Dr Bourneville les résultats qu'il a pu obtenir dans des cas de ce genre.

Vésicule flottante du vitré, par le Dr U. TRONCOSO (Mexico). — Voici le résumé de cette curieuse observation :

Une jeune fille de 15 ans se plaint de diminution de la vue depuis quelques années. Aucune maladie oculaire antérieure.

O.D. : myopie de — 9 dioptries avec astigmatisme de — 1,50 D., axe à 70°. Milieux normaux, excavation physiologique.

O.G. : myopie de — 4,50 D. avec astigmatisme de — 2,50 D., axe à 15°. — En examinant l'œil à la skiascopie on aperçoit une tache noire qui se meut et vient obscurcir la pupille rouge. A l'ophtalmoscope on aperçoit derrière le cristallin, devant le vitré,

Digitized by Google

une vésicule ovoïde, semi-transparente dans sa partie supérieure et complètement noire à la partie inférieure. Cette vésicule mesure 5 millimètres dans le diamètre vertical et 3 millimètres dans le diamètre horizontal. Elle est très mobile, mais suit les lois de la pesanteur quand l'œil regarde lentement en bas. La papille est normale avec excavation physiologique accentuée; aucune trace d'artère hyaloïde persistante. On observe un point noir au pôle postérieur du cristallin. Quelle est l'origine de cette vésicule? Le Dr U. Troncoso a fait des recherches et il n'a trouvé qu'un cas semblable relaté par le Dr Oscroft Transley à la Société ophtalmologique américaine en 1899 et publié dans l'*Ophtalmic Record* (VIII, octobre 1899).

L'auteur examine les différentes hypothèses qu'on peut faire (parasite, cysticerque). D'autre part, la présence sur la membrane de points de pigments indique bien l'origine uvéale de cette vésicule. Peut-être s'agit-il de franges pigmentaires de procès ciliaires devenues libres et kystiques?

(Février 1904.)

Hygiène de la vue dans les écoles de Mexico, par le Dr U. Troncoso (de Mexico). — L'auteur a examiné la réfraction de 449 élèves des écoles, de 13 ans à 27 ans. 260 avaient des yeux normaux, soit 57,70 p. 100; 190 avaient une vision défectueuse. Ceux-ci se divisent en hypermétropes, 24,93 p. 100, et myopes, 12,24 p. 100.

Ceux-ci, on le voit, sont encore peu nombreux au Mexique. Le Dr U. Troncoso appelle cependant avec raison l'attention des autorités sur ce point et pense qu'il est nécessaire de surveiller la vue des enfants à l'école, et de corriger la réfraction si elle est mauvaise.

Un cas de corps étranger de l'orbite, par le Dr Chacon (de Mexico). — Un corps étranger logé dans l'orbite, au niveau des deux tiers externes avec le tiers interne du rebord orbitaire, avait amené, chez un homme un phlegmon de la paupière. Le Dr Chacon réussit à le retirer, mais il en était résulté une atrophie de la papille. Le corps étranger conique mesurait 53 millimètres de long sur 9 millimètres de large.

Pathogénie du syndrome des tumeurs cérébrales, par le Dr Duret. — Communication au Congrès français de chirurgie, 1903.

Digitized by Google

(Mai 1904.)

Un cas de rétinite circinée athérome des vaisseaux rétiniens et incrustation de sels dans la rétine, par le Dr U. Troncoso. — Une femme de 60 ans vient consulter pour perte de la vision à droite, et diminution à gauche.

Aucun antécédent. Artériosclérose généralisée.

O.D. : Une grande plaque d'atrophie choroïdienne explique suffisamment la perte de la vision centrale de ce côté. Un peu partout, on aperçoit des points blancs et çà et là quelques petites hémorragies.

O.G. : V. 2/3. Papille saine; autour de la macula, aspect classique de la rétinite circinée.

L'auteur présente quelques considérations sur l'étiologie et la pathogénie de cette affection.

Prothèse oculaire, par le Dr Lagleyze. — Voir analyse des *Arch. hispano-américaines.*

Dr A. Beauvois.

THÈSES ET LIVRES NOUVEAUX

Le fond de l'œil dans les affections du système nerveux, par le Dr Jean Galezowski (Thèse de doctorat. Paris, 1904). — La thèse doctorale de notre sympathique confrère et ami le Dr Jean Galezowski est digne du grand nom qu'il porte et répond à ce qu'on attendait de lui.

Une préface claire et concise établit les relations de l'œil avec le système nerveux central, au point de vue anatomique et pathologique, et précise très nettement l'étendue du sujet. Elle insiste avec juste raison sur l'importance de l'examen de l'œil dans les affections nerveuses, et sur la nécessité absolue où se trouvent actuellement les neurologistes d'être renseignés sur l'état du fond de l'œil. Toute la pathologie cérébrale roule autour de ces points. C'est à la Salpêtrière que notre illustre maître le Prof. Galezowski établit pour la première fois avec Charcot un service d'examen ophtalmoscopique. Depuis, les différents services des maladies nerveuses ont un oculiste, officiel ou non, chargé de l'examen des yeux.

Le sujet entrepris par le Dr Jean Galezowski est donc très vaste.

Digitized by Google

C'est l'étude du fond de l'œil dans toutes les maladies nerveuses, et on sait que depuis quelques années des entités nouvelles sont entrées dans le cadre nosologique de ces affections.

Le Dr Jean Galezowski a pris chaque affection à part et avec une méthode rigoureuse a indiqué l'état de la papille, de la rétine, des vaisseaux, de la choroïde dans ces diverses maladies. Tabès, ataxie héréditaire, hérédo-ataxie cérébelleuse, sclérose en plaques, scléroses latérales, syringomyélie, atrophie musculaire progressive, myélite aiguë, traumatismes, pour les maladies de la moelle épinière; paralysie générale progressive, hémorragie cérébrale, ramolissement, tumeurs, pour les maladies de l'encéphale; méningites tuberculeuses, aiguës, simples, suppurées, chroniques et méningite cérébro-spinale épidémique pour les maladies des méninges; épilepsie, chorée, hystérie, maladies de Parkinson, de Thomsen, pour les névroses; atrophies musculaires, névrites et polynévrites : tels sont les titres divers des chapitres qui partagent ce consciencieux travail de plus de 150 pages, illustré de trois magnifiques planches en couleurs représentant les diverses altérations du fond de l'œil. Une notice bibliographique accompagne chaque article et donne les références nécessaires à une étude aussi documentée. Dans l'étude étiologique et statistique de chaque affection, l'auteur a mis à contribution, outre les documents classiques, l'immense quantité de matériaux accumulés pendant de longues années par son illustre père, le Prof. Galezowski. Nous conseillons à tous nos lecteurs la lecture de l'étude concernant le tabès et les méningites, la sclérose en plaques et les tumeurs cérébrales. Il nous est impossible d'entrer dans le détail d'un travail bourré de faits et de documents. Nous donnerons seulement les conclusions de l'auteur:

« De l'ensemble de ces faits, dit-il, il ressort que les altérations du fond de l'œil sont très fréquentes dans les affections du système nerveux. Si dans les maladies fonctionnelles, dans les névroses, les troubles de la vue ne se manifestent pas par des lésions visibles à l'ophtalmoscope, il en est tout différemment dans les affections organiques; dans celles-ci, qu'elles soient aiguës ou chroniques, qu'elles s'attaquent aux centres cérébraux ou aux centres spinaux, qu'elles intéressent la substance blanche ou la substance grise, ou qu'elles se localisent aux enveloppes des centres, aux méninges, les troubles de la vue sont très fréquents, et se manifestent dans l'état de la papille ou de la rétine.

« Ces modifications de la papille sont différentes, suivant que le nerf optique a été atteint par un processus inflammatoire aigu ou par un processus de sclérose. Dans le premier cas, il y a une né-

Digitized by Google

vrite optique qui se manifeste par une congestion et une papille. Dans le second cas, le nerf optique s'atrophie sans passer par une période inflammatoire, par une période de névrite. Enfin, en dehors de l'inflammation et de la sclérose, la papille peut encore être modifiée par la compression intracranienne due à un néoplasme cérébral.

« Il faut donc distinguer dans les troubles ophtalmoscopiques que l'on constate dans les affections du système nerveux trois aspects principaux de la papille, qui se traduisent par : la névrite optique, ou plutôt la périnévrite optique, l'atrophie papillaire et la stase papillaire.

« Les maladies de la moelle : tabès, sclérose en plaque, ataxies héréditaires, se manifestent souvent du côté des yeux par l'atrophie des fibres du nerf optique. Les compressions intracraniennes, les tumeurs cérébrales, la méningite tuberculeuse, occasionnent la stase papillaire. L'encéphalité diffuse amène de l'atrophie des papilles. Les inflammations des méninges se propagent très fréquemment aux nerfs optiques pour provoquer une névrite optique ou une périnévrite dans certains cas, les méningites seront la cause d'une atrophie des papilles sans qu'il y ait eu de période inflammatoire. Enfin l'atrophie des nerfs optiques pourra parfois être la seule manifestation d'une forme fruste de méningite ».

Telle est cette thèse qui marque les premiers pas dans la carrière médicale de notre confrère et ami le Dr Jean Galezowski. Elle représente un énorme labeur, et conçue avec une méthode rigoureusement scientifique, écrite d'une façon alerte, elle restera un dossier toujours à relire pour les oculistes.

Dr Beauvois.

Des propriétés physiques, biologiques, thérapeutiques de la lumière et de ses applications à la dermatologie, par le Dr Abadie, licencié ès sciences mathémathiques et ès sciences physiques (Thèse de Paris, 1904). — Nous signalons à tous nos lecteurs cette thèse qui mérite plus qu'une simple citation. Son auteur, licencié ès sciences mathématiques et ès sciences physiques, était bien placé pour parler de la lumière à des médecins avec une compétence et dans un style autre que celui des vulgarisateurs scientifiques des journaux quotidiens.

Il étudie d'abord la nature et les propriétés de la lumière, et n'a en vue que les radiations calorifiques optiques et chimiques des sources lumineuses, laissant de côté, à dessein, celles qui, de découverte récente, ne sont pas suffisamment connues. Il expose d'une façon très claire les diverses théories qui ont voulu expli-

Digitized by Google

quer la nature de ces radiations : *Théorie de l'émission ou de la matérialité de la lumière, théorie mécanique des ondulations, théorie électro-magnétique de Maxwell.*

Le second chapitre traite de l'action de la lumière sur les formes élémentaires de la vie; l'auteur passe en revue successivement l'action sur les zymases, sur les plastides, sur les bactéries. L'action de la lumière sur les végétaux et sur les animaux forme l'objet du troisième et du quatrième chapitre. Dans toutes ces matières, l'auteur, mettant à profit les derniers travaux des savants, se garde bien de toute excursion dans la psychologie et reste constamment sur le terrain expérimental.

Parti de ces bases biologiques, nous arrivons enfin à l'action de la lumière sur l'organisme humain; et l'auteur, étudiant le coup de soleil, l'érythème photo-électrique, passe en revue les différentes hypothèses émises pour expliquer les accidents dus à la lumière, l'hypothèse de Charcot, recherches de Bouchard, Widmarck et Hammer.

Les chapitres VI et VII traitent de l'action thérapeutique générale de la lumière et des applications particulières au traitement des dermatoses.

Cette thèse de plus de 150 pages, conçue dans un esprit élevé, est écrite avec une conscience et une méthode rares. Toutes nos félicitations à l'auteur qui est parti sur d'autres rives pour continuer ses études, et nos plus cordiaux souvenirs à notre excellent ami.

Citons pour terminer les conclusions de son travail :

« 1° La lumière n'est qu'une modalité de l'énergie; elle peut être engendrée par les autres formes énergétiques et les reproduire à son tour.

« 2° Par sa transformation en énergie vitale, elle joue un rôle biologique et thérapeutique de première importance. Son action générale reste encore obscure, par suite des difficultés d'études que présente la complexité de l'être vivant.

« 3° Suivant leurs longueurs d'onde, les propriétés des radiations varient considérablement. Les rayons chimiques dont la longueur d'onde est très petite sont particulièrement actifs. Leur action, excitante et bienfaisante, devient nocive pour une intensité trop forte. A eux appartiennent le pouvoir bactéricide, phlogogène et pigmentaire de la lumière.

« 4° Ce sont ces mêmes rayons chimiques qui interviennent seuls dans le traitement des dermatoses et tout particulièrement du lupus. Leur action locale produit des effets désormais bien connus et avantageusement utilisés en dermatologie. »

Dr Beauvois.

Digitized by Google

Traité d'anatomie humaine, par les Prof. POIRIER et CHARPY. Tome V, deuxième fascicule : *Les organes des sens*. Paris, Masson, 1904. — Le deuxième fascicule du tome V (Les organes des sens) termine la publication du *Traité d'anatomie humaine* publié sous la direction de Poirier et Charpy. C'est une œuvre considérable qui a groupé les principaux anatomistes français. Elle est dans toutes les mains, et elle est aussi utile au médecin qu'à l'étudiant ou au docteur qui prépare des concours. Son éloge n'est pas à faire; quel plus bel éloge d'ailleurs pour un livre que d'être dans toutes les bibliothèques. Il n'est pas un étudiant, pas un médecin qui ne connaisse et ne veuille connaître l'œuvre capitale de l'anatomie française, maintenant que la publication est terminée.

Nous n'avons à nous occuper ici que de l'anatomie de l'œil et de ses annexes. Pour cette tâche, le Prof. Poirier s'est adressé à des spécialistes, et son choix ne pouvait être meilleur.

Le Prof. Motais, d'Angers, s'est chargé de l'appareil moteur de l'œil; le Dr Druault, chef de clinique de l'Hôtel-Dieu, expose l'anatomie de l'appareil de la vision proprement dite. Enfin le Dr Picou traite des annexes (sourcils, paupières, conjonctive, appareil lacrymal).

Le professeur d'Angers est bien connu pour les longues et minutieuses recherches qu'il a publiées sur l'appareil fibro-musculaire de l'œil. C'est dire avec quel soin et quelle précision il a rédigé la partie qui lui était confiée. Il a déjà publié une anatomie et physiologie de l'appareil moteur de l'œil dans la *Nouvelle Encyclopédie française d'Ophtalmologie*. Les gaines, les insertions musculaires, les ailerons ligamenteux et la capsule de Tenon ont été l'objet de sa part de recherches particulières.

Le Dr Druault a assumé la responsabilité de la plus lourde part de cette collaboration. Il nous a donné un exposé clair et très richement documenté de l'embryologie et de l'anatomie des enveloppes oculaires. Aucun traité jusqu'ici n'osait accorder une aussi large place à cette description, et il est juste de dire que le résultat répond amplement aux efforts des auteurs. Désormais les étudiants et les confrères qui voudront étudier d'un peu plus près l'anatomie de l'œil dans le but de se spécialiser, auront un livre de chevet; ce sera le cinquième volume du traité de Poirier.

Les annexes de l'œil ont été rédigées par le Dr Picou, avec une richesse d'informations inouïe.

Ce traité spécial, rédigé par MM. Motais, Druault et Picou, comprend près de 300 pages de texte et est illustré de deux cents figures. Jamais une telle profusion de richesses n'avait été entassée; les étudiants, les chirurgiens et les spécialistes devront pos-

Digitized by Google

séder ce traité d'anatomie qui constitue sous ce rapport l'œuvre capitale de la fin du XIXe siècle.

Dr BEAUVOIS.

Le sympathique cervical et l'œil, par les DDrs SCHWEINITZ (Philadelphie), W. WILDER (Chicago), J.-M. BALL (Saint-Louis), et J.-E. WEEKS (New-York). Chicago, 1904. — Sous ce titre, les auteurs ont réuni une suite de travaux qu'ils ont présentés à la session annuelle de l'Association médicale américaine, section d'ophtalmologie, et qui résument l'état actuel de nos connaissances sur cet important sujet.

Le Dr Schweinitz expose la physiologie du sympathique en rapport avec l'œil.

Dans son travail, extrêmement documenté, il a réuni les opinions des principaux auteurs et aboutit aux conclusions suivantes que nous résumons rapidement :

Bien que l'excitation du sympathique amène la sécrétion lacrymale, et que sa section l'augmente, le sympathique ne doit pas être considéré comme le nerf de la sécrétion lacrymale.

La dilatation de la pupille est probablement produite par la contraction des fibres radiées, innervées par le sympathique, par inhibition du sphincter de l'iris.

Le ganglion ciliaire encore inconnu est probablement sous la dépendance du système sympathique, au moins chez l'homme.

Son ablation a peu ou pas d'influence sur la tension intraoculaire et son excision n'est pas un procédé rationnel de traitement du glaucome.

Le sympathique n'a probablement pas d'action sur la fonction d'accommodation. L'excitation électrique du sympathique cervical produit d'abord une augmentation, puis une diminution de la tension intraoculaire, par action sur les vaisseaux de l'œil.

La sympathectomie et la gangliectomie amènent les effets suivants : myosis, rétrécissement de l'ouverture palpébrale, rétraction du globe oculaire, hypérémie des vaisseaux de la conjonctive, augmentation de la sécrétion lacrymale, diminution de la tension intraoculaire, lésions ophtalmoscopique et microscopique du fond de l'œil, et même troubles trophiques, etc.

Retenons de ces conclusions l'aveu que l'ablation du ganglion ciliaire n'est pas un procédé rationnel de traitement du glaucome.

Le second mémoire — « Influence de la résection du ganglion sympathique cervical dans le glaucome », — a pour auteur le Dr W.-H. Wilder, de Chicago. Notre confrère a bien soin de prévenir ses lecteurs qu'il ne veut pas et ne peut pas poser des conclusions

Digitized by Google

fermes sur la valeur de cette opération, mais qu'il veut simplement apporter une contribution à son étude.

Il apporte sept observations personnelles, dont cinq de glaucome simple, et deux de glaucome inflammatoire chronique. Dans tous les cas, la sympathectomie fut pratiquée.

Dans trois cas, elle ne donna aucun résultat, et on dut pratiquer ensuite l'iridectomie pour soulager le malade.

Des quatre autres cas, deux fois la sympathectomie donna un résultat, un soulagement des douleurs; deux fois elle ne donna rien du tout.

L'auteur réunit ensuite soixante et une observations qui lui ont été données par divers confrères et déjà publiées ailleurs. Une bibliographie très complète termine ce travail.

Le Dr J.-M. Ball traite ensuite « l'Influence de la résection du sympathique cervical sur les atrophies du nerf optique, l'hydrophtalmie et le goître exophtalmique ».

Ses conclusions, que nous résumons rapidement, sont négatives pour l'atrophie et l'hydrophtalmie, douteuses pour le goître. L'auteur a recueilli dans la littérature tous les cas qu'il a pu trouver.

Le livre se termine par un essai de pathologie du sympathique cervical, par le Dr J.-E. Weeks, de New-York. L'auteur rapporte quelques cas cliniques intéressants.

Il résulte de ce livre que la sympathectomie est un mode de traitement encore incertain, et que c'est un sujet qui doit être encore étudié et dont l'emploi n'a pas l'action que certains chirurgiens et oculistes ont voulu lui attribuer.

Dr Beauvois.

Précis de thérapeutique oculaire, par le Dr Scrini, chef de clinique ophtalmologique de la Faculté de Paris. Préface du Prof. de Lapersonne, Paris, Steinheil. — Le Dr Scrini, qui fait depuis plusieurs années, dans le service du Prof. de Lapersonne, des conférences de thérapeutique oculaire, a eu l'heureuse idée de réunir et de publier ces conférences pour que chacun puisse les consulter et en profiter. Son travail contient, en effet, tout ce qu'il importe de connaître en thérapeutique oculaire.

L'auteur expose d'abord l'asepsie, telle que la comprenait Panas, c'est-à-dire « tous les moyens mis en œuvre contre les agents infectieux, tant du matériel que du champ opératoire lui-même, des régions voisines ou des mains du chirurgien et de ses aides ». Il insiste sur le pansement épreuve avant l'opération de la cataracte, sur la stérilisation des collyres et des pommades et sur l'avantage de l'emploi des collyres huileux.

Il étudie ensuite les anesthésiques. Pour l'anesthésie générale,

Digitized by Google

il emploie le chloroforme de préférence aux autres anesthésiques; pour l'anesthésie locale, il s'en tient à la cocaïne en solution huileuse à 2 p. 100 qui est l'anesthésique de choix, de préférence aux autres produits, tels que l'eucaïne, l'holocaïne, la tropacocaïne, la stovaïne.

Dans un chapitre consacré aux médicaments qui agissent sur les enveloppes de l'œil, l'auteur expose les différents médicaments qui ont été utilisés pour le traitement des blépharites et des conjonctivites : antiseptiques, astringents, caustiques. Pour le traitement des granulations il emploie le sublimé au 1/500e ou même au 1/200e. Dans les conjonctivites il préfère le nitrate d'argent aux nouveaux sels d'argent qui ont aujourd'hui tendance à le suppléer.

Dans un autre chapitre le Dr Scrini étudie les mydriatiques et les myotiques au point de vue de leur action toxique et de leur action sur la musculature de l'iris et sur le tonus de l'œil. Puis l'auteur passe en revue les modificateurs des circulations locales : il décrit l'usage des révulsifs (vésicatoires et injections sous-conjonctivales), des dérivatifs et des vaso-constricteurs et dilatateurs (adrénaline et dionine). Enfin il insiste sur l'action des agents physiques et mécaniques : chaleur chaude et humide, froid, électricité, massage. Un chapitre est consacré à quelques médications générales et sur leur emploi dans les affections oculaires.

L'ouvrage se termine par des consultations indiquant la conduite à tenir dans les blépharites, les conjonctivites, les maladies de la cornée, de l'iris, et de la sclérotique, et dans le glaucome.

Ainsi, dans son très intéressant travail, le Dr Scrini passe en revue toutes les médications anciennes et nouvelles, insistant sur les nouveaux moyens que les récentes découvertes scientifiques mettent entre les mains du médecin. En dehors du simple exposé des médicaments, il discute leur valeur et conseille l'usage de ceux qu'il a vu le mieux réussir. Les méthodes de traitement qu'il préconise sont celles qui sont adoptées à l'Hôtel-Dieu dans le service du Prof. de Lapersonne. Cet ouvrage devra être entre les mains de tous, aussi bien des médecins qui peuvent avoir à soigner une affection oculaire qu'entre celles des spécialistes.

JEAN GALEZOWSKI.

Digitized by Google

BIBLIOGRAPHIE ET REVUE DES JOURNAUX

Du défaut de coordination des muscles oculo-moteurs chez les ataxiques, par MM. MIRALLIÉ et DESCLAUX. — De l'étude attentive de trois tabétiques examinés plus spécialement à ce point de vue, les auteurs se croient en droit de tirer les conclusions suivantes :

1° Chez le tabétique arrivé à un degré avancé de l'ataxie, il existe, dans les muscles oculo-moteurs, un défaut de coordination latent, une ataxie latente, insuffisante pour provoquer un trouble subjectif quelconque de la vision dans les conditions normales, mais qui apparaît dès que, par un artifice, on immobilise l'axe visuel d'un œil ;

2° Les muscles oculo-moteurs participent à l'incoordination motrice, tout comme les autres muscles du corps. L'ataxique ne commande pas mieux à ses muscles oculo-moteurs qu'aux muscles des membres, et l'incoordination motrice est un symptôme de toute la musculature ;

3° Ce trouble de la coordination des muscles oculaires est un symptôme tardif, dans le tabes ordinaire ; il manque au début de la maladie et n'apparaît que quand l'incoordination est déjà très accentuée aux membres inférieurs et aux membres supérieurs. Il serait intéressant de rechercher l'époque d'apparition de ce symptôme dans les cas de tabes supérieur. (*Société de neurologie*, séance du 5 novembre 1903.) — Dr A. YVERT.

Évolution rapide de la kératite interstitielle d'origine hérédo-syphilitique, par M. LACAPÈRE. — Il s'agit, dans ce cas intéressant présenté par notre distingué confrère, d'une enfant entrée à l'hopital pour une kératite interstitielle double évoluant depuis un temps très court et déjà arrivée à un degré de développement assez accentué. Le diagnostic de spécificité héréditaire fut porté sur ce symptôme unique ; et confirmé, d'ailleurs, par l'existence de cicatrices anciennes au niveau des commissures, par l'enquête dans la famille qui démontra que la mère avait eu cinq fausses couches et un enfant mort en bas âge d'accidents méningitiques. L'enfant en question a, du reste, déjà été traitée à l'hôpital Saint-Louis à l'âge de six mois. L'œil droit avait été pris très brusquement ; puis, avec la même rapidité, l'œil gauche ; le fond de l'œil ne pouvait être éclairé à l'ophtalmoscope, et l'on constatait des signes manifestes d'iritis spécifique.

Digitized by Google

M. Barthélemy déclare, à ce propos, qu'il a actuellement trois hérédo-syphilitiques avec kératite interstitielle en observation dans son service; et qu'il ne met pas un seul instant en doute l'efficacité du traitement en pareille circonstance : à preuve, un cas guéri complètement en dix-huit mois, et un second déjà très notablement amélioré.

Ce à quoi, M. Brocq ajoute que chacun a pu assister à des guérisons semblables sous l'influence du traitement mercuriel. (*Société française de dermatologie et de syphiligraphie*, séance du 7 janvier 1904.) — Dr A. Yvert.

De la création d'une pupille ronde et régulière et d'un grand cercle de l'iris pendant le tatouage de la cornée : avantages de l'emploi de l'adrénaline dans cette opération. Traduction par M. Söderlinh, de Versailles, du travail de M. Holth. — Depuis quelque temps le tatouage de la cornée semble attirer tout spécialement l'attention des ophtalmologistes; et un certain nombre de travaux viennent d'être publiés sur ce point particulier de thérapeutique oculaire. Dans le mémoire présenté par notre distingué confrère, plusieurs considérations méritent une mention spéciale; car elles nous semblent marquer un progrès, un pas en avant dans le traitement esthétique des leucomes centraux de la cornée.

Un mot, tout d'abord, sur le moyen d'obtenir la stérilisation complète de l'encre de Chine :

« On commence par râper ou racler le bâton dans un récipient en verre contenant environ 3 centimètres cubes d'eau. On verse le liquide pâteux ainsi obtenu dans un tube à essai et on plonge le tout dans l'eau bouillante pendant dix minutes environ. Au moment de s'en servir, on verse la solution dans un verre de montre stérilisé. »

Comme anesthésique, M. Holth instille en six minutes : 3 gouttes de cocaïne à 5 p. 100 et 3 gouttes d'adrénaline à 1 p. 1000.

Mais là où la méthode de l'auteur présente une certaine originalité, c'est dans la manière qu'il préconise pour la délimitation nette et précise, pour la régularité parfaite de la pupille artificielle qu'il substitue au leucome central de la cornée.

« On choisit un emporte-pièce dont le diamètre correspond à celui de la pupille de l'autre œil, pour un éclairage moyen; et en l'imprimant sur la cornée, on obtient un petit sillon circulaire dans l'épithélium. Avec une cuvette tranchante, on enlève tout l'épithélium compris dans la circonférence de ce sillon et on fait des piqûres obliques dans le tissu propre de la cornée avec une aiguille à cataracte *sans la tremper dans l'encre de Chine*. S'il se pro-

Digitized by Google

duit une légère hémorragie due à la vascularisation du leucome, il faut interrompre l'opération et instiller de la cocaïne et de l'adrénaline. Dès que l'hémorragie est arrêtée, on reprend l'opération en trempant les aiguilles à tatouage dans l'encre de Chine, et au bout de très peu de temps on obtient alors, mais alors seulement, une pupille noire.

« Pour être sûr d'avoir un résultat durable, il est bon de faire une irrigation du champ opératoire avec la solution physiologique de chlorure de sodium stérilisée, les particules d'encre enlevées par l'irrigation l'eussent certainement été par les larmes. Si, après ce lavage, certaines parties de la pupille paraissent insuffisamment teintées, on reprend l'opération jusqu'à production de la teinte cherchée. »

De plus, pour notre confrère, il ne faut jamais trop se hâter de pratiquer ce tatouage ; trop de précipitation expose presque fatalement à un insuccès plus ou moins complet : en somme, et au total, cette opération ne doit pas être tentée moins d'un an après les opérations nécessitées pour la guérison du staphylome.

Enfin, dans les cas où la taie s'étend à la périphérie, il est indiqué, après le tatouage, de simuler un nouvel iris; pour ce faire, rien de plus simple :

1° On trace, une fois terminée la pupille centrale ordinaire, un nouveau cercle concentrique à la périphérie de cette dernière, à l'aide d'un autre emporte-pièce spécial, de dimensions plus grandes, et correspondant approximativement au diamètre de l'iris du côté opposé; 2° on tatoue un cercle noir autour de ce sillon; 3° entre la pupille et le cercle, on trace, sans enlever l'épithélium, avec la pointe d'un couteau à cataracte, un certain nombre de rayons allant d'une circonférence à l'autre, dans lesquels on fait un tatouage avec les aiguilles ordinaires trempées dans l'encre de Chine; 4° suivant que la couleur de l'iris est plus ou moins claire, plus ou moins foncée, on se servira d'une émulsion d'encre plus ou moins épaisse; de manière à rapprocher autant que possible la teinte de celle du côté opposé. (*Annales d'Oculistique*, de novembre 1903.) — Dr A. Yvert.

Tatouage des taies de la cornée, par le Dr Urdareanu, de Bucarest. — A côté de ce travail, mérite une mention spéciale également le mémoire de notre excellent collègue de l'Hôpital militaire « Regina Elisabeth », sur le même sujet, qui présente aussi certains points de vue particulièrement originaux.

Pour l'imprégnation, en effet, et comme procédé de stérilisation, M. Urdareanu utilise l'encre de Chine, mêlée à une solution de Van Swieten.

Digitized by Google

Avant l'opération, il pratique le lavage de l'œil avec la solution boriquée à 4 p. 100, et emploie, comme anesthésique, la solution de cocaïne à 3 ou 4 p. 100.

Il exécute le tatouage ordinairement en plusieurs séances, jusqu'à ce que la teinte masque complètement les leucomes. Un de ses plus brillants succès, où la taie était si bien masquée qu'elle était inappréciable, même de près, avait exigé sept séances, répétées à deux jours d'intervalle. (*Le Caducée* du 9 janvier 1904.) — Dr A. Yvert.

Le diagnostic des tumeurs orbitaires, par MM. Terrier et Morax. — Dans ce travail extrêmement intéressant, basé sur deux observations personnelles de fibro-sarcome de l'orbite, et sur quatorze autres, plus ou moins analogues, empruntées à différents auteurs, classées sous la même rubrique, et publiées dans la thèse de leur élève, M. le Dr de Clomesnil, — *Contribution à l'étude des tumeurs de l'orbite* (Thèse, Paris, 1903), — MM. Terrier et Morax ont cherché à fixer l'attention sur cette espèce particulière de tumeur, encore assez mal connue, histologiquement parlant, et qui, en raison même de sa constitution anatomo-pathologique, de son développement aux dépens du périoste ou du tissu fibreux de l'orbite, de son indolence, de la lenteur de son évolution, et de l'absence en général de récidive, semble mériter une description spéciale et une classe tout à fait à part dans le groupe assez considérable des affections intra-orbitaires.

Quelques mots, tout d'abord, sur la difficulté du diagnostic; et quelques *détails* sur les principales lésions susceptibles d'être confondues avec les tumeurs de l'orbite en général.

Dans cette catégorie, figurent au premier rang les inflammations chroniques, qui peuvent se développer au pourtour de l'orbite, et qui ressortissent, par ordre de fréquence et d'importance, à la syphilis, à la tuberculose et à l'actinomycose.

Pour éliminer toute *lésion syphilitique* dont l'idée doit venir avant tout et surtout à l'esprit, il n'y a qu'un moyen sûr et certain : c'est de recourir au traitement antisyphilitique, méthodiquement appliqué pendant un mois au minimum; alors, et alors seulement, on sera autorisé à rejeter pareille hypothèse, on sera en droit de porter par ailleurs ses investigations.

La *tuberculose osseuse de l'orbite* est, en somme, assez rare, et son évolution beaucoup plus rapide : car, en général, entre le moment où apparaissent les premiers symptômes indiquant la lésion orbitaire et la propagation de la lésion inflammatoire à la peau, avec évacuation du pus caséeux, il ne s'écoule que quelques semaines. D'ailleurs, l'examen bactériologique du pus et l'inocu-

Digitized by Google

lation au cobaye ne sauraient laisser longtemps le diagnostic en suspens.

Quant à l'*actinomycose*, qui constitue une rareté pathologique en ce point spécial, elle semble être toujours secondaire à une infection des sinus du voisinage, et peut être très facilement diagnostiquée, microscope en main, par la constatation de l'actinomyces, corps du délit.

Les inflammations sinusiennes, maxillaire, frontale, ethmoïdale, sphénoïdale pourront, bien souvent, en imposer pour une lésion primitive de l'orbite : il faudra toujours, et dans tous les cas, ne pas oublier cette confusion possible, et procéder, sous ce rapport, par élimination.

Une autre difficulté, non moins grande, consiste alors à déterminer la nature même de la tumeur, à établir le diagnostic différentiel entre les diverses espèces qu'on est appelé à rencontrer dans l'orbite.

Les *tumeurs kystiques* (kystes séreux congénitaux, kystes dermoïdes, kystes hydatiques, cysticerques) se reconnaîtront généralement à la fluctuation et à l'aide d'une ponction avec la seringue de Pravaz.

Les *tumeurs vasculaires* se caractérisent par leurs mouvements de pulsation, d'expansion, bien souvent aussi par leur réductibilité.

Les *tumeurs du nerf optique* se distinguent par l'exophtalmie axile non réductible, la diminution extrêmement rapide de la vision et l'intégrité assez prolongée des mouvements du globe de l'œil.

Les *tumeurs osseuses du type sarcome véritable* évoluent en peu de temps, sans douleur, acquièrent en quelques mois un volume parfois colossal, et récidivent constamment, à bref délai, après l'ablation.

Les *tumeurs d'origine sinusienne ou nasale* envahissent secondairement l'orbite : par exemple les *ostéomes* du sinus frontal, les *fibromes pédiculés* d'origine nasale, les *tumeurs épithéliales* du fond de l'orbite, à point de départ dans le sinus sphénoïdal.

Vient enfin le groupe des tumeurs, sur lesquelles nos savants confrères ont pour but de fixer plus spécialement l'attention, et qui comprend les *fibromes*, *fibro-sarcomes* et *fibromyxomes de l'orbite*, tumeurs en général bénignes, ne récidivant pas après ablation et à évolution très lente. Suivent les deux observations personnelles aux auteurs, avec de longs détails anatomo-pathologiques, gravures et photographies à l'appui.

Quant au mode d'intervention opératoire ressortissant à ce

Digitized by Google

genre particulier de tumeurs, il est nettement réglé et d'une exécution facile :

Lorsqu'elles siègent, en effet, à la partie externe de l'orbite, elles sont justiciables du procédé classique de Kroënlein à volet mobile temporal. Si elles se développent au niveau de l'angle supéro-interne, une incision cutanée suivant le bord orbitaire supérieur dans son tiers interne et se continuant par une incision verticale le long de la base du nez, avec décollement du périoste et inclinaison en bas de la poulie du grand oblique, permet ordinairement leur extirpation facile.

Telles sont, en substance, les principales considérations de cet article des plus documentés, et dont l'importance nous fera pardonner la longueur de ce compte rendu assez détaillé. (*Revue de Chirurgie*, n° de novembre 1903.) — Dr A. Yvert.

Comparaison des diverses lettres au point de vue de la vitesse de la lecture et formation d'un alphabet rationnel, par MM. André Broca et D. Sulzer. — Des recherches qu'ils ont entreprises sur ce point, les auteurs se croient en droit de tirer les conclusions suivantes :

1° L'alphabet actuel est mal conçu au point de vue physiologique ; il devrait être composé de caractères d'un dessin très simple comme T ou L ; la vitesse de reconnaissance des lettres serait augmentée d'un tiers, et peut-être la fatigue cérébrale diminuée dans une proportion plus grande encore ;

2° Il y aurait tout intérêt à imprimer blanc sur noir au lieu de noir sur blanc, au point de vue physiologique. Les temps nécessaires à la reconnaissance d'une lettre pour les acuités visuelles voisines de 1/4, qui sont les plus courantes, sont, en effet, dix fois plus courts que dans le cas de l'impression en noir sur blanc, pour les éclairements usuels. (*Académie des sciences*, séance du 16 novembre 1903.) — Dr A. Yvert.

Observation de myélite aiguë coexistant avec une névrite optique double chez un jeune homme de 16 ans, par MM. Brissaud et Brécy. — Il s'agit, dans ce cas extrêmement intéressant, d'une affection rare, ayant successivement et très rapidement présenté les symptômes suivants : début brusque la nuit par un violent mal de tête ; le lendemain, trouble de la vue ; faiblesse des membres inférieurs le surlendemain. Progressivement amaurose à peu près complète, paralysie totale des membres inférieurs d'abord, supérieurs ensuite, accompagnées de troubles du côté des sphincters. Anesthésie absolue au-dessous des fausses

Digitized by Google

côtes, dysphagie, vomissements. Dyspnée, irrégularité du pouls, mort le treizième jour.

Or, à l'autopsie, on constata les lésions suivantes : myélite aiguë, avec prédominance au niveau du collet et de la partie inférieure du bulbe, et amas considérable de cellules épithélioïdes remplissant les espaces péri-vasculaires. L'examen des nerfs optiques, pratiqué par M. Rochon-Duvigneaud, fit voir la disparition complète des fibres et de leur gaine de myéline.

D'où il appert que cette observation est un spécimen typique de cette variété de myélite aiguë diffuse, décrite par M. Devic, de Lyon, sous le nom de neuro-myélite optique aiguë. (*Société de Neurologie*, séance du 7 janvier 1904.) — Dr A. Yvert.

Les états psychiques morbides et les vésanies dans la maladie de Basedow, par le Dr Taubmann. — Ayant eu l'occasion de recueillir dans le service de M. le Dr Brissaud une observation extrêmement intéressante et très complète de goitre exophtalmique typique et d'hystérie caractérisée par des accès fréquents d'automatisme ambulatoire, l'auteur prit ce fait comme point de départ de sa thèse inaugurale. Et, après avoir réuni tous les cas, épars dans les différents recueils, de maladie de Basedow plus ou moins compliqués de vésanies; après avoir contrôlé, exposé, analysé, discuté les opinions des différents observateurs à ce sujet, notre jeune confrère en est arrivé à poser les conclusions suivantes :

Chez les basedowiens, on observe des troubles psychiques dits « simples » : changement de caractère, troubles de la mémoire, de la volonté, etc. Presque tous les auteurs sont d'accord pour les considérer comme symptomatiques de la maladie de Basedow.

De plus, chez les basedowiens, on peut constater des troubles vésaniques, maniaques ou mélancoliques.

Parfois ces troubles vésaniques dépendent directement de la maladie de Basedow. Ils sont alors produits par des troubles de la circulation cérébrale et surtout par une auto-intoxication dont le point de départ est une lésion du corps thyroïde.

Mais la plupart du temps la vésanie n'est qu'une affection coexistant simplement avec la maladie de Basedow, et on peut trouver que le malade est, en même temps que basedowien, hystérique, alcoolique, dégénéré, etc., et rattacher la psychose à ces dernières causes. (Thèse, Paris, 1903.) — Dr A. Yvert.

Goitre exophtalmique aigu avec manie, par Atkinson. — Dans ce cas, extrêmement intéressant, il s'agit d'un homme de 55 ans ayant perdu toute sa fortune, il y a un an, et malade depuis

Digitized by Google

un mois environ, se plaignant surtout de faiblesse et de battements de cœur.

En juillet 1902, apparition d'un goitre pulsatile, avec pouls à 108, sans exophtalmie (sauf par crises intermittentes), sans tremblement, sans signe de Græfe, Mœbius ni Stellwag; nervosisme et irritabilité excessifs. Aggravation de la situation : un mois après ce malade présente de la diarrhée, des vomissements, du tremblement des bras et des jambes; parole très rapide, inintelligible par moments. Huit jours après surviennent les premiers symptômes de manie, on a beaucoup de peine à le retenir au lit : pupille droite dilatée, exophtalmie très appréciable, pouls ordinairement à 130 et à 140 au moment des crises maniaques. Bientôt élévation de la température, délire absolu, violents mouvements choréiformes des membres, avec diminution du volume du goitre et disparition de l'inégalité pupillaire. La mort survient le 4 septembre, deux mois et demi après le début des accidents. Ce cas a donc évolué avec une rapidité extraordinaire.

Contrairement à ce qui se passe habituellement en pareille circonstance, où presque toujours les troubles mentaux des basedowiens affectent de préférence l'allure de la mélancolie, l'auteur a pu réunir 25 observations dans lesquelles ils revêtirent le type de la manie la plus caractéristique. Or, de ces 25 cas, 17 se terminèrent fatalement. (*Quarterly medical Journal*, mai 1903.) — Dr A. Yvert.

Rapport sur un mémoire de M. le Dr F. Kœnig, concernant les névrites optiques périphériques; leur traitement chirurgical, par M. Chauvel. — Partant de cette conception pathogénique : que les névrites optiques infectieuses, périphériques (consécutives à la grippe, à la fièvre typhoïde, à la blennorrhagie, etc., etc.) résultent de troubles circulatoires, produits par les toxines et non par les microorganismes eux-mêmes, limités à la papille optique et à l'extrémité bulbaire du nerf optique, M. le Dr Kœnig s'est cru en droit d'instituer un traitement chirurgical, basé sur cette manière de voir. Et, dans l'impuissance d'agir directement sur la circulation du pôle postérieur de l'œil, il s'est proposé de s'adresser à la circulation de l'hémisphère antérieur, dont les relations avec la première seraient, à son avis, constantes et considérables. D'où l'indication formelle de recourir, en pareille circonstance, à la *sclérotomie*.

Or, de l'examen complet et approfondi du mémoire de notre excellent confrère, le rapporteur, M. Chauvel, déclare ne pouvoir se faire une opinion suffisamment exacte de la valeur du mode thérapeutique en question. Il soulève tout d'abord quelques

Digitized by Google

doutes touchant la pathogénie des névrites optiques périphériques infectieuses, ne trouve pas toujours bien convaincantes les observations rapportées par l'auteur; il y en aurait quelques-unes où l'intervention ne semble pas avoir déterminé grand profit; l'étiologie aussi serait, dans bien des cas, plus que suspecte. Finalement M. Chauvel demande à M. Kœnig de poursuivre ses recherches et de bien vouloir fournir à l'Académie de nouveaux documents plus précis. (*Bull. Acad. de médecine* du 26 janvier 1904.)

Dr A. Yvert.

Exophtalmie pulsatile, par MM. Barnard et Rigby. — Dans cette observation, il s'agit d'un homme qui avait tenté de se suicider en se tirant une balle de revolver dans la bouche. Par suite survint une exopthalmie pulsatile, qui fit diagnostiquer une communication d'origine traumatique entre la carotide interne et le sinus caverneux. Ligature de la carotide primitive et disparition des phénomènes du prétendu anévrysme artériosoveineux. Or, la balle n'ayant pas été extraite, le malade fut enlevé par un abcès du cerveau. L'autopsie démontra qu'il n'y avait pas trace de communication entre la carotide et le sinus caverneux, mais qu'il existait une série d'anévrysmes de la carotide interne, ayant donné lieu à l'exophtalmie pulsatile en question. Il faut donc, dans les cas de ce genre, ne pas trop affirmer du fait seul des pulsations anormales du globe oculaire, la nécessité absolue de la communication des systèmes artériel et veineux. (*Société pathologique de Londres*, séance du 5 janvier 1904.) — Dr A. Yvert.

Exophtalmos pulsatile d'origine traumatique, par M. Picqué. — Il s'agit, dans ce cas intéressant, d'une paralytique générale qui, à la suite et comme conséquence d'un coup de poing reçu sur l'œil gauche, vit cet organe augmenter rapidement de volume et sortir de l'orbite, en même temps qu'elle accusait à l'intérieur du crâne un bruit de machine à vapeur, assez intense pour empêcher le sommeil et persistant constamment. A l'auscultation, en effet, on perçoit parfaitement, non seulement dans le voisinage de l'orbite, mais sur toute l'étendue du crâne et de la face, un bruit de souffle en jet de vapeur continu avec redoublement à chaque systole. La vue, toutefois, est intacte. Quant aux bruits, perçus tant par la malade elle-même qu'à l'auscultation, ils ne disparaissent que par la compression simultanée des deux carotides primitives.

Aussi, M. Picqué, indécis sur la question de savoir : s'il faut, ou s'abstenir ou, au contraire, pratiquer la ligature de ces deux

Digitized by Google

vaisseaux, désirerait avoir à ce propos l'opinion de ses collègues?

Ce à quoi M. Larger répond qu'il a observé, il y a quelques années, un cas semblable chez un soldat qui, en soufflant avec violence dans un tube de verre, avait présenté de même les symptômes classiques d'un anévrysme artérioso-veineux du sinus caverneux, avec exophtalmie consécutive. Or, ce malade guérit par l'abstention pure et simple.

Reste à savoir précisément ce qu'il est advenu, plus tard, de cette observation; attendu que M. Picqué a pu constater, également déjà, un fait où l'abstention avait semblé donner un résultat favorable; mais, malheureusement, il ne s'agissait là que d'une fausse guérison, absolument passagère; et force fut, plus tard, de recourir à la ligature des deux carotides primitives.

En somme, et au total, la question reste en suspens. (*Société de Chirurgie*, séance du 24 février 1904.) — Dr A. Yvert.

VARIÉTÉS

L'hygiène oculaire à l'Exposition Internationale d'Hygiène

(Août 1904)

par le Dr A. Beauvois.

J'eus l'occasion, il y a quelques jours, de parcourir, les salles de l'Exposition internationale d'Hygiène au Grand Palais. Je courais la chance d'y rencontrer des inventions nouvelles concernant l'hygiène. Mon espoir fut quelque peu déçu de ce côté, mais j'y trouvai autre chose.

Je fus frappé tout d'abord de la quantité considérable d'industriels exposant des jumelles, des lunettes de forme et de valeur diverses.

A chaque pas, un étalage de verres plus ou moins « copiques » s'offrait à ma vue. Mais ce n'est pas tout.

J'y vis, au mépris formel de toutes les règles d'hygiène, de consciencieux commerçants choisir, au petit bonheur, des verres aux passants qui s'arrêtaient devant leurs étalages. Tous les oculistes connaissent ces officines où, à force de réclames, on attire les clients. Je dois à la vérité de dire que, parmi tous les noms qui décorent ces boutiques, je n'ai pas rencontré un seul nom français. Pas une de nos maisons d'optique de Paris n'avait jugé de sa dignité de commercer ainsi en plein vent et de ruiner la vue de leurs clients

Digitized by Google

de passage. Toutes ces officines s'intitulent « Canada Cristal Company », « English Optician », etc.

L'installation est sommaire : des lunettes, une échelle optométrique quelconque, une échelle à main et quelques aides. Une personne s'approche, regarde les lunettes et tout aussitôt l'employé, affable, empressé, sollicite la permission d'essayer un verre. La brave dame — j'en ai vu beaucoup — se laisse faire : on lui met un verre grossissant devant l'œil, et aussitôt, ô miracle! elle n'avait jamais vu aussi nettement. Ravie, elle exhibe sa monnaie et part contente. Et le commerçant en arc de cercle tend une carte-réclame. Que lui importe? Astigmatisme, glaucome, cataracte, etc., il s'en soucie et n'en a cure. Il a contenté quelqu'un, a satisfait ses intérêts de commerçant, et l'hygiène dont le pavillon couvre sa marchandise le protège amplement.

Vraiment, il est extraordinaire que les pouvoirs publics ne fassent pas quelque effort pour protéger le public ignorant. Que ces choses-là s'étalent dans la rue, sur nos ponts — j'en vois souvent sur le Pont-Neuf — c'est un mal dont les médecins gémissent, mais qu'y faire? La boutique est un sanctuaire, et le client est libre. Mais qu'un comité composé d'hommes instruits permette à ces industriels de mettre leur commerce sous le couvert de la déesse « Hygie », vraiment, c'est trop d'insouciance. Nos maîtres ont pourtant depuis longtemps poussé le cri d'alarme. Les sociétés scientifiques, la Société d'Ophtalmologie de Paris entre autres, ont pourtant signalé le danger que peut faire courir à la vue le choix intempestif et aveugle — c'est l'épithète exacte — de lunettes. En province, tous nos confrères mènent le bon combat dans cet ordre d'idées. Tout dernièrement, en Amérique, en Angleterre, et en France le Dr d'Ayrenx a élevé la voix contre cette industrie et signalé le danger. Personne ne bouge. Les officines d'opticiens encombrent de plus en plus la voie publique. Les herboristes, les horlogers, les mendiants, dans la rue, tout le monde vend des lunettes, et personne ne s'inquiète du danger pour la santé publique.

J'avoue que je fus profondément étonné de trouver un négoce de ce genre à l'*Exposition d'hygiène*. Quelle ironie de mots! Quel danger pour la vue de nombreux individus, que ces lunettes choisies au petit bonheur et qui endorment le malade dans une sécurité trompeuse, quand peut-être encore un avis autorisé lui permettrait d'enrayer la maladie.

Je ne voulais aujourd'hui que signaler le fait. Je reviendrai plus tard sur ce point, et sur cette forme de l'exercice illégal de la médecine.

Dr Beauvois.

Digitized by Google

NÉCROLOGIE

Le professeur GAYET (de Lyon).

Le 19 juillet dernier est mort, des suites d'un accident de voiture, le professeur de clinique ophtalmologique de la Faculté de Lyon.

Gayet (Charles-Jules-Alphonse) était né à Saint-Genis-Laval (Rhône), le 19 mai 1833. Il fit ses études médicales à Lyon où il fut nommé interne au concours en 1853; il fut reçu docteur en 1858 avec une thèse remarquée sur *La cicatrisation des artères après la ligature*. Abordant immédiatement la voie des concours, il se présenta pour le majorat de l'Hôtel-Dieu, en 1860, seul candidat contre Ollier dont la réputation naissante effrayait les concurrents. Ollier fut nommé, mais le vaincu avait fait une impression des meilleures sur le jury et une place ayant été vacante deux ans après, Gayet fut nommé chirurgien-major de l'Hôtel-Dieu, en 1862.

Tout en commençant ses fonctions de chirurgien, il satisfaisait ses goûts d'enseignement dans la chaire d'anatomie et de physiologie de l'École de médecine de Lyon où il suppléait Chauveau.

Quand la guerre de 1870 éclata, il partit à la tête de la deuxième ambulance lyonnaise et fit toute la campagne d'Orléans. Il fut décoré chevalier de la Légion d'honneur pour ses services à l'armée.

En 1877, la Faculté de médecine fut fondée à Lyon et Gayet fut désigné par ses travaux déjà nombreux sur des questions d'oculistique, pour occuper la chaire de clinique ophtalmologique, la première créée en France.

Gayet fut donc d'abord un chirurgien et, comme tel, il a publié des travaux remarquables; son plus beau titre est la conception qu'il eut le premier de la résection des côtes dans l'empyème invétéré, conception qu'il fit défendre dès 1875 par son élève Chabalier. Létiévant fit ensuite la première intervention et Estlander vulgarisa le procédé. Dans la seconde période de sa vie, le professeur d'ophtalmologie utilisa admirablement les énormes matériaux que lui fournissait une clinique des plus actives. Ses opérations de cataracte se chiffraient par plusieurs centaines chaque année; trois fois par semaine défilaient de neuf heures à midi à sa consultation gratuite une foule de malades qu'il

Digitized by Google

examinait tous lui-même et faisait servir à son enseignement infatigable.

Aussi acquit-il rapidement, non seulement en France, mais dans le monde entier, une notoriété des plus méritées. Il était écouté dans les divers congrès, et à Heidelberg, en 1888, ce fut lui qui fut chargé du rapport sur l'opération de la cataracte.

Il était membre correspondant de la Société de Chirurgie de Paris depuis 1899, de l'Académie de Médecine depuis 1889. L'Académie de Drontheim (Norvège), la Société des médecins d'Alexandrie, la Société impériale des médecins de Vienne avaient tenu à l'honneur de le compter parmi leurs membres.

A Lyon, il présida les diverses sociétés savantes et quittait tout récemment le fauteuil de président de la Société de Chirurgie.

Parmi ses travaux nous citerons :

Les articles : *Photophobie, Héméralopie, Glaucome, Cornée, Cristallin, Staphylome,* du *Dictionnaire encyclopédique* de DECHAMBRE.

Les rapports aux Congrès : *Sur la distribution de la cataracte dans la région lyonnaise.* La Rochelle, 1882; — *Sur l'opération de la cataracte,* 1888. (Heidelberg).

De nombreux mémoires publiés pour la plupart dans les *Archives d'Ophtalmologie : D'une lésion congénitale de la rétine,* 1883; — *Education du sens de la vue chez un aveugle né* (Société d'Anthropologie, Lyon, 1884); — *Essai sur l'atrophie du globe,* 1885; — *Sur les tumeurs symétriques des deux orbites,* 1886; — *Asepsie oculaire,* 1887; — *Sur un cas d'adénome de la choroïde,* 1889; — *Recherches anatomiques sur une ophtalmie sympathique expérimentale,* 1890; — *Essai sur les recherches de l'acuité visuelle après l'opération de la cataracte. Nécessité de l'emploi d'une méthode uniforme* (*Livre d'or de Helmholtz,* Stuttgart, 1891); — *Application de la sérothérapie à la diphtérie conjonctivale,* 1895; — *Signes oculaires de la mort* (*in System of ocular diseases,* 1900); — *Recherches sur les déplacements du pigment rétinien dans les états pathologiques de l'œil* (collab. Aurand, Soc. franç. d'Opht., 1901).

On lui doit encore un volume édité chez Masson en 1893 : *Eléments d'Ophtalmologie à l'usage des médecins praticiens.*

Sous sa direction enfin, de nombreuses thèses ont été faites, qui ont exposé ses idées soit dans les cas d'abcès de la cornée, dans l'ectropion, etc.

Digitized by Google

Il est mort à soixante et onze ans, encore en pleine activité, et ses derniers opérés de cataracte ont eu leurs yeux ouverts à la lumière alors que déjà ceux de leur opérateur étaient fermés pour toujours.

Le Docteur DUREAU.

La mort du sympathique bibliothécaire de l'Académie de médecine, emporté par une courte maladie à l'âge de 74 ans, laissera dans le monde médical, et particulièrement dans le monde des érudits, d'unanimes regrets.

Il était, croyons-nous, le doyen des journalistes médicaux. Collaborateur à l'*Abeille médicale*, au *Bulletin médical*, à la *Gazette des hôpitaux*, il fut un des membres les plus actifs de la Société d'anthropologie. Il était membre de nombreuses sociétés savantes, et en particulier de la Société française d'Histoire de la médecine dont il était le vice-président.

Dans le cours d'une carrière longue et laborieuse, il avait amassé d'inépuisables documents qu'il livrait avec sympathie à ceux qui venaient le solliciter.

Sa complaisance, son savoir étendu, sa profonde érudition faisaient de lui l'ami de tous les chercheurs. Quiconque l'approchait, l'aimait. Que de fois je l'ai entendu narrer les travaux et les recherches de nos devanciers avec un amour du vrai, une sincérité de passion qui faisaient resplendir son visage bienveillant et affable.

Le Dr Dureau n'a jamais refusé à personne le secours de ses trésors d'érudition. Il lui suffisait qu'on aimât l'histoire, et en particulier l'histoire de la médecine, pour qu'on fût le bienvenu auprès de lui. Venu à lui pour une recherche occasionnelle, il m'accueillit avec tant de sympathie que j'y retournai pour le plaisir de l'entendre et pour l'inappréciable secours de ses petites notes bibliographiques. C'est un devoir pour moi de saluer la mémoire de ce philosophe et de ce savant et d'adresser à sa famille l'expression de ma très respectueuse sympathie.

Dr A. Beauvois.

Le Professeur Charles de VINCENTIIS.

(1849-1904)

La mort du Dr de Vincentiis, professeur d'ophtalmologie à l'Université de Naples, est une grande perte pour la science ita-

Digitized by Google

lienne. Né à Naples en 1849, il étudia la médecine sous la direction de Schrön et Armanni et obtint en 1871 son diplôme de docteur en médecine. Professeur extraordinaire de clinique oculistique à l'Université de Palerme en 1877, il devint en 1884 professeur ordinaire. De Palerme il vint à Naples en 1886 occuper la chaire d'oculistique qu'il illustra jusqu'à sa mort.

Clinicien renommé, opérateur habile, écrivain abondant et précis, il laisse un important bagage scientifique. Il dirigea pendant de longues années les *Annali di Ottalmologia* fondés par le Prof. Quaclino et dirigés par L. Guaita et Rampoldi.

Citons quelques-unes de ses publications :

Contribution à l'anatomie pathologique de l'œil;

Atlas photographique des blépharoplasties exécutées à la clinique oculistique de Palerme;

Altérations congénitales du cristallin. Observations cliniques, anatomiques et expérimentales;

Contribution à l'anatomie pathologique de l'œil et de ses annexes;

Corps vitré et choroïde;

Structure du chalazion;

Ossification du cristallin;

Observations sur la lèpre oculaire, le gliome de la rétine, le xanthélasma, les cysticerques, l'exophtalmie, l'actinomycose conjonctivale, etc.;

Incision de l'angle iridien dans le glaucome. Blépharoplastie à lambeau cutané et muqueux.

Dr A. Beauvois.

NOUVELLES

Le Dr TILLAUX, grand officier de la Légion d'honneur.

Le Dr Tillaux, membre de l'Académie de médecine, chirurgien de l'hôpital de la Charité, vient d'être élevé à la dignité de grand officier de la Légion d'honneur.

C'est le juste couronnement de toute une vie de travail et de dévouement.

Digitized by Google

Le Dr Tillaux, le plus populaire des chirurgiens, pour ses cliniques et ses leçons, est né à Aulnay-sur-Odon le 8 décembre 1834. Il commença ses études à Caen et vint à Paris où il fut nommé interne des hôpitaux en 1857, prosecteur en 1861, chirurgien du Bureau central en 1862, agrégé de la Faculté en 1866 et membre de l'Académie de médecine en 1879.

Professeur d'anatomie et de médecine opératoire à l'amphithéâtre de Clamart, il donna à cet établissement toute sa science, tout son dévouement. Son œuvre principale est entre les mains de tous les étudiants : Le *Traité d'anatomie topographique* a eu plusieurs éditions et a été traduit en espagnol, en italien et en russe.

Le corps médical tout entier applaudira à la distinction qui vient de récompenser les hautes qualités professionnelles et le dévouement constant aux malades, du Prof. Tillaux.

Dr Beauvois.

XVe Congrès international de médecine.

Lisbonne (Portugal), 19-26 avril 1906.

Nous venons de recevoir le premier numéro du Bulletin du XVe Congrès international de médecine qui se tiendra à Lisbonne les 19-26 avril 1906. Ce numéro contient le règlement du Congrès, l'organisation des sections et celle des comités nationaux des différents pays. A remarquer dans le règlement l'article 2 qui permet l'admission au Congrès aux seuls médecins et aux savants présentés par les comités nationaux ou portugais. — La cotisation est de 25 francs ou 20 marks ou 1 livre sterling.

Les travaux du Congrès sont distribués en 17 sections :

1. Anatomie (anatomie descriptive et comparée, anthropologie, embryologie, histologie).
2. Physiologie.
3. Pathologie générale, bactériologie et anatomie pathologique.
4. Thérapeutique et pharmacologie.
5. Médecine.
6. Pédiatrie.
7. Neurologie, psychiatrie et anthropologie criminelle.
8. Dermatologie et syphiligraphie.
9. Chirurgie.
10. Médecine et chirurgie des voies urinaires.
11. Ophtalmologie.
12. Laryngologie, rhinologie, otologie et stomatologie.

Digitized by Google

13. Obstétrique et gynécologie.
14. Hygiène et épidémiologie.
15. Médecine militaire.
16. Médecine légale.
17. Médecine coloniale et navale.

Le comité exécutif du Congrès a l'intention de faire imprimer avant la réunion tous les *rapports officiels;* pour cela, il faut qu'ils soient remis au secrétariat avant le 30 septembre 1905. Pour les communications libres, il faut qu'elles soient remises avant le 31 décembre 1905, si les auteurs veulent que les conclusions soient imprimées avant l'ouverture.

La langue officielle est le français. Dans les assemblées générales, ainsi que dans les sections les langues allemande, française et anglaise pourront être employées. On voit que le comité du Congrès a exclus le portugais des langues permises; cela a été fait à seule fin de restreindre le plus possible le nombre des idiomes parlés; il ne pourra y avoir de jalousies du moment que l'on se sacrifie soi-même.

Le président du comité d'organisation du Congrès est le Dr M. da Costa Alemão; le secrétaire général, le Dr Miguel Bombarda; toutes les adhésions doivent être adressées à celui-ci (hôpital de Rilhafolles, Lisbonne).

La section d'Ophtalmologie est ainsi constituée :

Président : M. le Prof. Sousa Refoios.
Vice-présidents : MM. Rodolpho Meyer, Mello Vianna.
Secrétaire responsable : M. le Prof. Hygino de Sousa.
Secrétaires adjoints : MM. Borges de Sousa, Xavier da Costa.
Membres : MM. Correia de Barros, Ramos Magalhães.

Intérêts professionnels.

Le Dr Péchin, délégué de la Société d'Ophtalmologie de Paris au Congrès contre l'exercice illégal de la médecine, prie ses confrères qui connaîtraient des faits relatifs à l'exercice illégal de l'ophtalmologie de vouloir bien les lui communiquer.

Adresser les lettres à sa clinique, 5, place de Jussieu, Paris.

Digitized by Google

ASSOCIATION DE LA PRESSE MÉDICALE FRANÇAISE

Réunion du vendredi 3 juin 1904.

La troisième réunion de 1904 de l'Association de la Presse médicale française a eu lieu le vendredi 3 juin, au restaurant Marguery. — Une trentaine de membres y assistaient, sous la présidence de M. Delefosse, syndic, et M. Cornil, syndic honoraire.

Correspondance. — Lettres de remerciements de MM. les Drs Jocqs et Leredde, nommés membres titulaires à la dernière réunion. — Lettre de M. le Prof. Pozzi, acceptant la mission qui lui a été confiée de représenter l'Association au cours de son voyage aux États-Unis.

Questions diverses. — M. le secrétaire général a donné quelques indications relativement à l'état actuel des rapports de l'Association avec les compagnies de chemins de fer.

M. Leredde a posé à nouveau la question de l'installation défectueuse de la tribune des journalistes à l'Académie de Médecine. — On ne peut qu'attirer encore l'attention du secrétaire perpétuel sur cet état de choses déplorable.

Congrès international de Médecine de 1906. — M. le secrétaire général a mis l'Association au courant des travaux faits pour l'organisation des Comités nationaux de propagande. Celui de France n'est pas encore constitué.

Conférence de M. le Dr G. Ballet sur les rayons N. — Après le dîner, M. le Dr Gilbert Ballet, spécialement invité par le Bureau, a fait une fort intéressante conférence sur les rayons N. Il a résumé d'abord l'histoire de leur découverte et de leur étude au point de vue physique, c'est-à-dire les travaux de M. le Prof. Blondlot; puis ceux de M. le Prof. Charpentier, au point de vue physiologique. M. le Dr Ballet a terminé par l'exposé de ses propres recherches cliniques, qui sont fort curieuses, mais pas assez avancées pour être publiées.

Causerie de M. le Dr Marcel Baudoin sur les Puits funéraires. — M. le Dr Marcel Baudoin a clos cette réunion par la projection d'une cinquantaine de photographies relatives aux Puits funéraires, question archéologique toute d'actualité, par

Digitized by Google

suite des découvertes récentes faites au Forum romain. — Ces photographies ont trait pour la plupart à la mission dont il fut chargé l'an dernier par le Ministère de l'Instruction publique, et aux fouilles qu'il exécuta à cette époque en Vendée.

Le secrétaire général,
Marcel BAUDOIN.

INDEX BIBLIOGRAPHIQUE

NICOLAÏ. — Diagnostic, pronostic et thérapeutique des blessures par corps étrangers de l'œil. (*Deutsch milit. Zeit.*, avril 1903.)

CHRISTIANSEN. — Un cas de coup de feu dans les faisceaux optiques centraux. (*Med. Blætter*, nos 43 et 44, 1902.)

BICHELONNE. — Des blessures de l'orbite par coup de fleuret. (*Le Bulletin médical* des 23 et 27 janvier 1904.)

VALUDE. — Rapports des affections oculaires avec les maladies organiques. (*Bulletin médical* du 23 mars 1904.)

LE MÉHAUTÉ. — Ophtalmologie pratique; l'examen de la vision et les maladies des yeux dans la pratique journalière. (*Archives de médecine navale*, janvier 1904.)

PASCALE. — Amaurose passagère, suite de détonation par arme à feu. (*Giornale medico del Romano Exercito*, février 1904.)

LE ROUX. — Amaurose hystérique totale ou bilatérale chez une fillette. (*Année médicale* de Caen, octobre 1903.)

VALUDE. — Rapports des affections oculaires avec les maladies des organes génitaux. (*Bulletin médical* du 6 avril 1904.)

Dr A. YVERT.

Le Gérant : FÉLIX ALCAN.

6428. — L'Imprimerie réunies, B, rue Saint-Benoît, 7. — MOTTEROZ, directeur.

Digitized by Google

LA VISION DROITE

PAR

GEORGES POULLAIN

Licencié ès sciences.

Les différentes écoles de philosophie de l'antiquité n'expliquaient pas de la même manière les phénomènes de la vision. Les premiers Pythagoriciens, étendant à la vue les notions qu'ils avaient du *toucher*, croyaient qu'un feu invisible sortait de l'œil, allait palper les objets et en faisait connaître les formes et les couleurs.

Les Stoïciens ajoutèrent à cette hypothèse une réaction de la part de l'air; ce souffle visuel émanant de l'âme humaine et émis par les yeux produisait, suivant eux, une tension dans le cône d'air ayant l'objet pour base et la prunelle pour sommet; en réagissant sur l'œil, cet air servait d'intermédiaire entre l'objet et l'organe de la vue.

Les Épicuriens avaient proposé une autre théorie : ils croyaient que des images (εἴδολα) se détachaient des objets pour frapper les yeux : « Puisque tous nos sens sont des espèces de toucher, il est nécessaire que les objets viennent à notre âme en passant par les sens ». Cette théorie a quelque vague rapport avec le système de l'émission que Newton développera plus tard. Dans la suite, les Pythagoriciens, combinant cette seconde hypothèse à la première, admirent deux fluides : l'un, venant du dehors (de l'objet vers l'œil), l'autre, allant du dedans (de l'œil vers l'objet), et ils pensèrent que c'était leur rencontre qui déterminait la sensation de la vision des objets : c'était la théorie que professait Platon.

Une quatrième hypothèse paraît avoir été proposée par

Digitized by Google

Aristote. Pour lui, la vision était due au mouvement d'agitation d'un fluide situé entre l'œil et l'objet :

« C'est le mouvement du milieu interposé entre l'œil et l'objet visible qui fait voir, que ce soit la lumière ou l'air. »

Cette quatrième hypothèse n'aura besoin que de développements pour devenir avec Huyghens et Fresnel la célèbre théorie des ondulations qui fait la base de l'optique moderne.

Ces diverses hypothèses s'étaient appliquées à rechercher la nature de l'agent lumineux qui établit la communication entre l'objet et l'œil; cela ne suffisait pas. Les mathématiciens : Héliodore, Ptolémée, Euclide, etc., s'occupèrent de la vision en traitant les rayons lumineux comme des lignes droites et en réduisant les phénomènes de la vision à une question de perspective. Puis les anatomistes cherchèrent les relations existant entre l'œil et le cerveau. Gallien admettait que les images devaient être reçues dans une partie de l'œil où aboutit le pneuma allant du cerveau vers le nerf optique, et pour lui, c'était sur le cristallin que ces images se recueillaient comme sur un miroir.

Ce rôle du cristallin, déjà entrevu par Démocrite et Aristote, d'après Képler, reste des siècles une notion immuable. Aussi, au XIe siècle, Alhazen passe-t-il à côté de la vérité, malgré l'effort qu'il fait d'appliquer les notions de la réfraction à la marche des rayons lumineux dans l'œil.

« Tout ce que perçoit la vue, dit-il, elle le perçoit réfractivement », et il ajoute, non sans un juste orgueil : « ce qui n'a encore été dit par aucun des anciens ». Ce qui l'empêche d'aller jusqu'à la rétine, c'est la répugnance qu'il éprouve à la pensée des images se peignant renversées au fond de l'œil « par la jonction des lignes radiales, ce qui, dit-il, est contraire aux faits, puisque nous voyons les objets droits ».

Plus tard, Bacon, qui a beaucoup emprunté à Alhazen, et à qui il répugne aussi d'admettre que les images soient renversées dans le fond de l'œil, Bacon, dis-je, croit que le cristallin redresse les images renversées par la cornée.

Beaucoup plus tard, Porta, qui vient de découvrir la chambre noire, a le pressentiment que l'œil n'est qu'un

Digitized by Google

diminutif de cet appareil; mais, bercé dans les idées de Gallien, il n'ose pas attribuer à la rétine le rôle que l'on a fait jusque-là remplir par le cristallin, et Képler qui vient ensuite, n'a qu'un pas à faire pour assigner à chaque organe le rôle qui lui appartient, mais ce pas est considérable. L'iris est le diaphragme, comme l'avait pensé Porta, mais le cristallin devient la lentille et non plus l'écran, et c'est sur la *rétine* que se peint l'image des objets extérieurs. Cette image, formée par les cônes émis par les différents points des objets, est *nécessairement* renversée.

Trouessart[1], à qui j'ai emprunté, en le résumant, cet historique des théories de la vision, dit qu'il a vainement cherché dans Képler la description de l'expérience confirmative de cette théorie; Scheiner, d'après Priestley, l'aurait le premier rendue publique, en admettant qu'il ne soit pas le premier qui l'ait exécutée[2].

Mais n'est-elle pas admirable cette affirmation du grand physicien, sans preuve à l'appui, et combien le mérite en serait amoindri si l'expérience avait précédé la théorie. Néanmoins, grâce à Képler, la science venait de faire un progrès des plus importants : l'image *était signalée* en un point de son trajet; mais la difficulté qui avait fait reculer Alhazen se reproduisait : cette image était renversée. Képler avoue qu'il fut longtemps embarrassé, mais il ne se laissa pas distraire d'une théorie dont la certitude lui était acquise, et c'est alors qu'il résolut la question de telle façon que la plupart des faits connus trouvaient leur explication. Sa théorie, faute de mieux, fut, dès le début, universellement adoptée, et pendant trois siècles, elle régna presque sans conteste dans tous les pays où l'on cultive les sciences. Les physiciens les plus célèbres la commentèrent : Scheiner, Descartes, Leibnitz, Newton, Euler, d'Alembert, Arago, pour ne citer que ceux des siècles passés. On sait que cette théorie

1. Trouessart, *Recherches sur les phénomenes de la vision*, Brest, 1854.
2. Dans le dernier numéro d'août des *Archives d'Ophtalmologie*, le professeur Nuel, de Liège, vient de reprendre cette question, et de sa discussion il résulte que c'est à Descartes que l'on doit attribuer la première exécution de cette expérience célèbre.

Digitized by Google

consiste à admettre que chaque point de la rétine subissant l'action d'un rayon lumineux réagit en sens contraire, en reportant la sensation de la rétine vers l'objet. Si ce dernier est en haut, par exemple, il impressionne un point situé en bas sur la rétine, et ce dernier, réagissant, reporte la sensation en haut vers l'objet.

Tous les points de la rétine réagissant ainsi en sens opposé, l'image renversée sur le fond de l'œil se trouve, de la sorte, vue droite par le sensorium.

Il s'est pourtant rencontré certains savants qui ont pensé que cette théorie n'est pas nécessaire, et qu'il n'est pas besoin que l'image soit redressée pour être vue dans la situation droite.

Trouessart est de ce nombre; je pense qu'il n'est pas inutile de le citer textuellement pour bien montrer l'esprit de cette doctrine :

« Il est surprenant, dit-il, qu'Alhazen, qui avait si bien compris que la direction de l'impression est chose indifférente par rapport au nerf qui la transmet au cerveau, ait reculé devant la nécessité d'admettre le renversement des images au fond de l'œil », et plus loin : « puis, quel rapport y a-t-il entre l'impression et la sensation? On parle de haut et de bas, de droit et de renversé, mais nous sommes de ceux qui pensent qu'il ne peut y avoir là matière à un problème de science positive; entre l'impression physique faite sur le nerf et la sensation qui la suit, il y a un abîme. Les lois de la mécanique ne sont plus applicables à un phénomène physiologique et même psychologique », et plus loin, il ajoute :

« Pour les rayons lumineux une fois arrivés aux dernières ramifications du nerf, il n'y a point à considérer la *direction*, par rapport aux fibres nerveuses, mais seulement leur *ordination*, et le jugement qui s'ensuit pour la position relative des objets est une conséquence de l'habitude et n'a rien de primitif ni de nécessaire.

« Montucla, dans son histoire des mathématiques, a soutenu en d'excellents termes la même opinion que nous et nous y renvoyons. »

Digitized by Google

C'est pénétré de cette théorie exprimée également par Wolkmann qu'il n'y a ni haut ni bas et que le redressement des images n'est qu'une question d'habitude, qu'un Américain, Stratton, fit sur lui-même une intéressante expérience de vingt-deux heures de durée, consistant à porter devant un œil, l'autre étant couvert, un système de deux lentilles convexes renversant les objets et donnant par conséquent sur la rétine des images droites. Cet auteur prétend qu'à la fin de son expérience les objets lui paraissaient être vus comme à l'état normal et qu'il se comportait vis-à-vis des objets qui l'environnaient comme le micrographe qui dissèque sur son instrument sans s'occuper du renversement des images. Cette expérience a conquis M. Edmond Goblot, à cette époque professeur au lycée d'Angers; dans un travail sur la vision droite inséré en 1898 dans ce journal[1], il se montre chaud partisan des idées de Wolkmann et de Stratton. Il s'en faut de beaucoup que je partage son enthousiasme. Cette expérience n'est pour moi qu'un jeu d'adresse; elle séduit au premier abord, il est vrai; mais, de ce qu'un acrobate a pu marcher quelques heures sur les mains, serait-on en droit de conclure qu'il était indifférent que la station humaine se fît sur les membres antérieurs comme elle se fait sur les membres postérieurs.

Dans ce cas, on pourrait, il est vrai, objecter que la conformation des pieds et des mains s'oppose à une telle conclusion. Je montrerai plus loin que le cerveau est conformé, lui aussi, de telle sorte que les objets sont vus droits aussitôt que l'enfant perçoit la sensation des objets qui l'entourent.

Il est regrettable que Stratton, aussitôt après ses vingt-deux heures d'expérimentation, n'ait pas pensé à voir ce qu'était devenue sur lui l'expérience de Scheiner, avec les deux trous percés dans une carte. Pour l'expliquer, on s'appuie sur ce principe que ce qui est en bas sur la rétine est vu en haut, et *vice versa*. Or, après ses vingt-deux heures d'expérience, ce qui était en bas sur sa rétine était vu en

1. Voir *Recueil d'Opht.*, 1898.

Digitized by Google

bas par son cerveau; l'expérience de Scheiner aurait donc dû être renversée; je puis affirmer qu'il n'y aurait rien eu de changé dans cette expérience célèbre. De même, je suis convaincu que Stratton qui, après ses vingt-deux heures, voyait les objets en situation par effet d'habitude, eût été incapable de lire un texte renversé; ceux qui le font à la suite d'une grande pratique (et j'en ai fait l'expérience sur une dame qui lisait aussi couramment un texte à l'endroit qu'à l'envers) seraient incapables de reconnaître une personne lorsqu'ils auraient devant l'œil le système à retournement employé par Stratton dans ses vingt-deux heures d'expérience.

Ce sont des jeux d'adresse individuels, et tel micrographe qui dissèque sans se préoccuper du renversement sur son instrument, lirait difficilement un texte renversé...

M. le Prof. Mathias Duval, un savant ayant fait du microscope une partie de son existence, à qui j'essayais des verres correcteurs et que j'avais légèrement surcorrigé, me dit spontanément en lisant le tableau qui sert à essayer les lunettes astronomiques et où les lettres sont renversées : « Si le texte était à l'endroit, je le lirais certainement ». Je n'ajouterai aucun commentaire à la déclaration spontanée du sympathique professeur.

Quelques années avant le travail de Stratton, un Russe, Oskierko, avait fait sa thèse sur la vision droite (1891); cette thèse passa tellement inaperçue que, dans son travail sur le même sujet, le professeur d'Angers, quelques années plus tard (1898), semble l'ignorer complètement. Pour Oskierko, le redressement se fait chez l'homme dans le cerveau. Il a lu dans la thèse d'agrégation de Jaboulay certaines conclusions de Monakow sur « l'arrangement des faisceaux de projection des sphères visuelles qui est juste l'inverse de celui des zones corticales correspondantes ». Cette disposition, dit-il, a une grande analogie avec le schéma (fig. 2, B) dont le dessin est ci-dessous et qui porte ici le n° 1.

Si je rapporte cette phrase et ce schéma, c'est pour bien montrer, comme on en jugera par la suite, à quel point Oskierko s'est approché de la vérité. Pour lui, le redresse-

Digitized by Google

ment de l'image a un substratum anatomique, mais l'esprit hanté par l'entrecroisement des rayons dans les miroirs et les lentilles lui fait croire que l'arrangement des faisceaux est comme dans la fig. 1, en B, alors que les atlas d'anatomie récents nous les montrent comme dans la même figure, en A. On verra dans la suite l'énorme différence qui existe entre sa théorie et celle que je vais développer. J'insiste, car on commence par trouver absurde toute idée nouvelle et quand cette idée s'est imposée, on finit par retrouver un auteur qui a soi-disant exprimé la même pensée.

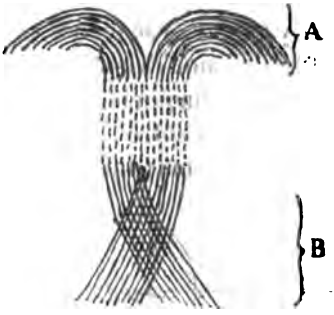

Fig. 1.

Que l'on discute ma théorie, qu'on la trouve absurde, cela m'importe peu : la vérité à un moment donné finit par resplendir ; mais ce à quoi je tiens absolument, c'est de bien montrer que je n'ai emprunté les idées de qui que ce soit et que mon travail n'a été plagié sur aucun auteur. J'ai commencé à m'en occuper à l'époque de la publication de la thèse de Vialet et bien avant d'avoir parcouru celle d'Oskierko. A-t-on accusé Képler de plagiat lorsqu'il a redressé les idées embryonnaires de Porta sur la vision, en indiquant le véritable rôle du cristallin et celui de la rétine ; et pourtant Porta avait été bien près d'exprimer les mêmes idées. Il est probable que M. Edmond Goblot n'a jamais eu connaissance de la thèse d'Oskierko, puisqu'il ne l'a pas citée.

Après avoir montré que, suivant lui, la *théorie de la projection*, comme l'avait imaginée Képler, ne peut expliquer la vision droite, sans contradictions, le Prof. d'Angers discute celle de Lamé, basée sur les *mouvements de l'œil*, et n'y trouvant pas non plus satisfaction, il finit par préconiser la *théorie de l'éducation de la vue*, telle qu'elle résulte de l'expérience de Stratton, et comme conclusion adopte « qu'il n'y a pas redressement des images ni avant ni après la perception ».

Comme on le voit, la doctrine de Képler n'avait pas été

Digitized by Google

sans rencontrer d'oppositions, et, malgré cela, ce n'est pas sans une certaine appréhension que je vais, à mon tour, essayer d'attaquer cette théorie célèbre et par le nom de celui qui l'a imaginée et par la longue période de temps qu'elle s'est imposée au monde scientifique!

Il y a une conséquence de la théorie de Képler qui seule suffirait à mon avis pour jeter le discrédit sur elle.

Comme chaque bâtonnet de la rétine reporte son impression vers le centre de l'œil, il faut donc que le filet nerveux qui relie le bâtonnet au centre psychique lui apporte non seulement une impression lumineuse, mais il faut que cette impression ait lieu suivant une direction variant selon une loi déterminée, telle que par exemple (fig. 2), si O′ est le centre psychique, O′A′ soit parallèle à OA rayon de l'œil au point (*a*) impressionné, O′B′ soit parallèle à OB rayon d'un autre point (*b*) recevant la lumière et ainsi pour tout autre point.

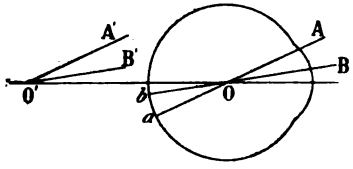

Fig. 2.

Cette conséquence de la théorie de Képler fait penser aux déductions que l'on tirait du mouvement diurne lorsque l'on croyait à l'immobilité de la terre; il fallait que les étoiles, dans leur rotation, eussent des vitesses variables et déterminées, de telle sorte que leurs distances angulaires restassent les mêmes à chaque instant. La théorie de la rotation de la terre a fait disparaître cette difficulté ou plutôt cette impossibilité.

La théorie de la vision que je vais exposer ne comporte pas de conséquences semblables à celles que je viens de décrire, puisque, comme on le verra bientôt, à un point impressionné de la rétine répond un point du cerveau recevant cette impression, sans qu'une condition de direction lui soit imposée.

Cette conséquence de la théorie de Képler avait jeté le doute dans mon esprit, lorsqu'une des figures de la thèse de Vialet me montra que dans la région du pulvinar les fibres optiques subissaient un entrecroisement dont je ne me ren-

Digitized by Google

dais pas un compte bien exact. Ne disposant pas à cette époque d'une anatomie pouvant me renseigner, je cherchais à imaginer un système pouvant expliquer et le redressement et l'agrandissement des images, tels que chacun de nous les perçoit après que l'image rétinienne modifiée parvient au sensorium. Il ne me semblait pas paradoxal que les images visuelles, tout comme les images mentales, fussent le résultat d'une sorte de vue en soi, et que les images extérieures, au lieu d'être vues directement comme dans la lunette terrestre, le fussent comme dans le télescope où l'on n'a pas la sensation qu'elles sont vues par réflexion sur un miroir. J'avais même adapté à un masque japonais un œil artificiel en verre sur la convexité dépolie postérieure duquel les images se peignaient renversées, et par un système de deux miroirs concaves je renversais et je grossissais les images de telle sorte que je pouvais apercevoir sur le second miroir le monde extérieur comme si je l'avais regardé directement, bien qu'affaibli par les réflexions et avec une perte de netteté qui ne manquait pas de charme[1]. Plus tard, lorsque parut l'*Anatomie des centres nerveux* du Dr Dejerine, je cherchai si je ne trouverais pas, sur le parcours des fibres optiques, des organes que je puisse identifier à mes miroirs pour expliquer la vision telle que je l'avais reproduite avec ces derniers, et en comparant les coupes, je pus me rendre compte que l'entrecroisement des fibres dans le pulvinar, que je n'avais vu dans la thèse de Vialet qu'en projection horizontale, formait en réalité une sorte de boucle qui expliquait le redressement des images d'une manière inattendue ainsi que je vais l'exposer dans les pages qui suivent.

Prenons donc les nerfs optiques à la sortie des bulbes oculaires; nous les voyons converger à la rencontre l'un de l'autre jusqu'au chiasma où ils se réunissent en subissant une semi-décussation; puis ils se séparent et contournent les pédoncules sous le nom de bandelettes optiques (nerfs hémio-

1. L'expérience de Scheiner réussissait avec cet œil artificiel et le système de miroirs annexés pour obtenir le redressement et le grossissement.

Digitized by Google

piques de Grasset); puis celles-ci pénètrent dans le cerveau et on peut en suivre les fibres dans le pulvinar où elles décrivent des courbes *concentriques* à concavité antérieure

Fig. 3.

Fig. 4.

(Déjerine, *Anatomie des centres nerveux*, p. 504). La coupe antéro-postérieure les a sectionnées ; cette coupe (fig. 3) est à 17 millimètres du plan médian sagittal ; il y a donc des chances pour qu'elles se dirigent plutôt du côté externe que du côté interne.

C'est en effet ce que montrent (fig. 4) les coupes transversales (p. 471, *loc. cit.*) où on voit que leurs traces sont des lignes sensiblement parallèles au plan horizontal ; elles sont encore sectionnées, ce qui prouve qu'elles changent de direction pour aller soit vers la partie antérieure, soit vers la partie postérieure du cerveau, mais parallèlement au plan horizontal (fig. 5). C'est ce que l'on observe en effet (p. 408, *loc. cit.*) où on peut les voir décrivant des courbes à concavité postéro-interne également *concentriques*. Elles sont alors connues sous le nom de « radiations optiques de Gratiolet ».

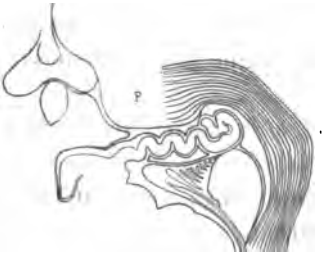

Fig 5.

Si on compare les différentes cotes dans les trois plans antéro-postérieur, transversal et horizontal, on peut voir (p. 504, *loc. cit.*) que les fibres à concavité antérieure sont à 17 millimètres du plan médian, et qu'elles s'élèvent dans cette coupe

Digitized by Google

à 58 ou 60 millimètres du bord supérieur de l'hémisphère et à 92 du pôle frontal (fig. 3);

Que dans la planche (p. 471, *loc. cit.*), à 58 millimètres du bord supérieur, à 17 du plan médian et à 92 du pôle frontal, sont des fibres qui continuent celles de la page 504. Dans ce plan transversal elles sont parallèles au plan horizontal (fig. 4).

Dans la page 408 (*loc. cit.*), partant de 17 du plan médian et également à 60 du bord supérieur et 92 du pôle frontal, les mêmes fibres se dirigent vers le pôle postérieur en décrivant des courbes à concavité postéro-interne (fig. 5).

Si on fait la synthèse de ces trois coupes, on voit que chaque fibre peut être représentée par une courbe composée de deux boucles situées dans deux plans perpendiculaires l'un à l'autre et reliées par un élément commun situé dans l'intersection de ces deux plans (fig. 6).

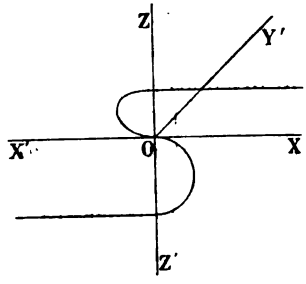

FIG. 6.

La première boucle est dans le plan vertical XOX'Z'; la deuxième boucle est dans le plan horizontal X'OXY'; l'élément commun est en O sur la droite X'X.

Toutes les radiations s'emboîtant l'une l'autre forment un ensemble qui décrit la même courbe que décrit chaque fibre nerveuse élémentaire.

Comme on le voit, ce n'est pas la fameuse boucle que de hardis cyclistes parcourent en partie la tête en bas lorsque leur vitesse donne à la force centrifuge une valeur supérieure à la pesanteur; la première partie des deux courbes est la même; si la seconde l'était également, après une révolution complète, le mobile serait dans la même situation qu'au départ; mais telle que nous l'offre la nature, la courbe des radiations optiques résout le problème du retournement des fibres avec une élégante simplicité que jusqu'ici personne n'a encore soupçonnée, et si du temps de Képler l'anatomie

Digitized by Google

du cerveau avait été ce qu'elle est aujourd'hui, le savant physicien n'aurait pas cherché aussi longtemps la solution du problème, et, sans aucun doute, je n'aurais pas l'honneur de l'exposer en ce moment. Une fois cette courbe bien définie, il n'est pas plus difficile d'en tirer la conclusion du retournement des fibres que d'affirmer la rotation de la lune sur elle-même en une lunaison, lorsqu'on a constaté l'invariabilité avec laquelle elle nous offre toujours la même face dans son mouvement autour de la terre (en négligeant toutefois les librations). J'ai fait contourner une règle métallique présentant la double courbure décrite plus haut (fig. 7).

Fig. 7.

Les quatre faces, avant qu'on ait contourné la règle, étaient les quatre plans tangents d'un cylindre inscrit dans cette règle prismatique à base carrée.

Si on prend une fibre située dans le plan tangent supérieur, on voit qu'en parcourant la première courbure elle devient inférieure et qu'elle reste inférieure dans sa course sous la seconde courbure. De même une fibre située dans le plan tangent inférieur, après avoir parcouru la première courbe, devient supérieure et reste telle en parcourant la seconde courbe.

Ce retournement partiel se passe dans la courbe située dans le plan vertical, mais l'image redressée ainsi serait symétrique et non superposable à l'objet, le côté droit serait à gauche et *vice versa*. C'est alors qu'intervient la courbe située dans le plan horizontal; une fibre située dans le plan tangent interne reste du côté interne dans son trajet sur la courbe verticale, mais lorsqu'elle parcourt la courbe horizontale elle passe au côté externe; de même une fibre située dans le plan tangent externe en décrivant la courbe horizontale passe à son côté interne, la courbe verticale n'ayant pas modifié sa situation. Ainsi le bas est devenu le haut, le côté interne est devenu externe, le nerf a donc tourné de 180° exactement; on voit donc que la disposition que nous offre

Digitized by Google

la nature est une condition nécessaire et suffisante pour le redressement mathématique de l'image.

Il était à supposer que la nature, économe du temps et de l'espace dans les phénomènes de réflexion et de réfraction, n'aurait pas fait décrire aux fibres optiques, dans le cerveau, une marche aussi compliquée, si elle n'avait pas eu un but déterminé : ce but est précisément le redressement des images.

Les quatre faces de mon schéma ont été recouvertes de couleurs deux à deux complémentaires sur les faces parallèles, de sorte que si on examine par en haut la figure on voit qu'une des extrémités étant rouge avant la boucle est verte à l'autre extrémité, et *vice versa ;* de même, en regardant sur le côté, une extrémité est jaune et l'autre est bleue après avoir décrit la courbe.

J'ai fait fabriquer un deuxième schéma, qui se rapproche un peu plus de ce que nous offre la nature; c'est un ensemble de 19 fils présentant les deux courbures que je viens de décrire. Ce faisceau a la forme d'un prisme hexagonal (fig. 8); les fils étant égaux en diamètre, il y en a 6 autour du fil central et 12 sur un second rang ; ce qui fait 3 fils pour chaque côté de l'hexagone. Mais là où la nature nous montre 500,000 fibres nerveuses (suivant Fuchs) en quelques millimètres, mon schéma n'en offre que 19 en quelques centimètres de diamètre. On peut en voir la coupe transversale (fig. 9), et si on suppose le faisceau coupé par un plan vertical VV', on voit que l'on obtiendra la coupe de la page 504 de l'*Anatomie des centres nerveux* de Dejerine (fig. 3). Si on coupe le faisceau suivant un plan hori-

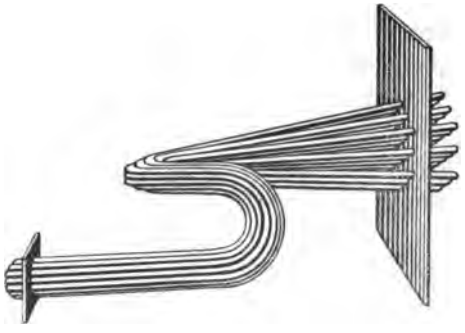

FIG. 8.

Digitized by Google

zontal (fig. 5), on obtiendra la coupe (p. 408, *loc. cit.*) dont les fibres les plus externes portent le nom de radiations optiques de Gratiolet.

J'ai donné aux six fils qui forment les sommets du polygone (fig. 9) une couleur différente; j'ai choisi six des sept couleurs du spectre (j'ai négligé l'indigo) et le hasard m'a merveilleusement servi, puisque les couleurs des sommets diamétralement opposés du polygone sont complémentaires.

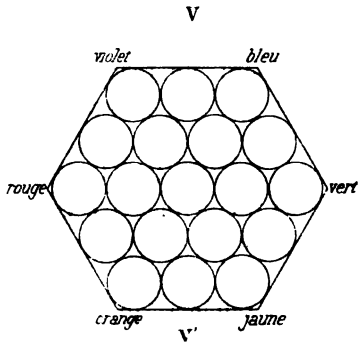

Fig. 9.

Lorsque l'on suit sur le schéma chaque fil, on peut voir qu'après avoir parcouru les deux méandres de la courbe, chaque sommet correspondant de l'hexagone à l'arrivée a la couleur complémentaire de l'hexagone au départ, c'est-à-dire que le polygone s'est diamétralement retourné (fig. 10).

Ainsi le rouge était diamétralement opposé au vert dans A; après avoir décrit la boucle, c'est la couleur verte qui se trouve au sommet du polygone B à l'arrivée, là où était le rouge au départ, et ainsi des autres; les fibres ont donc

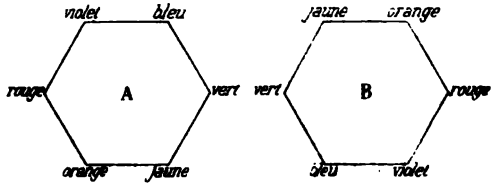

Fig. 10.

tourné de 180°. Comme j'ai à lutter avec une opinion trois fois séculaire (1604), j'ai fait construire un autre schéma plus concret et plus démonstratif encore (fig. 11); il lèvera tous les doutes qui pourraient subsister. Il est formé d'un fil

Digitized by Google

offrant la double courbure du pulvinar[1]. Ce double fil traverse une image[2], par une ouverture de la grandeur exacte de la coupe de ce fil double (fig. 12). Cette image ainsi traversée peut circuler librement sur lui d'avant en arrière ou *vice versa*, sans qu'aucun autre mouvement soit possible tant

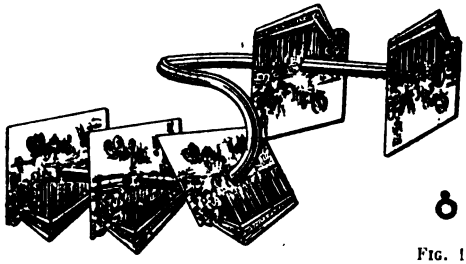

Fig. 12.

Fig. 11.

que le fil est rectiligne. Quand ce dernier se courbe, l'image suit le mouvement du fil, et on peut voir qu'en parcourant le premier méandre, le bas de l'image passe à la partie supérieure et *vice versa*, mais le côté droit se trouve à gauche ; c'est dans le second méandre que les images retrouvent leur situation normale, et lorsque l'image a franchi la deuxième courbure elle est complètement redressée. Aux deux extrémités du fil est fixée une image exactement superposable sur laquelle vient s'appliquer l'image mobile. A une extrémité l'image est renversée et simule l'image rétinienne; à l'autre extrémité elle est droite : c'est l'image cérébrale. Telle est la méthode d'une simplicité biblique employée par la nature pour le redressement des images renversées sur la rétine.

Cette constatation anatomique et les conséquences que

1. Ce fil est lui-même la réunion de deux fils soudés comme les deux canons d'un fusil, mais leur diamètre est différent pour que l'on puisse suivre leur marche dans l'enroulement des courbes.

2. J'ai choisi un monument dont la phototypie n'était pas symétrique à dessein; c'est la Bourse de Paris avant son agrandissement.

Digitized by Google

j'en tire vont réduire à néant la doctrine nihiliste de Wolkmann et de Stratton et répondre victorieusement aux idées décourageantes de Montucla et de Trouessart. S'il reste des partisans à la théorie de Képler, je leur demanderai de me montrer un troisième point, où se fait un troisième redressement, car il est *nécessaire* d'en observer un nombre impair; je crois qu'il est préférable de s'en tenir à un seul qui est celui dont je viens de signaler l'existence.

Cette théorie permet d'expliquer certains faits connus avec une remarquable facilité.

Dans les paralysies des muscles moteurs de l'œil, on sait que l'image de l'œil auquel appartient le muscle paralysé est plus déviée que celle de l'autre œil et dans le sens où cet œil devrait se mouvoir.

Ainsi, supposons les muscles élévateurs paralysés, l'image fausse semblera plus haute que la vraie quand le sujet portera le regard en haut (fig. 13).

Dans la théorie de Képler, on disait : l'image se forme



Fig. 13.

dans l'œil paralysé plus bas que la macula en B; elle est reportée en sens opposé en B' et est donc vue plus haute que celle vue par A en A'.

Avec mon schéma (fig. 11), prenons une image dans laquelle j'ai fait pratiquer plusieurs ouvertures ayant la figure de la section du double fil; embrochons-la de manière qu'elle soit plus basse que l'image vraie, comme elle se peindrait sur la rétine d'un œil dont les élévateurs seraient paralysés. Si nous faisons parcourir les méandres du fil par cette image décentrée, elle sera mécaniquement plus haute que la seconde image fixe en arrivant à l'autre extré-

Digitized by Google

mité du fil; on pourrait de même se rendre compte de ce qui doit arriver dans toute autre paralysie au moyen des diverses ouvertures qui ont été pratiquées dans cette image mobile. Il serait aussi facile d'expliquer l'expérience de Scheiner mécaniquement par un procédé analogue.

Ma théorie rend parfaitement compte également de l'inclinaison des images dans un œil qui a subi une rotation lorsque son congénère n'a pas bougé, ou *vice versa*. Le schéma (fig. 8) peut servir à faire cette démonstration. Supposons que les fils de la partie située à gauche de la figure et qui sont supposés partir de la rétine, au lieu d'être rigides, soient flexibles comme l'est le nerf optique lui-même. Lorsque le méridien vertical de l'œil, par suite d'une contracture ou d'une paralysie, se trouvera faire un angle de 30°, par exemple, avec le même méridien de l'œil sain, il se projettera suivant la ligne allant du *bleu à l'orange* (A, fig. 10), et c'est alors la ligne allant du *violet au jaune* en A qui coïncidera avec la verticale; il est facile de comprendre que les lignes verticales, en faisant leur image au fond de l'œil et impressionnant la ligne allant du *violet au jaune* en A, seront vues par le sensorium suivant la ligne *jaune violet* en B, faisant avec le méridien vertical un angle de 30° en sens inverse; car les fils qui représentent les fibres cérébrales n'ont pas *subi de rotation* comme ceux qui représentent les fibres du nerf optique. Et on évite ces raisonnements plus ou moins psychiques que les auteurs les plus autorisés ont coutume de faire en cette circonstance où « l'œil a *l'habitude* de ne considérer comme verticaux que les objets dont les images coïncident avec son méridien vertical » (Fuchs), et celui-ci : « Mais le méridien vertical est demeuré vertical, tandis que les notions *monitrices* apportées par le système nerveux (*conscience musculaire*) le représentent au sensorium comme s'étant mis avec son congénère dans les rapports du parallélisme physiologique, etc. » (Giraud-Teulon).

Oskierko, comme on a pu s'en rendre compte, s'est donc mépris et sur le lieu où se fait le redressement et sur la méthode employée par la nature pour arriver à ce but; on

Digitized by Google

ne peut cependant lui refuser d'avoir eu le pressentiment que le redressement est cérébral; si son travail n'était pas digne d'avoir un grand retentissement, du moins ne méritait-il pas l'oubli complet dans lequel il tomba aussitôt, car c'est, à mon avis, l'auteur qui s'est le plus approché de la vérité; avec l'esprit rempli de son sujet, peut-être l'aurait-il atteinte complètement si l'*Anatomie des centres nerveux* avait été publiée à l'époque où il écrivit sa thèse.

La doctrine de Képler éludait une difficulté qui se présente aussitôt avec la théorie que je viens d'exposer. Non seulement nous voyons les objets droits, mais nous les voyons beaucoup plus grands que l'image qu'ils font sur la rétine; il est donc de toute *nécessité* que cette image soit agrandie. Dans l'œil humain, de 23 millimètres de diamètres, cette image est déjà très réduite : que sera-ce dans les yeux des petits animaux, comme ceux de la souris, par exemple, qui ont un diamètre environ douze fois plus petit que ceux de l'homme. Il faudra aussi se préoccuper d'un fait que la théorie de Képler ne pouvait expliquer. C'est la différence d'acuité présentée par certaines espèces et dans la même espèce, par certains individus. Il y a des hommes qui ont une acuité visuelle surprenante; ils n'ont pas coutume de fréquenter les cliniques ophtalmologiques; mais les historiens en citent des exemples. Pline raconte qu'un de ses contemporains, nommé Strabon, pouvait compter du cap Lilibée, à l'extrémité ouest de la Sicile, les vaisseaux sortant du port de Carthage! Il y a des personnes qui voient à l'œil nu les satellites de Jupiter! Comment expliquer ces différences d'acuité avec un œil de même diamètre et des images rétiniennes de même surface?

De la constatation de ces faits, il résulte qu'il doit exister nécessairement un système d'agrandissement placé sur le trajet des fibres conductrices reliant l'œil à la partie occipitale du cerveau, qui fait que chaque être perçoit une image cérébrale qui n'est autre que l'image modifiée de la rétine non seulement par redressement mais aussi par amplification. J'ai montré comment se fait le redressement; on ne peut que

Digitized by Google

faire des hypothèses sur la manière dont se fait l'agrandissement. Il est probable que ce dernier diffère autant de ce qu'on est habitué d'observer dans les miroirs et les lentilles que le redressement le fait lui-même.

La complication des couches de la rétine me semble faire présumer que c'est cette membrane qui joue le rôle de microscope; chaque cône ou bâtonnet impressionné par la lumière transformerait cette impression qui doit être individuellement grossie en se propageant vers le chiasma, peut-être par les spongioblastes pour les cônes et par la petite cellule terminale du premier article de la chaîne des bâtonnets pour ces derniers. Chaque *point* impressionné communiquerait donc au cerveau l'image d'un point semblable grossi, et l'image cérébrale serait l'intégrale $\int n\alpha$ de l'ensemble de ces points α, multipliés chacun par la constante n ou $n\int\alpha$; il en résulterait que l'image rétinienne serait multipliée par n; n serait constante pour chaque individu, mais pourrait varier d'un individu à un autre et *a fortiori* d'une espèce à une autre et serait d'autant plus grande que l'œil de cette espèce serait plus petit, de manière à rétablir l'équilibre et donner à chaque individu une image cérébrale à peu près semblable des splendeurs de l'univers.

Cette conception rappellerait ce qu'on observe chez les petits animaux où le refroidissement par rayonnement étant plus considérable, la chaleur développée est nécessairement plus grande pour conserver à ces êtres une température à peu près égale à celle des animaux d'un plus grand volume.

On pourra trouver que « cette manière de voir » est horriblement compliquée, mais on pourrait faire la même observation à propos de beaucoup d'autres fonctions physiologiques; la respiration, par exemple, n'est-elle pas en partie l'intégrale des actions chimiques se faisant sur chaque globule sanguin dont le nombre chez tout individu dépasse l'entendement humain. Sur la figure des 19 fils (fig. 8) dessinée plus haut, on peut voir qu'une des extrémités du schéma a les 19 fils tenus par un carré percé de 19 ouvertures; on peut sur le carré lui-même tracer autour de

Digitized by Google

chaque fil un petit hexagone ayant un côté commun avec les hexagones décrits autour des 6 autres fils voisins et se représenter le grossissement comme une espèce de mosaïque à éléments hexagonaux très petits (fig. 14). Dans ces conditions, il importe peu que dans chaque élément le grossissement apporte une image renversée, ce qui est probable; c'est comme une tapisserie où chaque petit carré a une même nuance dans toute son étendue. Le grossissement résulterait donc de la juxtaposition de tous ces petits hexagones.

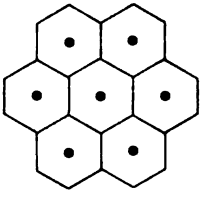

Fig. 14.

Il y aurait lieu maintenant de rechercher si cette théorie est applicable aux diverses classes de vertébrés chez lesquels les yeux ont de la similitude avec ceux de l'homme. Je dois déjà dire que chez les oiseaux le redressement ne se fait pas de la même manière que chez l'homme. C'est dans le mémoire de Ramon y Cajal : Sur la fine structure du lobe optique des oiseaux, etc., que j'ai pu me rendre compte de ce fait.

La courbe de redressement se compose de quatre branches dont deux situées dans le plan transversal, réunies par un arc parallèle à la surface du lobe optique se dirigent vers le centre de ce même lobe pour se continuer avec les deux branches afférente et efférente qui sont perpendiculaires au plan des deux premières. Cette courbe figure une sorte d'oméga

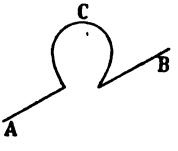

Fig. 15.

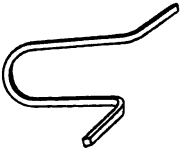

Fig. 16.

dont les deux lignes (fig. 15) A et B seraient perpendiculaires au plan de la boucle, l'une se dirigeant en avant et l'autre en arrière. J'ai fait faire également un schéma en métal de forme prismatique carrée représentant cette courbe (fig. 16), et sur les quatre faces j'ai appliqué des couleurs complémen-

Digitized by Google

taires deux à deux ; on voit très bien que l'extrémité d'une face étant rouge, l'autre extrémité est verte comme dans le

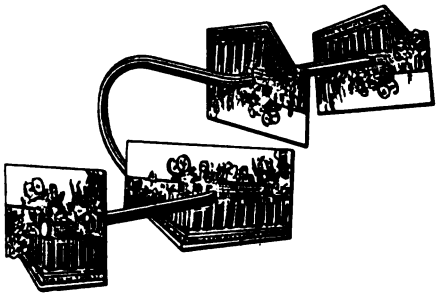

Fig. 17.

schéma (fig. 7) figuré plus haut ; une des extrémités du prisme a donc tourné de 180° par rapport à l'autre.

Dans un autre schéma (fig. 17) on peut voir qu'une image rétinienne, après avoir décrit la courbe, arrive redressée à l'autre extrémité du fil; ici le redressement de haut en bas se fait transversalement, tandis que chez l'homme j'ai fait voir que la courbe du redressement était dans le plan antéro-postérieur.

Mais les choses ne se passent pas d'une manière aussi schématique; j'ai fait plusieurs modèles où l'on arrive par gradation, en partant du modèle (fig. 16), à de plus compliqués composés de 25 fils, où la partie C (fig. 15) forme une surface arrondie telle qu'en imaginant des coupes dans différents plans, on retrouve les particularités des coupes décrites par Ramon y Cajal. Ces trois schémas (fig. 18, 19, 20) ont été taillés chacun dans un cube de buis par des sections faites dans deux plans perpendiculaires.

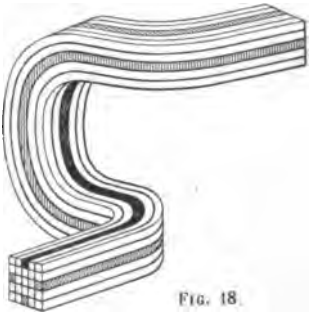

Fig. 18.

Si l'on sectionne le schéma 19 perpendiculairement à la

Digitized by Google

surface arrondie et suivant les rayons (coupe radiale de Cajal), on obtient la fig. schématique 21, et si on le sectionne parallèlement, on obtient la fig. 22 (coupe transver-

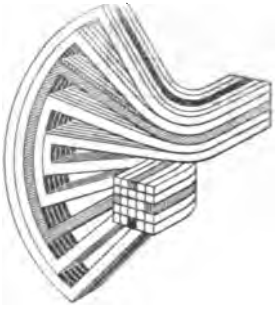

Fig. 19.

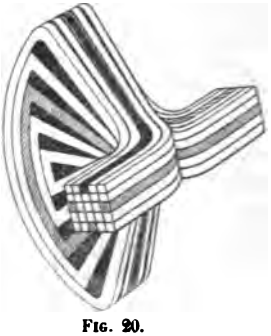

Fig. 20.

sale de Cajal). La coupe des fils est ici un petit carré au lieu d'un cercle. J'ai fait peindre les fils médians supérieur, inférieur, externe et interne de couleurs différentes et complémentaires deux à deux, et on peut voir qu'à une extrémité

Fig. 21.

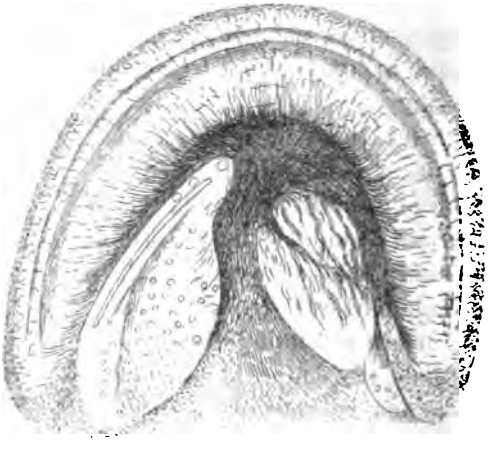

Fig. 22.

un fil rouge en haut est reporté en bas à l'autre extrémité et qu'il en est de même pour les fils des autres couleurs qui sont diamétralement situés si on les regarde à une extrémité ou à l'autre.

Digitized by Google

Comme on le voit, c'est une méthode encore plus compliquée que chez l'homme, et j'avoue que je ne l'aurais jamais devinée si je n'avais connu auparavant celle qui préside au redressement des images chez l'homme.

Il est intéressant de remarquer qu'on peut passer facilement d'une courbe à l'autre. Dans le schéma (fig. 23) la courbe BOA est la courbe observée chez l'homme.

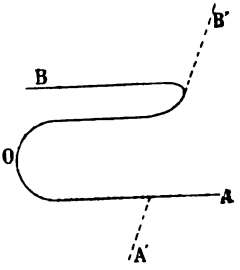

Fig. 23.

Si on redresse le fil B en B' dans le plan horizontal et si on plie le fil A pour l'amener en A' également dans un plan horizontal, on obtient la courbe A'OB' que nous offrent les oiseaux.

En somme, le lobe optique paraît être un organe à fonctions mixtes dont l'une d'elles est de redresser les images rétiniennes, correspondant ainsi au pulvinar chez l'homme; il est peut-être aussi l'organe de la mémoire, car Ramon y Cajal y décrit de grosses cellules pyramidales dans une des couches, semblables à celles que l'on observe dans certaines circonvolutions de l'homme.

Il est probable que le lobe optique des autres classes de vertébrés doit concourir aux mêmes fonctions que celui des oiseaux, ayant une forme et une situation à peu près identiques à celles que l'on observe dans cette classe d'animaux.

En résumé, les vibrations lumineuses, qui avec une vitesse de plus de 78,000 lieues à la seconde parcouraient l'espace[1], sont recueillies par l'œil et forment des images renversées sur la rétine; là, elles sont transformées en vibrations nerveuses et parcourent les cordons optiques, non plus en ligne droite comme avant leur entrée dans l'œil, mais en suivant les inflexions que leur offrent les radiations optiques, tout comme le son qui parcourait l'air en ligne droite et qui, après la transformation de ses vibrations, parcourt les fils téléphoniques en épousant les courbes que présentent les conduc-

1. Le sensorium de Dieu, comme le définissait Newton.

Digitized by Google

teurs pour arriver au poste récepteur, où il est plus ou moins rétabli dans sa forme primitive[1].

L'analogie se poursuit au point de vue de la qualité des images : nous n'avons de la lumière qu'une sensation imparfaite et en rapport avec notre instrument récepteur individuel, tout comme on n'a de la voix qu'une perfection relative en rapport avec l'appareil téléphonique employé.

J'ai montré plus haut que les images visuelles qui étaient renversées sur la rétine, après être devenues des images nerveuses, étaient redressées dans la région du pulvinar et agrandies probablement par les cellules de la rétine. Après avoir parcouru les radiations optiques de Gratiolet, elles se rendent vers la scissure calcarine où les auteurs fixent le centre de perception. C'est vers cette région que l'on doit concevoir qu'il existe un lieu[2] d'où partent les projections des images, que ces dernières soient visuelles, consécutives ou mentales. Déjà le Dr Parinaud démontre que les images consécutives sont cérébrales, ce que certains auteurs refusent d'admettre.

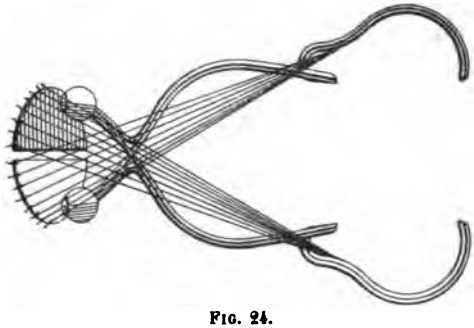

Fig. 24.

Je crois qu'ayant fait le premier pas, il ne sera pas difficile à l'éminent ophtalmologiste de la Salpêtrière d'admettre l'unité du centre des projections pour les diverses variétés d'images.

J'ai fait fabriquer un petit schéma dont on voit le dessin (fig. 24)[3]. De chaque côté des fils simulant les radiations opti-

1. Il est infiniment probable que l'on arrivera à imaginer des appareils qui permettront de voir à distance au moyen de fils de la même manière que l'on entend par le téléphone; ce que l'on observe sur la transformation des vibrations lumineuses peut jusqu'à un certain point le faire pressentir.

2. Le « lieu du sensorium visuel » comme existe dans les instruments d'optique le « lieu de l'œil » de Gauss.

3. Il faut supposer que le cerveau auquel appartiennent ces radiations optiques repose sur sa convexité.

Digitized by Google

ques part un système de projections formant le demi-champ visuel du côté opposé qui, en se soudant à son congénère, forme le champ visuel complet.

Je voudrais en terminant tirer une autre conclusion.

Les auteurs admettent que la bandelette optique (nerf hémiopique de Grasset) par sa branche externe se termine dans le corps genouillé externe, dans le pulvinar et dans le tubercule quadrijumeau antérieur, qui seraient des neurones de relais ; Grasset ajoute que « les prolongements de ces neurones de relais, joints peut-être (Gudden) à des fibres longues qui évitent les neurones intermédiaires, forment la suite du nerf hémiopique qui va se terminer dans l'écorce cérébrale ». Eh bien, ce sont précisément ces fibres longues évitant les neurones de relais qui présentent cette courbe que j'ai décrite et dont les inflexions ont pour but de faire tourner les fibres exactement de 180°. Il y a donc de grandes présomptions pour que *ces fibres longues* soient la vraie voie par laquelle la rétine écoule vers le pôle occipital les images qu'elle a transformées en images nerveuses, et de même que la branche interne de la bandelette ne contient pas de fibres optiques, de même il se peut que les fibres qui se rendent au corps genouillé externe et au tubercule quadrijumeau antérieur aient une fonction optique ou mentale inconnue, mais non celle de porter vers le cunéus les images de la rétine, fonction réservée aux seules fibres longues, ce que nous démontre la doctrine des causes finales, qui peut ne pas être d'accord en l'espèce avec celle des neurones et celle des dégénérescences secondaires[1].

Je dirai même qu'elle est en complète contradiction avec cette dernière. Les quatorze observations rapportées par S.-E. Henschen[2], dont cinq lui sont personnelles, « *coïncident*, écrit-il, d'une manière absolue pour démontrer qu'une lésion

1. J'ai fait photographier les planches 10 et 13 de l'*Anatomie des centres nerveux* de Dejerine (pages 612, 622), et en les plaçant à 5 millimètres et demi de distance, l'une derrière l'autre, on peut reconstituer la courbe du pulvinar et voir que le corps genouillé se trouve en dedans de ces fibres longues qui évitent les neurones intermédiaires. — Ces planches sont à l'échelle 2/1 ; je les ai fait réduire à 1/1.

2. *Le centre cortical de la vision*, traduit par le Dr Dor; Paris, 1890.

Digitized by Google

de la portion dorsale des voies optiques dans le corps genouillé externe, en arrière de ce ganglion ou dans l'écorce de la scissure calcarine, produit une hémianopsie en quadrant en bas, et qu'une lésion ventrale de ces mêmes organes produit l'hémianopsie dans le quadrant supérieur ».

On comprendra facilement que de telles conclusions n'aient pas été sans me donner une certaine hésitation, étant tirées d'observations faites par des savants dont la compétence est admise par tous; mais leurs quatorze observations ne sauraient empêcher que l'on ne tire des deux pulvinars du premier cerveau venu, traité par la méthode de Weigert, des coupes permettant de reconstituer la double courbe de laquelle j'ai tiré la conclusion du redressement des images. Cette divergence dans les résultats appelle d'autres travaux qui mettent l'accord sur ce point litigieux de la science. Au moment où allait paraître ce travail, un fait nouveau vient étayer ma théorie.

Au dernier Congrès de Lucerne, une observation très intéressante et très bien étudiée a été présentée par le Dr Constentin, de Genève. C'est celle d'un malade qui à la suite d'un traumatisme eut un décollement de rétine de l'œil droit; la moitié supérieure de celle-ci s'était rabattue sur la moitié inférieure, lui faisant une sorte de doublure. Les objets que l'on présentait à cet œil impressionnaient d'abord la rétine rabattue, puis les rayons traversant cette membrane allaient impressionner à son tour la portion de rétine immédiatement en arrière de la première, et y faisaient une seconde image, de sorte que le malade voyait les objets doubles, avec cette particularité intéressante que les deux images étaient *symétriques*, et que, lorsque les objets se déplaçaient de haut en bas, les deux images, d'abord à une certaine distance l'une de l'autre sur la verticale, se *rapprochaient* graduellement, puis se confondaient et enfin disparaissaient lorsque l'objet arrivait à peu près à la hauteur de l'horizon[1]. L'auteur pose

1. Je n'ai pu me défendre de comparer la vision qu'avait cet œil au phénomène décrit sous le nom de *mirage*. Les images devaient sembler se réfléchir comme sur une nappe liquide, et tout devait disparaître quand le malade relevait la tête. La terminaison fut la cécité complète de cet œil.

Digitized by Google

en principe que l'image impressionnant la rétine décollée devait être localisée par les centres sur les mêmes points de l'espace que l'eût fait la portion de rétine impressionnée ramenée à la place qu'elle occupait avant le décollement; c'est exact et cela permet d'interpréter les diverses phases de cette remarquable observation. Mais ce qui serait inexact, ce serait de prétendre tirer ce principe de la théorie de Képler, même en lui donnant, comme le fait l'auteur, une extension qu'elle ne comporte pas. Les physiologistes, se basant sur le phénomène bien connu des *phosphènes*, admettent qu'il est démontré « que toutes les impressions communiquées aux extrémités des nerfs rétiniens par l'intermédiaire des bâtonnets, *sont reportées en dehors de l'œil dans la direction des axes prolongés des bâtonnets*, etc. » (Rouget).

Appliquons donc ce principe au cas de M. Constentin. La rétine décollée se trouve, dans la figure du *Recueil du Xe Congrès*, être convexe du côté où l'on devrait, suivant la théorie actuelle, prolonger l'axe des bâtonnets.

Si on prolongeait les bâtonnets, il n'y aurait donc pas d'intersection du côté où elle se fait d'ordinaire. Admettons donc, avec l'auteur, que l'image se fasse de l'autre côté, vers le centre de l'œil. Mais alors les deux images, au lieu d'être *symétriques*, seront de *même sens*, se *recouvriront* en partie, et lorsqu'un objet sera présenté à cet œil de bas en haut à partir de l'horizon, ses deux images ne cesseront de se recouvrir au lieu de *s'écarter*, comme elles le faisaient chez le malade de M. Constentin.

Et pour admettre que l'image peut être reportée en sens inverse, l'auteur éprouve le besoin de supposer que la rétine ayant été sur une surface convexe dans le stade embryonnaire, va immédiatement être impressionnée de ce côté, par réminiscence sans doute? Je viens de montrer que, même en faisant cette supposition, on n'explique pas les particularités que présentait le malade. Cette observation, que la théorie de Képler est impuissante à expliquer, devient la sanction de celle qui fait l'objet de ce travail.

Digitized by Google

Point n'est besoin d'invoquer des considérations basées sur l'anatomie comparée et l'embryologie!

Si on veut bien se reporter à mon schéma (fig. 8), on verra qu'à chaque fil partant d'un cône ou d'un bâtonnet de la rétine, correspond un fil aboutissant au cerveau pour porter l'impression faite sur ce cône ou ce bâtonnet, avec cette particularité qu'un point en haut est reporté en bas et *vice versa*, et ainsi dans tous les sens. Lorsque la partie supérieure de la rétine de ce malade s'est rabattue sur l'inférieure, chaque point impressionné ayant conservé ses relations avec le cerveau, celui-ci doit subir l'impression de l'image comme si ce point était à sa place, et paraitre d'autant plus haut que la partie impressionnée de la rétine rabattue est plus en bas. C'est ce que l'on peut voir aisément sur la fig. 25. Un rayon partant d'un point H, situé dans la partie supérieure du champ visuel, vient impressionner la rétine aux points h' et h, le premier h' sur sa portion décollée, et le second h sur la partie restée en place, immédiatement en arrière du premier; on voit que la distance $h'\alpha h$, sensiblement double de $h'\alpha$, est plus grande que la distance $b'\alpha b$; b' et b étant deux points de la rétine impressionnés par un rayon partant d'un point B, situé plus bas que le point H et passant comme tous les autres rayons par le point nodal n.[1]

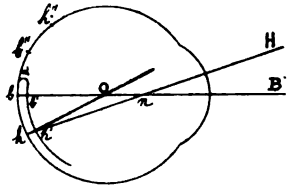

Fig. 25.

Cette distance croît en même temps que le point H s'élève au-dessus du point B; de plus, il est facile de voir que les images sont symétriques, car si on relève la portion de rétine décollée pour la remettre à sa place primitive, le point h' viendra en h'' et le point b' en b''. Ces points sont les symétriques des points h et b par rapport au point α. Il y aura donc deux images *symétriquement* situées et qui s'écarteront

1. Pour éviter les complications, j'ai supposé les deux points nodaux assez rapprochés pour n'en faire qu'un : c'est le point n.

Digitized by Google

lorsque l'objet s'élèvera dans le champ supérieur, exactement comme chez le malade dont le Dr Constentin rapporte l'observation. Cela résulte de ce fait que *chaque point* de la rétine impressionné ne donne au cerveau que la notion d'un *point* sans y ajouter, comme le voulait Képler et avec lui les physiologistes, la notion de direction. J'ai dit plus haut qu'en s'appuyant sur la théorie de ce grand physicien, on n'expliquait pas les diverses phases de l'observation; il est aisé de voir, en effet, que si l'on mène les normales aux points *h* et *h'*, elles sont tellement près l'une de l'autre, que sur la fig. 25, où il me fallait donner aux lignes une certaine épaisseur en vue de la réduction, elles n'en font guère qu'une. Les deux images seraient donc de même sens et se recouvriraient quelle que soit la place occupée par l'objet dans le champ supérieur.

A la fin de son travail, le Dr Constentin fait une digression qui a quelques rapports avec ma théorie.

Il remarque avec raison que les objets donnent dans l'œil des vertébrés une image ayant subi une rotation autour de deux axes perpendiculaires l'un à l'autre; et d'autre part, il montre que l'étude de l'embryogénie enseigne que la rétine a subi de son côté un double mouvement de rotation, « rotation de la vésicule optique avec la vésicule cérébrale antérieure qui se replie sur le névraxe, puis de dedans en dehors dans l'invagination de la vésicule optique ».

« Autrement dit, la rétine a suivi exactement l'image dans le mouvement que lui fait faire l'appareil réfringent. La conséquence est que si le centre de conscience des vertébrés a appris la topographie des sensations données par la lumière à un stade où la rétine n'avait subi aucune déviation, la projection donnée sur ces centres par la rétine actuelle donnera, non pas l'image rétinienne renversée, mais bien une image redressée ».

C'est, comme on le voit, une tentative d'expliquer le redressement, non pas par un procédé immédiat, comme cela résulte de ma théorie, mais par un procédé psychique de réminiscence plus ou moins vague, ainsi qu'on a pu s'en rendre compte par le passage cité.

Digitized by Google

Un aperçu nouveau me vient à la suite de sa lecture. Ne serait-ce pas ce double mouvement de la vésicule optique suivant deux plans perpendiculaires, qui donnerait au nerf optique la double courbure que j'ai décrite et qui *réalise* le redressement des images? en nous offrant un nouvel exemple des procédés employés par la nature en vue des causes finales.

J'ai montré aussi que la doctrine des causes finales que j'invoque fait table rase de l'opinion de Montucla et des savants qui veulent qu'il n'y ait ni haut ni bas!

Et l'on se prend à regretter que les cataractes de l'enfance ne soient presque jamais complètes, ainsi que Chesselden en fait l'aveu à propos de sa célèbre observation; car autrement ce serait d'une simplicité enfantine de rechercher si, aussitôt l'opération, le malade peut désigner avec la main le côté d'où on lui envoie la lumière. Si jamais le cas se représentait d'une cécité congénitale absolue, je suis convaincu que le malade verrait immédiatement en haut ce qu'on lui présenterait en haut et *vice versa*, *aussitôt* l'opération[1].

Bien avant que l'on eût découvert l'entrecroisement des fibres dans les pyramides, les cliniciens l'avaient soupçonné, puisqu'ils trouvaient presque toujours la lésion du côté opposé à la paralysie; les anatomistes finirent par en constater le substratum anatomique. La question que je traite est identique : l'image est renversée sur la rétine, et malgré cela elle est vue droite par le sensorium; je montre qu'il y a retournement du nerf avant l'arrivée au centre de perception. Il n'y a donc pas plus de difficulté à admettre ce résultat que le précédent, quand on n'a pas à l'avance de parti pris...

Et pour terminer, j'ajouterai que la solution que j'ai proposée pour l'agrandissement des images par la rétine n'est, bien entendu, qu'hypothétique; peut-être bien est-ce dans les couches concentriques du corps genouillé externe que le phénomène se produit : les dégénérescences secondaires prouvent que cet organe possède un rôle actif dans la vision. Mais en dehors du corps genouillé externe et de la rétine, je

1. Cette expérience aurait été déjà faite, d'après plusieurs auteurs, et les opérés auraient vu immédiatement les objets droits.

Digitized by Google

ne vois guère d'autres organes où pourrait se faire l'agrandissement. En tous cas, je puis affirmer une chose, c'est que le redressement des images se fait dans le pulvinar et qu'il exige comme corollaire leur agrandissement dans un certain lieu et par un procédé quelconque.

G. POULLAIN.

N. B. — Les différents modèles qui ont servi à faire les figures de cet opuscule, sont en ce moment chez M. Cornet, opticien, succr de Crétès, 66, rue de Rennes. Il se fera un plaisir de les montrer aux personnes que cela pourrait intéresser.

Ils ont été exécutés par un de mes amis, M. Edmond Baudry, à qui j'adresse tous mes remerciements.

Travail de la clinique du professeur X. GALEZOWSKI

DE LA CATARACTE SATURNINE

CONTRIBUTION

A LA

CRYOSCOPIE ET PATHOGÉNÈSE DE LA CATARACTE SÉNILE

PAR

Le Dr JOSEPH GRILLI

Sous le titre de *Cryoscopie et pathogénèse de la cataracte sénile*[1], j'ai communiqué, au dernier Congrès de la Société française d'Ophtalmologie (5 mai 1904), un travail dont les conclusions sont les suivantes : l'analyse chimique, micros-

1. Voir le résumé dans le *Recueil d'Ophtalmologie*, juin 1904.

Digitized by Google

copique et cryoscopique des urines de presque 80 cataractés séniles m'a démontré que ceux-ci sont des individus atteints d'insuffisance rénale (sclérose rénale ou rein sénile). Et j'admis l'hypothèse que l'élimination réduite des molécules solides retenues dans le sang produit une augmentation de la tension osmotique de celui-ci et des liquides qui en proviennent (lymphe, liquides endoculaires). Le cristallin, qui se nourrit par des phénomènes d'endosmose, entouré des liquides hypertoniques, est privé de liquide et par conséquent déshydraté. Et le phénomène de déshydratation produit en dernière analyse la cataracte.

Cette hypothèse, bien que basée sur des recherches positives et sur des principes de physique et de physiologie, semblait hardie; je viens aujourd'hui la confirmer par plusieurs observations cliniques nouvelles.

Parmi l'immense nombre des malades que j'ai eu tout loisir d'observer pendant six mois, dans les meilleures cliniques ophtalmiques de Paris, plusieurs centaines de personnes avec cataracte sont passées sous mon observation. Le plus souvent il s'agissait de personnes âgées avec la véritable cataracte sénile, d'autres fois avec cataracte choroïdienne, enfin, chez un très petit nombre de malades, il s'agissait de cataracte traumatique.

Dans ce *mare magnum* de malades, trois cas ont spécialement appelé mon attention : il s'agissait de personnes d'âge relativement jeune, et affectées de cataractes nucléo-lenticulaires, c'est-à-dire du type de la cataracte sénile. Comment expliquer dans ces individus jeunes une cataracte sénile ?

Je donnerai mon explication après un résumé des histoires cliniques et après de très courtes considérations.

Observation I. (Clinique du Dr Galezowski.)

M. Müller (n° de consultation : 246780), âge 42 ans, ouvrier, qui travaille dans une fabrique de couleurs, spécia-

Digitized by Google

lement à base de plomb. Depuis un an la vue a commencé à baisser peu à peu dans les deux yeux. Maintenant il compte les doigts à 1 mètre. L'état général est mauvais, la peau sèche et jaunâtre. L'analyse des urines ne révèle aucune trace ni d'albumine, ni de sucre, ni des autres principes pathologiques. Couleur jaune pâle = 2° échelle de Vogel. — Poids spécifique (à 15°) = 1015. Point cryoscopique = Δ — 1,12.

Observation II. (Clinique du Dr Galezowski.)

M. David (n° de la consultation : 246378), ouvrier peintre en bâtiment, âge 40 ans.

Cataracte de l'œil droit; depuis quatre à cinq mois il voit trouble de cet œil et le brouillard augmente de jour en jour; la lumière le gêne beaucoup. L'œil gauche ne présente rien de particulier. État général passable.

Examen des urines :

Absence d'albumine, sucre et autres principes pathologiques. Couleur jaune pâle. Acide urique, 0,40 par litre. — Poids spécifique (à 15°) = 1014. Point cryoscopique = Δ — 1,13.

Observation III. (Clinique du Dr Landolt.)

M. Köhnke, 46 ans, ouvrier, qui travaille dans une fabrique de couleurs.

Cataracte nucléo-lenticulaire. Le 26 juin 1904 opéré par M. Landolt pour l'extraction de la cataracte de l'œil, laquelle présentait le noyau dur, mais beaucoup de masses corticales. L'analyse des urines a montré absence absolue de principes pathologiques, quantité des urines considérable, absence de sédiments urinaires.

Poids spécifique (à 15°) = 1012.

Point cryoscopique = Δ — 1,20.

Digitized by Google

Après la très courte exposition des histoires cliniques, deux faits sont à considérer :

1° Que les trois individus sont des ouvriers qui, à cause de leur métier, sont en contact avec des couleurs de plomb;

2° Que l'analyse des urines a découvert un poids spécifique bas et un point cryoscopique très inférieur à la moyenne normale (moyenne normale = $\Delta - 1,65$) : tout cela veut dire une insuffisance rénale.

Ces rapports sont-ils accidentels ou en liaison entre eux?

Tout le monde connaît l'influence dangereuse des intoxications chroniques de plomb sur certains viscères, spécialement sur le foie et le rein. On a beaucoup discuté sur la localisation des lésions anatomo-pathologiques dans les reins (interstitielles ou parenchymateuses?) et sur la présence ou non des albumines dans les urines; mais à présent, étant donnés les nouvelles méthodes d'investigation et les moyens plus précis de recherches, il semble établi que les lésions rénales, dans les intoxications chroniques *de longue durée*, sont interstitielles, et pour cela les urines présentent les caractères de celles du rein sclérotique.

Charcot et Gombault[1] ont fait des recherches expérimentales, pour prouver que la néphrite saturnine est une cirrhose épithéliale, où l'élément glandulaire serait le premier attaqué; mais les recherches ultérieures de Prévost et Binet[2], de Paviot[3], de Gaucher[4], de Lavrand[5] et de plusieurs autres ont établi que les lésions atteignent le tissu conjonctif. Certainement l'intoxication par le plomb peut donner une cirrhose épithéliale, mais seulement quand l'intoxication est aiguë, précisément comme c'était le cas dans les recherches de Charcot et Gombault, où l'intoxication des animaux n'était pas chronique, mais aiguë (ingestion de hautes doses de céruse pendant deux à trois semaines), et dans des

1. Charcot et Gombault. *Archiv. de physiologie*, 1881.
2. Prévost et Binet, *Revue médicale de la Suisse Romande*, 1889.
3. Paviot, Thèse de Lyon, 1896.
4. Gaucher, *Pathogénie des néphrites*, Thèse d'agr., 1884.
5. Lavrand, *La néphrite des saturnins*, 1899.

Digitized by Google

cas semblables on a rencontré l'albumine dans les urines.

Selon Lancereaux[1], dans la néphrite par sclérose en général, et dans la néphrite saturnine en particulier, il y a deux ordres d'altérations : les unes caractérisées par l'organisation d'un tissu cicatriciel, occupant surtout le rein, mais aussi dans d'autres organes et en particulier dans les vaisseaux artériels; l'extension de ces lésions est l'expression anatomique d'une maladie plus générale. Les autres sont des altérations secondaires résultant de l'insuffisance de la sécrétion urinaire. Dieulafoy[2] dit aussi à peu près les mêmes choses. Ces considérations cliniques, comme dit Labadie-Lagrave, bien que l'étude anatomique des reins saturnins chez l'homme ne permette pas la systématisation de lésions, nous portent à mettre la néphrite saturnine à côté de l'artério-sclérose rénale; j'ai traité, dans mon précédent travail, de cet argument et de ses rapports avec la production de la cataracte.

Il n'y avait aucun doute sur la nature (nucléo-lenticulaire) de la cataracte, dans le troisième cas opéré par M. Landolt; nous l'avons constaté *de visu*. Pas de traumatisme, pas de lésions choroïdiennes, qui puissent faire songer à une cataracte d'autre nature.

Il s'agit donc de cataracte chez des individus jeunes, chez lesquels le filtre rénal est altéré et l'élimination insuffisante. Cette constatation me semble de grande valeur, parce que, même si l'on ne veut pas admettre tout le processus conçu par moi pour la production de la cataracte sénile, il est évident qu'il y a un rapport, que je crois direct, entre les affections de sclérose rénale et la cataracte type sénile.

Pendant que j'étudiais ces malades, un autre cas non moins intéressant s'est présenté à mon observation, un cas clinique dont l'évolution vient confirmer tout le processus

1. Lancereaux. *Altération des reins dans l'intoxication saturnine*, 1863; — Article Rein dans le *Dict. encyclopéd.*, 1875; — *Néphrite et arthrite saturnine* (*Arch. gén. de Méd.*, 1881); — *Leçons de clinique médicale.*
2. Dieulafoy, *Manuel de Pathologie interne.*

Digitized by Google

de production de la cataracte que j'ai exposé et sanctionner une fois de plus la théorie de M. Ovio, sur les phénomènes d'endosmose du cristallin.

Il s'agit de M. Tom. N... médecin, âgé de 58 ans, qui, dans le mois de décembre 1903, est venu me consulter à Ortona-a-Mare (Italie), pour des troubles de la vision de l'œil droit. L'examen rigoureux me révéla une cataracte commençante dans l'œil droit, avec opacités plus marquées dans le segment supéro-externe du cristallin. Le choix des verres correcteurs permit une bonne vue à cet œil. Dans ce temps-là j'étudiais la cryoscopie des urines, et j'ai pratiqué heureusement les mêmes recherches sur les urines du confrère.

Des analyses complètes des urines, plusieurs fois répétées, il est résulté en moyenne :

Quantité journalière moyenne, 1500; réaction acide; densité = 1015; coloration = 2° éch. Vogel; légère diminution des phosphates, sulfates et chlorures; urée = 15 gr. 5 par litre; pigments biliaires, pigments hématiques, albumine, sucre, etc., absents. — Examen microscopique : sédiments urinaires très rares. On voit des cristaux d'acide urique; cryoscopie = Δ — 1,27.

Il est évident que, bien qu'on ne puisse parler de véritable insuffisance rénale, il faut reconnaître que les reins ne fonctionnent pas comme chez un sujet normal.

Six mois après, c'est-à-dire au mois de juin, j'ai reçu une lettre de mon confrère, qui m'écrivait que quelques jours auparavant il avait été frappé par un très fort rhume, avec fièvre, et que pendant trois jours, à la suite d'ingestion de diaphorétiques (je crois qu'il s'agit de salicylate de soude), il avait été en sueur continuelle, et qu'enfin le quatrième jour, quand il se leva, il s'aperçut que son œil droit était aveugle et qu'il pouvait à peine distinguer le jour de la nuit.

Comment expliquer cette maturation presque instantanée de la cataracte? A-t-elle été produite par la fièvre? ou s'agit-il d'un trouble circulatoire, d'une déshydratation de tout l'organisme, à la suite des fortes sudations?

Je n'ai aucune raison pour admettre la première hypothèse;

Digitized by Google

au contraire, si nous tenons compte des analyses des urines faites précédemment, il me semble que la deuxième soit bien indiquée et que la déshydratation générale, dont j'ai étudié le rôle dans mon précédent travail, dut faire sentir ses effets sur le cristallin. Celui-ci, déjà frappé d'un processus de sclérose, représentait un *locus minoris resistentiæ*, et la différence, presque instantanée, de tension osmotique entre les liquides endoculaires et le cristallin, a produit subitement une déshydratation de la lentille, laquelle se traduisit par sa complète opacité.

Ce cas clinique rappelle très bien les expériences classiques de Kunde, et confirme en cela ma théorie, dont lesdites expériences ont été la base. Mais je crois que l'importance de ce cas, envisagé au point de vue de ma théorie, ne s'arrête pas ici. Il nous montre une route à expérimenter pour la maturation artificielle de la cataracte, au moyen de très fortes sudations. Je la propose et j'espère l'exécuter quand j'en aurai l'occasion. Mais il ne faut pas oublier d'apporter la plus grande circonspection dans le choix des diaphorétiques, parce que chez les personnes cataractées le filtre rénal est plus ou moins altéré. La pilocarpine, le diaphorétique par excellence, pour donner de fortes sudations, doit être administrée à la dose de 1 ou 2 centig.; mais elle est toxique. Sont également toxiques l'aconitine et la vératrine; la quinine est insuffisante; le salicylate de soude et l'aspirine, je crois, sont préférables; mais il ne faut pas oublier leur action sur les reins. Pour toutes ces considérations, il serait bien préférable de remplacer la diaphorèse chimique par une diaphorèse physique, c'est-à-dire le maillot sec ou le bain de vapeur, comme on le pratique maintenant à l'Hôtel-Dieu de Paris, où l'on emploie un sac de toile vernissée qui enveloppe le corps du malade, en laissant la tête libre; la vapeur est fournie au moyen d'une lampe à alcool; ou bien les bains romains, comme j'ai vu dans le grand Institut Kinési-thérapique de Rome; ou enfin les célèbres bains de sueur dans la grotte de Monsummano, à la chaleur naturelle.

Digitized by Google

Et je serai aussi tenté, en me plaçant toujours au point de vue de mon hypothèse de la production de la cataracte, de soigner les premiers commencements de celle-ci en faisant une route inverse à celle de sa production, c'est-à-dire par l'hydratation du corps de malades et la thérapeutique de l'affection rénale.

A M. Galezowski, qui m'a permis, pendant tout mon séjour à Paris, de fréquenter sa clinique et d'étudier les malades, et à M. Galezowski fils, qui m'a aidé beaucoup dans mes recherches et a mis à ma disposition le laboratoire de la clinique, j'adresse mes sentiments de très vive gratitude.

Nous avons trouvé en M. le Dr Beauvois, assistant à la clinique, un ami éclairé et dévoué auquel nous tenons à dire notre très vive sympathie.

Dr J. GRILLI.

Xe CONGRÈS INTERNATIONAL D'OPHTALMOLOGIE

(13-17 septembre 1904, à LUCERNE)

Comptes rendus par le Dr A. BEAUVOIS

I

RAPPORTS PRÉSENTÉS SUR LE SUJET DE DISCUSSION PROPOSÉ PAR LE COMITÉ DU CONGRÈS

Le Comité du progrès avait mis à l'ordre du jour la question suivante, si importante à l'heure actuelle :

Fixer, au point de vue de l'indemnité, la valeur d'un œil perdu ou endommagé,

et avait choisi comme rapporteurs des hommes que leur compétence en cette question imposait pour ainsi dire : en France, le Dr *Sulzer*, qui avait déjà été rapporteur d'une question connexe au dernier Congrès de la Société française d'Ophtalmologie (voir dans le n° de mai 1904 du *Recueil* le compte rendu de ce rapport);

Digitized by Google

en Allemagne, le Prof. *Axenfeld* (de Fribourg en Brisgau), l'auteur de nombreux et importants travaux sur le même sujet; et aux États-Unis, le Dr *Würdemann* (de Milwaukee), l'auteur d'un traité publié en 1902 en collaboration avec Magnus sur la question des indemnités consécutives aux blessures de l'œil. Cette dissémination voulue des rapporteurs, — et il convient d'en féliciter très vivement le comité d'organisation, et en particulier le Prof. Mellinger, — a eu pour effet de nous donner un état actuel aussi complet que possible de cette question. A l'heure où nous écrivons, nous ne connaissons pas encore le résultat de la discussion très importante qui s'est engagée sur ces rapports et dont le compte rendu va bientôt être publié, et à laquelle ont pris part des oculistes de tous pays, mais nous pouvons affirmer que jamais aussi grand effort n'avait été fait dans le but d'arriver au but, à la vérité, qui est ici en l'espèce de la plus haute importance pratique. Comme le faisait justement remarquer au dernier Congrès de la Société française le Dr Péchin, c'est sur la diminution d'aptitude au travail que doit porter l'enquête, et c'est sur cette diminution, extrêmement variable suivant les métiers, que sera calculée l'indemnité à servir à l'ouvrier blessé. Nous reviendrons d'ailleurs sur cette question quand nous analyserons la discussion de ces rapports.

Essayons par une brève analyse de montrer leurs mérites respectifs.

A) Dr A. Sulzer (Paris). — **Valeur d'un œil perdu ou endommagé.** — Ce rapport se compose de trois parties bien distinctes précédées d'une brève introduction. Après avoir indiqué les bases de la loi française, qui sont d'ailleurs les mêmes pour tous les pays, excepté la Belgique, — à savoir que l'ouvrier reçoit une rente égale à la moitié de la réduction que l'accident aura fait subir au salaire en cas d'incapacité de travail partielle et permanente, et une rente égale aux deux tiers du salaire annuel, si l'incapacité est absolue et permanente, — il fait remarquer avec juste raison qu'il importe de connaître quelle est l'acuité visuelle nécessaire pour un métier donné, afin de pouvoir en apprécier les diminutions.

La première partie expose les idées de l'auteur que nous avons déjà analysées lors de son rapport à la Société française d'Ophtalmologie (1904), sur la mesure de l'acuité visuelle et son unification. Rappelons simplement aujourd'hui que l'auteur, renversant les méthodes de mesure jusqu'ici employées, propose d'appeler *grade* la nouvelle unité de mesure équivalant à l'acuité 0,1 dans l'ancien système.

La seconde partie traite de la valeur économique de la vision,

Digitized by Google

et définit ce qu'il faut entendre par acuité visuelle professionnelle, distincte de l'acuité visuelle physiologique. Après ces données sommaires, le Dr Sulzer expose l'état actuel de la question. Il montre combien est difficile la tâche du médecin expert à cause du grand nombre d'inconnues que présente toujours pour lui le moindre des cas. Les enquêtes ne sont pas assez nombreuses, les statistiques insuffisantes pour que nous puissions, connaissant les limites de l'acuité visuelle professionnelle, déterminer le degré de diminution d'aptitude au travail. L'auteur rapporte les intéressantes statistiques publiées en 1902, dans les *Annales d'hygiène publique et de médecine légale*, par Duchaufour, les travaux de Baudry, de Magnus sur les mineurs allemands, et montre que dans ces statistiques on n'a pas appliqué l'article de la loi qui prescrit de mesurer la rente par la diminution du salaire. Il faut rechercher les causes de ce fait dans les multiples difficultés non encore résolues de ce problème. Un œil étant perdu, il faut savoir quel rôle il jouait pour l'individu, rôle différent chez un terrassier et un serrurier.

Certains métiers sont impossibles sans vision binoculaire; d'autres ne sont pas entravés par la perte de cette même vision; *Grœnouw*, qui a essayé une division théorique des métiers en quatre classes, selon les exigences qu'ils ont pour la vision binoculaire, ne précise pas à quelle catégorie peut appartenir un cas donné.

Le remède à ces incertitudes se trouve donc dans la détermination de l'acuité visuelle d'un grand nombre d'ouvriers de tous les métiers. Ce sont les moyens de rassembler ces observations qui constituent la troisième partie du travail de M. Sulzer. Mais auparavant il indique l'incertitude qui règne en Suisse au sujet de la fixation des indemnités, les tribunaux demandant à l'expert de déterminer la diminution de capacité de travail. *Ammann*, qui a publié un travail sur ce point, pense que les rentes allouées en Suisse sont trop fortes.

Comment donc rassembler les observations nécessaires pour prévoir la diminution de salaire qu'occasionnera une diminution donnée de l'acuité visuelle? L'auteur déclare la chose impossible à un seul homme. Il faut nommer des commissions. Il a essayé cependant de se documenter, et il donne un compte rendu très intéressant des observations qu'il a pu faire dans une filature de coton, où il a pu constater que, pour les ouvriers de ces usines, l'acuité visuelle a une valeur différente selon la branche de travail. La même enquête a porté sur une fabrique de lampes à incandescence et a montré que les ouvriers travaillent dans des conditions tout à fait différentes.

Digitized by Google

La conclusion de l'auteur, c'est que. en attendant les observations des commissions ou des savants, on en sera réduit à se servir des barèmes en usage.

B) Prof. Th. Axenfeld (de Fribourg en Brisgau). **De l'indemnité-accident en ophtalmologie.** — Dans un travail très volumineux (plus de 130 pages), bourré de documents, édifié sur de nombreuses statistiques, le Prof. Axenfeld passe en revue tous les points de l'intéressante question proposée par le Congrès.

Envisagé à ce point de vue, son rapport est à peu près complet, bien que les conclusions n'en soient pas très catégoriques et aient plutôt l'apparence de simples desiderata. Son étude a toutefois le considérable mérite de nous donner un état complet de la question dans les pays allemands. Elle est divisée en deux parties : l'une générale, l'autre spéciale.

Dans la première, l'auteur, après avoir indiqué les limites supérieure et inférieure de l'acuité visuelle professionnelle, étudie ses relations avec la capacité professionnelle. Il s'étend ensuite sur les différentes propositions qui ont été faites dans le but d'obtenir l'appréciation de cette capacité professionnelle (méthode subjective, système des formules). Il reconnaît l'insuffisance de ces procédés et conclut lui aussi à l'utilisation des statistiques et des observations, sans négliger des considérations extérieures capables de faire varier cette estimation (âge, habitude).

Dans la partie spéciale, des points très particuliers sont étudiés par l'auteur. Citons : la cécité unilatérale, l'aphakie unilatérale, la faiblesse visuelle unilatérale, les limites de la vision binoculaire, les troubles dépendant d'une lésion des muscles, les rétrécissements du champ visuel, l'hémianopsie, les accidents survenant sur des yeux déjà malades et chez les paysans.

Il nous est impossible de suivre pas à pas le distingué rapporteur dans une étude aussi vaste. Nous donnerons simplement le résumé de ses conclusions :

Un pourcentage de l'incapacité de travail dans les accidents oculaires ne nous donne pas beaucoup de résultats et pourrait être utilement remplacé par une classification des accidents en petits, moyens, grands. Le but de cette classification serait de donner au sinistré, non pas une rente couvrant plus ou moins approximativement le dommage causé, mais une aide matérielle pour l'aider à vivre. Cependant tant que le pourcentage existera, le médecin peut être capable d'une telle appréciation.

En aucune circonstance l'incapacité de travail ne doit être calculée d'une façon théorique et mathématique. Les idées de Magnus et de Würdemann doivent donc être rejetées.

Digitized by Google

La méthode des statistiques et des observations ne donne pas non plus facilement une solution, à cause de la grande différence des salaires dans le même accident. Elle peut cependant permettre d'obtenir quelques points de repère dont on pourra tirer quelque utilité en les employant dans certaines blessures types et qui serviront ensuite à apprécier les autres blessures et leur influence sur la capacité de travail. Les formules de Grœnouw ont été établies de cette façon.

Ces moyennes d'ailleurs, qu'il serait désirable de voir multiplier, ne peuvent être utiles que pour une région. Quant aux examens généraux, tels que les ont proposés Sulzer et Nathanson, il n'est pas sûr qu'ils donneraient une solution plus juste de l'acuité visuelle professionnelle et de l'indemnité accidents.

Dans beaucoup de cas particuliers on devra toujours se borner à une appréciation purement subjective. L'acuité visuelle professionnelle paraît être indiquée d'une façon suffisamment précise pour les professions qui exigent une grande acuité visuelle et pour celles qui exigent le moins, V = 0,75 jusqu'à V = 0,15, (Magnus) et jusqu'à 0,1 (d'après Grœnouw-Truc) et V = 0,05 et V = 0,02. Pour les borgnes et les malades atteints de troubles visuels bilatéraux, les propositions de Schleich-Muller doivent être prises en considération.

Les certificats ne doivent tenir compte que des suites réelles des accidents. Il faut aussi envisager le changement de profession dans des blessures graves et dans des professions dangereuses. Pour mesure de cette influence nuisible du changement de profession sur la capacité professionnelle, on pourra prendre les blessés qui ont déjà changé. Par contre, on ne doit pas s'arrêter à cette circonstance que la blessure d'un œil, en amenant une certaine limite professionnelle, pourrait s'aggraver si l'autre œil devait s'endommager. Les suites pathologiques de l'autre œil, qui ne sont pas en relation avec la blessure de l'œil, n'entrent pas en ligne de compte. Il est à souhaiter qu'on fasse attention à ces considérations réelles et éventuelles des suites des accidents.

La proposition d'Ammann de faire varier la rente de 0 à 30 p. 100 pour les borgnes doit être rejetée pour des raisons sociales et autres. D'après les données actuelles, on ne doit pas descendre au-dessous de 20 à 25 p. 100 pour les borgnes.

Comme le calcul des rentes est basé sur le gain du sinistré, l'ouvrier des champs obtient de ce chef des rentes inférieures. La rente des borgnes d'environ 30 p. 100 pour les ouvriers et de 20 à 25 p. 100 pour les ruraux accordée par la Société d'assurances allemandes semble insuffisante (surtout puisqu'on ne donne en paiement que 2/3 en Allemagne et 1/2 ailleurs). Pour

Digitized by Google

les borgnes, il faut dans tous les cas accorder une rente durable.

Tous les troubles visuels unilatéraux qui n'influencent pas la vision binoculaire n'ont pas besoin de rente, pourvu que, dans le cas d'une blessure ou d'une maladie du second œil, le premier trouble visuel ne soit pas augmenté. Pour les troubles visuels avec l'acuité visuelle inférieure à 0,1 la moitié de la rente des borgnes est insuffisante. Il en est de même pour l'aphakie unilatérale, car dans ce cas on ne tient compte que de l'acuité visuelle non corrigée.

Les professions qui exigent beaucoup d'acuité visuelle ont besoin d'une attention particulière. Il semble que, d'après les usages, les dommages unilatéraux soient susceptibles d'une réduction de la rente habituelle après un ou deux ans. Dans l'aphakie non défigurante, on peut la réduire aussi. Dans ce cas, il faut néanmoins garder provisoirement une rente durable (10 p. 100).

Il est désirable, pour des raisons sociales, qu'il soit fait allusion, dès le premier certificat, à la réduction de la vision à venir.

Les examens de l'acuité visuelle dans le but d'obtenir des certificats professionnels doivent être faits, si possible, dans les mêmes conditions que le travail.

S'il s'agit de troubles des muscles de l'œil, amenant soit de la diplopie, soit du ptosis, il faut les juger au moins comme équivalant à un œil borgne. Les diplopies partielles et les paralysies multiples et compliquées ne peuvent être jugées que le cas échéant.

Dans l'hémianopsie hétéronyme et dans le rétrécissement unilatéral du champ visuel à un haut degré, il faut considérer plus qu'on ne l'a fait jusqu'ici les troubles de la vision binoculaire. Les moyennes sont ici inutiles, vu la rareté des anomalies du champ visuel, dans le domaine de l'assurance contre les accidents, et surtout que les lésions optiques ainsi que la plupart des paralysies sont combinées avec d'autres phénomènes cérébraux et nerveux.

Il convient aussi de mieux observer les phénomènes traumatiques nerveux. Il faut se garder de négliger les états d'irritation, les éblouissements, etc. Il ne faut pas seulement tenir compte du degré de l'acuité visuelle, mais aussi de la nature de ces troubles spéciaux. Une surtaxe de 5 à 10 p. 100, comme on l'a proposée plusieurs fois, est trop schématique. Pour certifier que dans ces cas l'habitude produira une amélioration, il est indispensable de soumettre au médecin des considérations sur les conditions du travail et le salaire. Elles facilitent le jugement de la capacité professionnelle, enrichissent la statistique du médecin et empêchent les propositions de réduction de rente exagérées. Aussitôt la

Digitized by Google

reprise du travail, de telles enquêtes devraient être faites afin de permettre la comparaison les années suivantes.

Telles sont, rapidement résumées, les grandes lignes du rapport du Prof. Axenfeld. Riche en faits, trop diffus même, on pourrait aussi lui reprocher un manque de généralisation et de philosophie indispensable aux travaux de ce genre.

C) Dr H. V. Würdemann (de Milvaukee, Wisconsin). **Perte de vision par accident; ses rapports avec l'habileté professionnelle.** — Le rapport de notre éminent confrère le Dr Würdemann n'a pu être imprimé en entier, nous dit une note du Comité. Force nous est donc de nous contenter de la partie qui nous a été adressée. Voici dans quels termes la même note émanant du Comité apprécie ce même travail :

« Dans son rapport, le Dr Würdemann étudie d'abord sous divers aspects l'importance des lésions oculaires comme partie des accidents généraux. Il a recueilli un certain nombre de faits dans les dommages accordés par les cours d'Amérique pour différentes lésions oculaires caractéristiques, dommages qui paraissent avoir été l'objet de recours et ainsi discutés plus à fond dans leurs éléments d'appréciation.

« Après avoir déduit par les considérations de droit naturel ce qui caractérise le dommage et l'obligation ou la possibilité de le réparer, M. le Dr Würdemann s'applique avec le plus grand soin à rechercher tous les éléments qui constituent la valeur économique du travailleur, quelle part de valeur est représentée par la vue, et quelle part de perte dans les différentes lacunes que toute blessure oculaire produit. Tous ces facteurs établis les uns vis-à-vis des autres sont, dans des proportions différentes, des éléments du résultat cherché, et l'établissement de ces fonctions, s'il pouvait être fait suivant une rigueur mathématique, amènerait mathématiquement à l'appréciation juste de toute lésion.

« Il y a là un effort considérable vers l'exactitude dont il faut savoir hautement gré à notre éminent collègue américain qui l'a entrepris, bien qu'il se rendît parfaitement compte de ce qu'il y a d'arbitraire dans les prémisses.

« Les déductions mathématiques que l'établissement de la formule entraîne ont pris un développement tel qu'elles dépassaient notablement ce qu'il était possible de publier d'avance et d'imprimer à temps pour servir à la discussion. Aussi avons-nous dû, à notre grand regret, nous limiter en publiant ceux des fragments du rapport du Dr Würdemann qui paraissent les plus importants pour la discussion, et les faits réels tirés des décisions des

Digitized by Google

Cours d'Amérique, que l'on tiendra tout au moins à avoir comme documents. »

Ce sont ces extraits que nous allons analyser :

Le Dr Würdemann commence par établir le rapport des accidents oculaires aux accidents généraux, et indique les différentes lois qui protègent les ouvriers contre les accidents dans les États d'Amérique. Il relate différents jugements des cours d'Amérique, soit dans les cas de blessures générales, soit dans le cas de blessures de l'œil. Il fit une enquête auprès des Compagnies d'assurances américaines sur les points suivants :

Combien d'indemnité allouez-vous pour la perte totale de la vision ou pour une perte équivalant à l'incapacité dans les deux yeux résultant d'un accident? Combien pour un seul œil? Faites-vous une différence entre la perte de la vision et la perte du globe oculaire ou autre blessure mutilante? En cas de paiement hebdomadaire ou autre, fait pour une incapacité partielle ou totale, quelle somme donnez-vous et pour combien de temps? Cette somme est-elle fixée empiriquement ou par des calculs statistiques?

Les résultats généraux portèrent sur 55 Compagnies. L'indemnité pour la perte totale est en général de 100 p. 100, parfois doublée dans des polices spéciales. La perte d'un seul œil est plus diversement interprétée et indemnisée, et la somme varie de 12 1/2 p. 100 à 33 p. 100. Aucune Compagnie n'attribue d'indemnités spéciales dans le cas de blessure mutilante. Ces indemnités sont allouées en général pour cinquante-deux semaines au moins, parfois pour deux cents semaines.

Ces sommes sont calculées la plupart du temps sur l'expérience de la Compagnie et aussi sur les statistiques. Le Dr Würdemann examine ensuite quelle doit être l'attitude du médecin en ce qui concerne l'estimation du dommage visuel dû à un traumatisme et de l'indemnité. Il se rattache à l'opinion de *Mooren :* « La présence d'un trouble oculaire ne constitue pas un droit à une indemnité, mais il faut considérer seulement l'incapacité à suivre une profession ou un métier. » Si le médecin veut faire son devoir, il ne doit pas s'éloigner de cette interprétation de la loi.

Förster, de son côté, considère que le droit du médecin est seulement de dire l'espèce de blessure et de laisser aux hommes du métier l'estimation de ses effets sur l'habileté au travail. Le Dr Würdemann pense que ce serait là un danger. Il est bien préférable que le médecin prenne connaissance des diverses particularités techniques.

Digitized by Google

Après une rapide revue historique sur les formules en usage pour l'estimation des troubles oculaires (formule de Zehender, de Grœnouw, de Heddens), l'auteur essaie de déterminer les principes généraux qui doivent servir à l'établissement des rapports des blessures oculaires avec l'habileté professionnelle.

« *D'après nous*, dit-il, *il y a seulement une façon d'établir une formule pour l'habileté oculaire professionnelle normale, c'est par l'estimation séparée de la valeur de chaque facteur physiologique du sens de la vue et par l'addition de ces parties composantes.* »

La première application que fait le Dr Würdemann, c'est la limite économique de l'acuité visuelle dans les divers métiers et professions; et il nous donne un tableau de classification des métiers rangés d'après l'acuité visuelle qu'ils exigent, de 0,75 à 0,15.

Il termine enfin son travail par une application pratique de ces données.

Citons le premier exemple :

Un artisan dont le métier exige une acuité visuelle élevée est atteint d'une blessure de l'œil; sa vision est perdue de ce côté, l'autre restant normal. Dans la première année qui suit l'accident, l'ouvrier a perdu 30 p. 100 de son habileté professionnelle et 20 p. 100 dans les années suivantes.

« Supposons, dit-il, que cet homme ait 30 ans et qu'il ait gagné dans les cinq années précédentes 25,000 francs par an, avec la perspective de ce même gain jusqu'à 50 ans, quand à cet âge son salaire annuel, par raison de moindre habileté due à l'âge et à la concurrence des jeunes ouvriers, son salaire tombera à 19,250 francs. Sa vie active cesse à 65 ans. S'il n'avait pas été blessé, ses gains en perspective pendant sa vie auraient donc été : vingt ans à 25,000 francs, quinze ans à 19,250 francs, au total 781,250 francs. La première année après l'accident l'ouvrier peut s'attendre à une perte de gain de 30 p. 100, soit 7,500 francs au lieu de 25,000 francs. Pour les dix-neuf années suivantes, une perte de 20 p. 100, soit 5,000 francs annuellement, et les quinze années suivantes 20 p. 100 encore, soit 3,650 francs, au total une perte pour trente-cinq ans de 158,750 francs.

Nous trouvons dans ce cas que la valeur de la perte économique est de 7,500 francs la première année, 5,000 francs les dix-neuf années suivantes, et 3,750 francs les quinze autres années, au total 94,088 francs, et que cette somme doit être considérée par la Cour comme un paiement juste du dommage économique. Il

Digitized by Google

convient d'y ajouter les frais et une indemnité juste pour la douleur et la souffrance. »

Ce cas montre quels sont les principes qui, d'après Würdemann, peuvent guider les estimations dans les États-Unis d'Amérique. Nous nous arrêterons à cet exemple et nous donnerons pour terminer les conclusions de l'auteur :

1° Les usages actuels pour l'estimation des pensions, assurances, et dommages légaux, pour la perte de la vision, sont basés entièrement sur les précédents et sont purement empiriques.

2° Le rapport de l'acte visuel à l'habileté professionnelle est susceptible d'une démonstration mathématique.

3° La perte probable du salaire, c'est-à-dire l'effet sur la capacité au gain d'un individu peut être déterminée par le trouble spécial de la vision.

4° *a*) Les contrats d'assurances seront probablement continués dans les arrangements d'affaires actuels, mais peuvent être équitablement soumis au calcul du dommage économique, — un pourcentage de la somme pour incapacité totale étant payée pour des pertes partielles. Dans le cas d'un seul œil, les rentes seront modifiées entre 18 à 30 p. 100 de l'incapacité totale.

b) Pour le règlement des pensions ou annuités, le dommage économique annuel total devra être payé.

c) Pour l'établissement des règlements devant la loi, le dommage économique sera le principal élément à considérer. Puis on tiendra compte de l'interruption de travail, des dépenses occasionnées par l'accident, et on ajoutera empiriquement un coefficient pour la douleur supportée. Enfin, dans le verdict, on tiendra compte des autres facteurs légaux.

5° Les calculs et les règles de Magnus, tels qu'ils ont été modifiés par l'auteur, constituent une méthode d'estimation du dommage économique, juste pour toutes les parties et s'adaptant à toutes les revendications en justice.

L'ensemble de ces trois rapports représente un énorme travail. Nous dirons plus tard le résultat de la discussion engagée entre les congressistes sur cet important sujet. Il nous suffira aujourd'hui d'adresser nos félicitations à nos confrères et d'applaudir à leur labeur.

(*A suivre.*) Dr Beauvois.

Digitized by Google

SOCIÉTÉS SAVANTES

ACADÉMIE DE MÉDECINE

7 juin 1904.

Traitement de la myopie forte par l'extraction du cristallin. — M. Lagrange (de Bordeaux) apporte le résultat de son expérience concernant l'extraction du cristallin transparent préconisée par Fukala et Vacher (d'Orléans) dans le traitement de la myopie forte; il a pratiqué vingt fois cette opération pour des malades qu'il a suivis de deux à huit ans. Il n'a jamais constaté d'aggravation dans les lésions du fond de l'œil, ni de décollement rétinien; l'opération est donc innocente. Au-dessous de 17 dioptries, il vaut mieux ne pas intervenir, mais pour les myopies de ce chiffre, et les myopies plus fortes, l'extraction du cristallin transparent rend les plus grands services. L'opération amène une amélioration de l'acuité visuelle qui devient double et triple de ce qu'elle était avant l'opération; cette augmentation d'acuité s'explique surtout par les conditions d'optique différentes dans lesquelles se trouve un œil qui passe d'une myopie très forte à l'emmétropie ou à l'hypermétropie. (*La Presse médicale*, 8 juin 1904.)

ACADÉMIE DES SCIENCES

Séance du 13 juin 1904.

Effets de l'état de réfraction de l'œil dans la vision des couleurs. — M. A. Polack démontre dans ce travail que l'état de réfraction de l'œil joue un rôle dans la vision des couleurs. Les couleurs paraissent plus intenses si l'œil est accommodé pour une distance moindre que celle à laquelle se trouve l'objet coloré. Dans le cas contraire c'est l'inverse, les couleurs diminuent d'intensité. Un œil devant lequel on a placé une lentille divergente voit le rouge violacé, le jaune verdâtre, etc. Les phénomènes sont tout différents si les couleurs sont sur fond blanc et non plus sur fond noir. A l'état de myopie on constate les modifications que l'on perçoit à l'état d'hypermétropie avec un fond noir. C'est l'aberration chromatique des milieux de l'œil qui explique tout cela, d'après M. Polack.

Digitized by Google

SOCIÉTÉ MÉDICALE DES HOPITAUX

Séance du 20 mai 1904.

M. H. VINCENT. **Rétrécissement unilatéral de la pupille dans l'angine phlegmoneuse.** — Chez les malades atteints d'angine phlegmoneuse, j'ai observé cinq fois sur dix-huit — 27 p. 100 des cas — un rétrécissement pupillaire unilatéral siégeant du même côté que la périamygdalite. La pupille obéit à la lumière et à l'accommodation. Pas de diminution de la fente palpébrale, pas de voussure du cristallin. Les images Purkinje-Sanson sont un peu modifiées. Aucune modification vasculaire du fond de l'œil. Après avoir passé en revue les différentes explications physiologiques et anatomiques de ce phénomène, M. Bernard préfère admettre une communication directe entre le ganglion de Meckel où arrivent les nerfs palatins, et le ganglion ophtalmique, origine des filets constricteurs de l'iris, — nerf surnuméraire *radia media inferior ganglii ophtalmici* (Arnold, Valentin, Viedemann).

Alors une excitation douloureuse transmise par les nerfs palatins peut, chez quelques sujets, provoquer la contraction spasmodique de l'iris du même côté.

Séance du 27 mai 1904.

Rétrécissement pupillaire dans les angines phlegmoneuses. — M. DOPTER (du Val-de-Grâce) rapporte trois cas qui confirment les observations de M. Vincent communiquées à la précédente séance. Un de ces cas, une angine diphtérique à forme phlegmoneuse, présente ceci de particulièrement intéressant que le symptôme pupillaire habituel de la diphtérie, la mydriase, était remplacé ici par du myosis. (In *Progrès médical.*)

SOCIÉTÉ DE BIOLOGIE

Séance du 18 juin 1904.

Syphilis expérimentale de la cornée. — M. P. SALMON a obtenu sur un singe (macacus) le développement de la syphilis oculaire, en inoculant une papule syphilitique. Le trente-troisième jour qui suivit l'inoculation, apparut l'iritis syphilitique primitive avec conjonctivite et cercle périkératique. L'infiltration syphilitique siège au bas de la cornée épaissie. Histologiquement, la mononucléose dans le tissu cellulaire et dans l'épithélium hyper-

Digitized by Google

trophié, hyperpigmenté, l'endartérite, tout confirme le diagnostic de syphilis de l'œil.

M. P. Salmon. — **Syphilis expérimentale de la conjonctive.** Sur le macacus, le chancre syphilitique s'accompagne d'adénopathie sous-maxillaire. Histologiquement, la mononucléose se retrouve identique dans les vaisseaux et autour; dans le tissu cellulaire, il y a de l'endartérite. L'hyperpigmentation dans les cellules de l'épithélium s'explique par l'arrivée de cellules migratrices chargées de pigment. Le chancre de la conjonctive palpébrale du macacus est très caractéristique pour la clinique et l'anatomo-pathologie.

Sérums cytotoxiques et ophtalmie sympathique. — MM. Le Play et Corpechot ont inoculé 24 lapins et cobayes en mettant 2 gouttes de culture pyocyanogène dans la chambre antérieure de l'œil gauche, puis ont pratiqué une plaie aseptique de l'œil droit. Chez 12 animaux, dans la plaie de l'œil gauche, inoculation de 3 gouttes de sérum ophtalmotoxique et dans la cavité abdominale quelques centimètres cubes de la microculture, tandis que les 12 autres étaient inoculés avec du sérum à 7 p. 1000.

Dans 9 cas sur 12, la lésion de l'œil gauche a été peu accentuée chez les animaux ayant reçu l'ophtalmotoxique; chez 7, l'infection s'est généralisée; enfin dans 6 cas, chez un des animaux témoins, l'ophtalmie sympathique s'est déclarée. Ces faits n'infirment pas une théorie par continuité nerveuse pour éclairer l'origine de l'ophtalmie sympathique. Mais il semble qu'il faut tenir compte de l'infection cytotoxique.

M. Charrin s'est servi à plusieurs reprises de ces sérums cytotoxiques pour localiser les agents pathogènes. Par exemple, les inoculations du bacille pyocyanique provoquent un peu partout des lésions; mais on peut obtenir des sommations dans le foie, le rein ou les centres nerveux en utilisant les sérums correspondants: hépatotoxiques, splénotoxiques, neurotoxiques. Or, l'auteur a démontré que, sous l'influence des tares de ces divers organes, il passe dans le sang des cellules ou des débris qui peuvent amener par réaction la genèse d'une cytotoxine. Il y a donc là une portée théorique et pratique.

SOCIÉTÉ DE NEUROLOGIE

2 juin 1904.

M. Brissaud et Péchin. — **De l'hémiplégie oculaire.** — Dans l'hémiplégie cérébrale avec déviation dite conjuguée des yeux, il

Digitized by Google

n'y a pas à proprement parler déviation oculaire, mais hémiophtalmoplégie. Il y a *hémiplégie oculaire*, comme il y a hémiplégie de tous les muscles d'un même côté du corps, et la paralysie porte sur les deux yeux parce qu'il y a hémiparalysie oculaire comme il peut y avoir hémianopsie, le centre moteur comme le centre sensoriel ayant une action simultanée, parallèle et symétrique sur les deux globes oculaires. Dans l'hémiplégie oculaire, il y a perte de la fonction dans le regard à droite ou à gauche *seulement* et non dans une autre direction. A la limite extrême de la *déviation*, la position de l'œil correspond au moindre effort, le maximum d'effort se traduisant par le mouvement qui amène l'œil jusqu'au méridien sagittal. Arrivé là, l'œil est *arrêté*, il ne peut franchir cette limite parce qu'il est, comme son congénère, hémiplégié. Il y a simplement inaptitude à regarder du côté paralysé, mais pas déviation.

MM. Pierre Marie et André Leri. **Etude de la rétine dans l'amaurose tabétique.** — Certains auteurs (Vulpian, Charcot, Virchow, Ordenez, Schlaagenhaufer, etc.) placent dans le nerf optique l'origine de l'atrophie optique tabétique, d'autres (Popoff, Moxter, von Michel, de Grosz, etc.) croient que la lésion primitive siège dans la rétine et qu'elle consiste dans l'atrophie des cellules multipolaires ou ganglionnaires, cellules d'origine des fibres optiques. Nous avons coupé les yeux de 11 tabétiques amaurotiques et *dans tous les cas* nous avons trouvé un nombre encore considérable de cellules ganglionnaires, nombre souvent très comparable au nombre habituel de ces éléments, bien que dans quatre au moins de ces cas nous n'ayons trouvé dans le nerf correspondant aucune fibre nerveuse et que dans la plupart des autres le nombre des fibres restantes ait été très minime.

La couche des fibres optiques de la rétine était dans tous ces cas diminuée d'épaisseur, mais nullement proportionnellement ni au nombre des fibres conservées dans le nerf ni au nombre des cellules multipolaires.

Les autres couches de neurones de la rétine nous ont paru présenter également le plus souvent des altérations; en particulier, il existait une diminution du nombre des éléments, mais toutes ces altérations n'étaient pas plus prononcées que celles qui se produisent à la suite de lésions quelconques du nerf optique ou des extrémités terminales de ces fibres, à la suite d'une lésion du corps genouillé, par exemple.

En somme, ces recherches nous permettent de conclure nettement que l'atrophie optique tabétique ne commence pas par la rétine.

Digitized by Google

MM. Pierre Marie et André Leri. **Etude du nerf optique dans l'amaurose tabétique.** — Parmi les auteurs qui placent dans le nerf optique la cause première de l'amaurose tabétique, certains (Vulpian, Charcot, Erb, Cowers, etc.) croient à l'existence d'une altération primitivement parenchymateuse; d'autres (Virchow, Ordener, etc.) croient qu'il s'agit d'une névrite interstitielle. Nous avons étudié les lésions de l'amaurose tabétique dans les nerfs de 21 tabétiques amaurotiques; nous avons comparé les lésions rencontrées à celles que présentaient 3 paralytiques généraux avec cécité; enfin nous avons recherché les lésions du début chez 2 tabétiques avec cécité incomplète, chez 16 tabétiques et chez 18 paralytiques sans cécité, chez 7 syphilitiques avec ou sans troubles visuels, mais sans signe de tabes.

A l'examen du cerveau des tabétiques amaurotiques, nous avons été frappés tout d'abord de l'existence dans la plupart des cas d'un gros épaississement des gaines méningées arachnoïdiennes et pie-mérienne qui recouvrent les voies optiques, nerfs, chiasma et origines des bandelettes; cet épaississement méningé est tout à fait similaire à celui de la méninge spinale postérieure des tabétiques.

Au microscope, les gaines méningées nous ont paru infiltrées abondamment de lymphocytes, non seulement au-devant de la portion cranienne des nerfs, mais également au pourtour de la portion orbitaire.

A l'examen des nerfs eux-mêmes, nous avons été frappés de la disproportion manifeste de leur volume; certains nerfs qui ne contenaient presque plus de fibres avaient conservé un volume égal au moins à celui d'un nerf normal, alors que des nerfs qui contenaient encore un nombre relativement considérable de fibres étaient déjà très réduits et que d'autres nerfs très atrophiés n'avaient plus que la moitié ou le tiers du volume d'un nerf normal; cette simple constatation devait faire supposer qu'il devait exister une autre lésion qu'une simple atrophie sur place des fibres nerveuses.

Cette disproportion nous a été expliquée par l'examen microscopique. Les nerfs volumineux présentaient une hypertrophie considérable des travées vasculo-conjonctive, que l'on trouve à l'état normal entre les faisceaux nerveux. Les nerfs de volume très réduit ne présentaient plus au contraire qu'un semis de nodules fibreux extrêmement nombreux disséminés sur un fond uniforme parsemé de cellules névrogliques. L'examen de cas récents nous a montré que ces nodules représentent autant de vaisseaux qui se sont progressivement oblitérés. Mais le nombre de ces nodules nous a paru hors de proportion avec le nombre de vaisseaux

Digitized by Google

contenus normalement dans le nerf optique et nous fait penser qu'une première phase de l'amaurose tabétique est une phase d'irritation caractérisée par une néoformation vasculaire intense. A cette phase succède une phase d'oblitération des vaisseaux préexistants et néoformés essentiellement chronique : les fibres nerveuses disparaissent alors faute d'irrigation sanguine; à cette même période des lésions, on voit disparaître les travées conjonctives qui unissent les nodules vasculaires. Cette succession des lésions est très nette quand on examine des nerfs à des degrés d'atrophie différents ou même quand on examine des portions différemment altérées d'un même nerf. Elles expliquent que, comme nous l'avons indiqué, l'amaurose tabétique évolue suivant deux périodes consécutives : la première, d'évolution aiguë, généralement accompagnée de céphalées frontales et de signes d'irritation du nerf optique, de phosphènes, qui peuvent être le point de départ de troubles mentaux, pendant laquelle le malade perd toute vision distincte; l'autre, essentiellement chronique, pendant laquelle, les phénomènes aigus avaient disparu, le malade conserve durant un temps très long des sensations lumineuses.

Ces lésions n'ont rien de spécial à l'atrophie tabétique : ce sont des lésions de péri- et d'endophlébite, de péri- et d'endartérite oblitérante qui paraissent être la caractéristique de la plupart des affections syphilitiques et tertiaires de toutes les cirrhoses syphilitiques.

Leur origine vasculaire fait qu'elles sont le plus souvent nettement prédominante au début au niveau du riche réseau pie-mérien et immédiatement au-dessous de la pie-mère, à la périphérie du nerf. Le passage du faisceau maculaire, faisceau de la vision distincte, à la périphérie du nerf dans sa partie rétro-oculaire explique que toute vision distincte disparaît rapidement dès le début de l'amaurose. Nous avons retrouvé ces mêmes lésions vasculaires prédominantes au pourtour du nerf dans des cas d'altérations syphilitiques diverses du système nerveux, paralysie générale, paraplégie spasmodique, etc.

MM. Déjerine et Thomas. **Cécité verbale et agraphie.** — Le fait particulier, c'est que la malade épelait très bien le nom d'un objet présenté alors qu'elle ne pouvait ni lire, ni écrire ce nom : donc conservation du langage intérieur. La nécropsie n'a pas montré de lésion de la surface extérieure de l'hémisphère, mais des lésions de la face interne (cunéus, lobule lingual, lobule fusiforme, lobule de l'hippocampe). Il existait aussi des lésions dans la profondeur et dans la couche optique.

Digitized by Google

M. A. Thomas. **Les troubles radiculaires de la sensibilité superficielle et profonde dans un cas de paralysie radiculaire du plexus brachial d'origine traumatique.** — Il s'agit d'une section de la huitième cervicale par une lame dans une tentative de suicide; la sous-clavière ayant été intéressée, il se développa un anévrysme englobant la septième cervicale dans sa paroi; ces faits anatomiques furent vérifiés au cours de l'intervention opératoire. Au point de vue clinique, la paralysie du plexus brachial permit de dessiner avec précision l'aire de distribution des racines sensitives intéressées et de constater l'absence d'anesthésie de la face interne du bras, ce qui fait dépendre l'innervation de cette face de la première racine dorsale. Les autres faits intéressants de cette observation sont les troubles de la sensibilité profonde à disposition radiculaire, et les troubles oculo-pupillaires dépendant d'une lésion du sympathique.

MM. Raymond, Alquier et Courtellemont. **Un cas de kyste dermoïde des centres nerveux.** — Kyste dermoïde du lobe frontal droit ayant donné lieu pendant la vie à des céphalées violentes, à des accès jacksonniens, à l'affaiblissement de la vue, à la perte de la mémoire. La tumeur, grosse comme une noix, occupait toute la moitié interne du lobe frontal et avait détruit la tête du noyau caudé sans toucher à la capsule interne. Elle contenait des grumeaux d'une substance onctueuse et des poils blonds; quelques petits nodules dans les méninges, quelques-uns ouverts dans les espaces sous-arachnoïdiens. A la phase ultime, la constatation dans le liquide céphalo-rachidien de la substance remplissant les kystes aurait pu permettre le diagnostic.

M. Rathery. **Tumeur du cervelet.** — Il s'agit d'une femme ayant des céphalalgies, des faiblesses et des appréhensions de tomber, qui fut longtemps traitée comme neurasthénique. Les céphalalgies devenant de plus en plus pénibles, M. Brissaud fut appelé en consultation et fit le diagnostic de tumeur du cervelet après avoir constaté un symptôme d'importance capitale, la *diplopie*, et vérifié qu'il y avait une tendance à tomber à droite. La malade entra quelques jours plus tard à l'Hôtel-Dieu; le soir même de son entrée, sans bruit, sans convulsions, elle succomba à un *ictus cérébelleux;* ses voisines de salle la virent morte dans son lit, sans l'avoir vue mourir. (*La Presse médicale*, samedi 18 juin 1904.)

Digitized by Google

SOCIÉTÉ DE MÉDECINE DE PHILADELPHIE

SECTION D'OPHTALMOLOGIE

(19 avril 1904)

ED. SHUMNAY et MARY BUCHANAN. **Histologie d'un œil amaurotique, avec idiotie familiale.** — Le sujet présentait des deux côtés des plaques blanches symétriques maculaires, avec tache rouge centrale et atrophie des deux papilles. Dans le système nerveux central on trouva de la dégénérescence des cellules ganglionnaires avec tractus blancs. Dans la rétine, dégénérescence très avancée des cellules ganglionnaires; pas d'œdème. Fibres du nerf optique atrophiées, surtout du côté temporal. De Schweinitz a vu un enfant présentant les mêmes lésions.

DE SCHWEINITZ. **Perforation traumatique de la macula et rupture de la choroïde.** — L'enfant, âgé de 14 ans, avait reçu dans l'œil une balle d'un fusil à air. L'aspect était typique et rappelait celui des lésions qu'on observe dans le fond d'œil d'artério-scléreux âgés, après traumatismes. Lentmayer rapporte un cas semblable causé par un bouchon d'eau gazeuse, Risley admet plutôt une hémorragie qu'un trou véritable, c'est seulement après la résorption du sang que la cavité apparaît. Harlan, après un traumatisme par projectile, a observé une rupture du sphincter de l'iris et de la capsule.

DE SCHWEINITZ. **Dégénérescence pigmentaire atypique de la rétine.** — Myopie, syphilis datant de seize ans; larges plaques atrophiques maculaires. L'auteur croit à des lésions congénitales. Pyle rappelle le cas présenté par lui avec vision centrale bonne sans dyschromatopsie, malgré la dégénérescence pigmentaire atteignant le voisinage de la macula.

C. POSEY. **Coup de feu de l'orbite avec délire post-traumatique.** — La radiographie localise la balle à la pointe inféro-interne de l'orbite, contre le globe. Pyle admet qu'on puisse la laisser tant qu'elle sera tolérée; Hansell préfère l'extraction; de Schweinitz la recommande énergiquement, même à l'aide d'une section musculaire temporaire; Risley admet qu'on la laisse en place, la région étant pleine de nerfs ciliaires, mais il insiste sur le traitement mental.

LENTMAYER. **Kératite filamenteuse.** — Femme de 36 ans ayant présenté une névralgie de la Ve paire avec vésicules cornéennes.

LENTMAYER. **Iridocyclite avec abondante cholestérine.**

Dr A. BOUCHART.

Digitized by Google

BIBLIOGRAPHIE ET LIVRES NOUVEAUX

Traité des tumeurs de l'œil, de l'orbite et des annexes. Tome deuxième : *Tumeurs de l'orbite et des annexes*, par le Dr Félix Lagrange, professeur agrégé, chirurgien et oculiste des hôpitaux de Bordeaux. — Tous les spécialistes, tous les chirurgiens que préoccupent, à juste titre, les affections générales de l'organe de la vision et qui ne dédaignent pas de s'intéresser à ces questions ressortissant aussi bien à la pathologie externe, à la médecine opératoire, proprement dite, qu'à l'oculistique en particulier, ont certainement encore présent à l'esprit l'immense succès, obtenu il y a trois ans à peine, par le magnifique *Traité des tumeurs de l'œil*, que publiait, à cette époque notre excellent et savant collègue de Bordeaux.

Or, nous devons à la vérité de dire que le tome deuxième de ce véritable monument chirurgical est parfaitement à la hauteur du premier, répond de tous points à l'impression qu'on éprouvait déjà à la lecture de son aîné, qu'il atteint assurément, en tant que clarté, que netteté d'exposition, qu'importance et valeur des documents, que précision des procédés thérapeutiques à appliquer. Je ne crains même pas d'être taxé d'exagération en affirmant que le volume particulièrement consacré aux *Tumeurs de l'orbite et des annexes* est, sous bien des rapports, supérieur encore à celui dont on a dit tant de bien en 1901.

Il sera facile, d'ailleurs, de s'en rendre compte et d'en juger en connaissance de cause par le compte rendu de ce second volume, qui ne pourra, malheureusement, et quoi que nous fassions, que donner seulement un aperçu, une idée d'ensemble de cet ouvrage, un des plus importants, sinon le plus important, paru dans ces derniers temps en oculistique.

I. — Tumeurs du nerf optique.

Le premier chapitre, spécialement consacré aux *Tumeurs du nerf optique*, constitue une monographie complète sur ce sujet, tout d'actualité et absolument à l'ordre du jour, basée sur l'analyse de 173 observations, que l'auteur a pris grand soin de compulser lui-même et de soumettre à une critique aussi sérieuse que consciencieuse. Ayant bien soin, d'ailleurs, de ne comprendre dans cette étude que les tumeurs nées primitivement du nerf optique, à l'exclusion absolue de tout envahissement secondaire.

M. Lagrange nous fixe tout d'abord sur les rapports précis de ces néoplasmes : 1° avec la papille, 2° avec la gaine externe du

Digitized by Google

nerf, 3° avec la cavité cérébrale, 4° avec le contenu de l'orbite, point extrêmement important en raison des symptômes observés au cours de la maladie en évolution. Puis vient l'énumération, par ordre de fréquence, des multiples tumeurs étudiées anatomo-pathologiquement et microscope en main. Qu'il nous suffise de dire qu'apparaissent en premier lieu : les myxo-sarcomes, dans la proportion de 37 sur 162; les sarcomes avec le chiffre 20; les fibro-sarcomes qui figurent pour 11; les fibromes pour 11 également; les gliomes pour 10; les myxomes pour 9; les endothéliomes pour 8.

Ne rentrent pas dans cette classification 5 cas de gomme et de tuberculose, compris dans le tableau de Finlay, et que notre distingué confrère considère avec raison, à notre avis, comme « des maladies purement infectieuses et non pas des tumeurs ». Au total et en résumé, les tumeurs du nerf optique proprement dites seraient ordinairement et le plus souvent des sarcomes ayant subi la dégénérescence muqueuse. Elles seraient habituellement très nettement encapsulées; par suite et comme conséquence, d'une bénignité relative, généralement extirpables sans de trop grands désordres, parfois même avec conservation intégrale du globe de l'œil. Comme symptôme capital de ce genre de tumeur, l'*exophtalmie directe* aurait une très grande importance.

II. — Tumeurs de l'orbite.

La division adoptée par M. Lagrange est la suivante :

I. Kystes; — II. Tumeurs vasculaires; — III. Ostéomes; — IV. Tumeurs dérivées du tissu adipeux musculaire et conjonctif.

Kystes. — Les kystes de l'orbite comprennent deux groupes bien distincts : les *kystes congénitaux* et les *kystes acquis*.

A. *Kystes congénitaux*. — Les kystes congénitaux eux-mêmes sont divisibles en trois groupes, dans lesquels rentrent : 1° les kystes par inclusion du cerveau ou des méninges (encéphalocèle, hydro-encéphalocèle, et méningocèle); 2° les kystes séreux congénitaux, au nombre de trente-cinq rapportés par l'auteur; et 3° les kystes dermoïdes. Dans ce paragraphe, la pathogénie des kystes congénitaux mérite une mention toute spéciale : si la théorie, en effet, de Talko-Hoyer, par les inclusions fœtales de l'ectoderme et notamment par l'inclusion de la future muqueuse naso-lacrymale, ou parfois de la peau, paraît convenir à la grande majorité des kystes séreux, mucoïdes ou dermoïdes; il faut compter aussi, dans un certain nombre de cas, quoique plus rares, avec les recherches de Van Duyse, qui a parfaitement démontré « qu'une

Digitized by Google

fermeture irrégulière de la fente oculaire fœtale peut aboutir à une ectasie extrêmement prononcée de la cicatrice et de son voisinage immédiat, c'est-à-dire du plancher oculaire », enkystement du colobome; et ne pas tenir pour une quantité négligeable, bien qu'exceptionnelle, l'angiome kystique congénital transformé.

L'extirpation, d'ailleurs, dans tous ces cas, paraît devoir être posée comme un principe général d'intervention thérapeutique.

B. *Kystes acquis.* — Cette catégorie comprend :

1° Les kystes développés dans les bourses séreuses normales de la région (hydropisie enkystée de la bourse séreuse de Ténon, hygromas sous-musculaires);

2° Les kystes formés autour de certains néoplasmes susceptibles d'entraîner une irritation périphérique;

3° Les cavités produites aux dépens d'une inclusion, de cause traumatique, de tissu épithélial, absolument comparables aux kystes du même genre plus fréquemment observés dans la paume de la main et dans l'iris.

4° Enfin les kystes à entozoaires (kystes hydatiques, au nombre connu de 71, et cysticerques).

Tumeurs vasculaires de l'orbite. — Ces tumeurs sont réparties en trois paragraphes distincts :

a) L'*angiome de l'orbite*, consistant essentiellement, à son degré le plus simple, en une réunion de capillaires dilatés et flexueux, dont la dilatation est tantôt assez régulière, cylindrique, tantôt inégale et bosselée; avec deux formes principales, l'hémangiome ou lymphangiome, suivant la prédominance du tissu vasculaire ou lymphatique.

b) Le *varicocèle de l'orbite*, caractérisé par la dilatation du tronc et des branches de la veine ophtalmique. Dans certains cas même, ces varicosités, en communication plus ou moins directe avec la circulation veineuse intracranienne, peuvent apparaître et disparaître à volonté, suivant la position de la tête, et donner lieu, comme nous l'avons démontré en 1881, à une forme d'exophtalmie intermittente. Cette question, encore à l'étude, a été touchée de main de maître par notre savant collègue.

c) L'*exophtalmie pulsatile*. — Quant à l'exophtalmie pulsatile, d'origine traumatique ou idiopathique, elle peut tenir soit : 1° à une rupture de la carotide dans le tissu caverneux; 2° à un anévrysme de la carotide dans le sinus; 3° à un anévrysme de l'artère ophtalmique; 4° à l'oblitération des sinus recevant le sang des sinus caverneux; 5° aux tumeurs craniennes gênant la circulation des mêmes sinus; 6° aux tumeurs pulsatiles bénignes

Digitized by Google

(angiome, anévrysme cirsoïde), ou malignes (sarcome et ostéosarcome) de l'orbite. L'auteur est parvenu à réunir 166 observations d'origine traumatique, 70 d'origine idiopathique et 11 cas de tumeurs s'accompagnant d'exophtalmie pulsatile.

Or, le meilleur remède à cette redoutable affection paraît être encore, en dernier ressort, et après insuffisance bien constatée de la compression carotidienne régulièrement et méthodiquement appliquée, la double ligature des carotides, faites à d'assez longs intervalles, quand la ligature de l'une des carotides n'a été suivie que d'une amélioration et non d'une guérison, particulièrement quand la compression de la carotide non liée fait disparaître le souffle et les bruits intracraniens.

De l'ostéome de l'orbite. — Le chapitre consacré à cette sorte de tumeur donne lieu également à des considérations extrêmement intéressantes et renferme tous les cas connus de cette affection, avec pièces anatomo-pathologiques, dessins et photographies à l'appui : on y trouvera, le cas échéant, tous les renseignements indispensables à l'étude approfondie de ce point particulier de pathologie chirurgicale, avec une description détaillée du mode pathogénique spécial à la formation de ces néoplasmes. Un tableau synoptique, renfermant 148 observations, sert de base aux idées exprimées par M. Lagrange sur cette question.

Lipomes et fibromes de l'orbite. — Deux paragraphes assez courts sont consacrés aux lipomes et aux fibromes, tumeurs en somme assez rares, à l'état isolé, et qui présentent toujours une extrême bénignité. L'auteur passe rapidement pour en arriver, sans plus tarder, à l'étude essentiellement importante des sarcomes de l'orbite.

Sarcomes de l'orbite. — Tout d'abord, à signaler la distinction capitale entre : 1° les tumeurs de l'œil propagées à l'orbite (sarcome mélanique, leuco-sarcome de la choroïde ou du corps ciliaire, gliome de la rétine) et 2° les tumeurs primitives de l'orbite.

Pour ces dernières, le distingué professeur de Bordeaux établit la division suivante :

I. — Leuco-sarcome.

a) Sarcomes développés aux dépens des cellules conjonctives :

1° Fibro-sarcome;

2° Sarcome à cellules fusiformes, fuso-cellulaire; à petites cellules, globo-cellulaire;

3° Névrome plexiforme.

Digitized by Google

b) *Sarcomes développés aux dépens des cellules endothéliales* (angio-sarcome de Kolaczeck) :

1° Hémangio-sarcome; sarcome télangiectasique, sarcome plexiforme, cylindrome;

2° Lymphangio-sarcome, sarcome alvéolaire.

c) *Sarcomes mixtes :*

1° Sarcome muqueux;

2° Chondro-sarcome;

3° Myxo-sarcome;

4° Glio-sarcome.

II. — Mélano-sarcome.

Une description anatomo-pathologique et clinique de chacune de ces variétés, extrêmement complète et parfaitement documentée, vient en démontrer la réalité absolue, et permet même, dans certains cas, d'arriver à un diagnostic différentiel assez exact. Il ressort toutefois de ces développements cette impression bien nette et bien précise que, presque constamment, dans l'immense majorité des observations tout au moins, les tumeurs de l'orbite proprement dites, nées sur place, sont toujours des sarcomes, et constituent, de ce fait même, des néoplasmes dangereux, des affections très graves, susceptibles de compromettre, à plus ou moins brève échéance, l'existence elle-même, si l'on ne se décide pas bientôt à une intervention rapide et énergique.

Diagnostic des tumeurs de l'orbite. — La plupart des auteurs s'accordent pour diviser la symptomatologie des tumeurs de l'orbite en trois périodes distinctes : 1° avant l'exophtalmie; 2° exophtalmie sans tumeur apparente; 3° exophtalmie avec tumeur. Or, M. Lagrange critique, à juste titre suivant nous, cette division qu'il ne trouve pas exacte, en ce sens qu'on ne peut admettre l'existence d'une tumenr de l'orbite sans exophtalmie, à moins que le néoplasme siège à la base de la cavité, en avant de l'équateur de l'œil, auquel cas, la tumeur est parfaitement apparente et le diagnostic absolument évident. A son avis, et telle est la classification qu'il adopte, la question comporte deux périodes distinctes : *a*. l'exophtalmie sans tumeur apparente, et *b*. l'exophtalmie avec tumeur apparente. Partant de ces données, il cherche, dans chaque cas particulier, à poser le diagnostic de la nature du néoplasme d'une part, de son lieu d'implantation d'autre part, de sa pénétration enfin dans la cavité cranienne, point des plus obscurs encore actuellement, malgré les moyens si perfectionnés dont dispose, à l'aube du xxe siècle, l'arsenal médico-chirurgical.

Digitized by Google

Si la radiographie et la radioscopie peuvent, en effet, rendre des services dans l'étude des rapports des néoplasmes orbitaires avec les cavités voisines, elles ne sont guère susceptibles de délimiter utilement que les ostéomes, à l'exclusion à peu près complète des autres formes de tumeurs.

Quant à la ponction exploratrice, loin d'être utile, on peut affirmer, sans crainte d'être démenti, qu'elle est, dans la plupart des cas, extrêmement dangereuse ; et mieux vaudrait cent fois, dans les circonstances où un diagnostic hâtif paraît indispensable, recourir franchement, comme le recommande le Prof. de Lapersonne, à l'incision directe de la conjonctive avec section du droit externe, dont on suturera ultérieurement, au besoin, les deux extrémités sectionnées.

Traitement des tumeurs de l'orbite. — Un chapitre de 76 pages, constituant un véritable traité de médecine opératoire orbitaire spéciale, est consacré au traitement des innombrables tumeurs dont nous venons de parler. Tous les procédés y sont analysés, discutés, catégorisés, adaptés à chaque espèce de tumeur en particulier ; et M. Lagrange nous semble, dans les conseils qu'il donne, à propos des recommandations qu'il croit devoir formuler, faire preuve d'infiniment de tact, et toujours poser ses conclusions en clinicien consommé. Nous ne pouvons, à notre grand regret, insister davantage sur ce sujet, ni entrer dans les détails, ce qui nous entraînerait beaucoup trop loin : le meilleur conseil à donner, en la circonstance, est de se reporter au texte original lui-même, dont tous les mots portent.

III. — Tumeurs de l'appareil lacrymal.

Voici venir maintenant l'étude des *tumeurs de l'appareil lacrymal*, rares d'une manière générale, attendu qu'il en existe un très petit nombre dans les glandes lacrymales orbitaires et palpébrales et un plus petit nombre encore dans l'appareil excréteur : canalicules, sac lacrymal et canal nasal. — La description admise par l'auteur comporte :

1° Les kystes des glandes lacrymales ;
2° Les tumeurs solides de ces glandes ;
3° Les tumeurs des voies lacrymales.

Les *kystes des glandes lacrymales* peuvent porter soit sur la glande lacrymale palpébrale, soit sur la glande orbitaire : les premiers sont ordinairement décrits sous le nom de *dacryops*, et les recherches les plus étendues n'ont permis à M. Lagrange d'en

Digitized by Google

relever que 23 cas, y compris une observation personnelle, dont 17 simples et 6 fistuleux; quant aux kystes de la glande orbitaire, ils sont plus rares encore, 5 seulement dont quelques-uns même douteux et sujets à discussion.

Les *tumeurs solides des glandes lacrymales*, au nombre de 58, comprennent des carcinomes fibreux, squirrheux, encéphaloïdes, des tumeurs colloïdes, des myxomes, des sarcomes, des épithéliomas, des adénomes, des hypertrophies pures et simples, etc., etc. Dans la plupart des cas, le diagnostic macroscopique est des plus difficiles; et seul, le microscope peut trancher la question. Au demeurant, la marche clinique et l'extirpation d'un fragment de la tumeur constitueront l'unique indication de l'intervention active, qui semble la meilleure conduite à tenir en pareille occurrence.

Néoplasmes des voies lacrymales. — Les néoplasmes de cette région qui méritent surtout de fixer l'attention sont les polypes développés aux dépens de la muqueuse du sac lacrymal, comme les polypes du nez aux dépens de la muqueuse olfactive. En conséquence de cette pathogénie, et par analogie avec ce qui existe, sous ce rapport, du côté des fosses nasales, il en résulte que ces sortes de tumeurs présentent une très grande bénignité, et sont justiciables de l'extirpation pure et simple. Les exemples, au reste, en seraient assez rares, et constitueraient presque des curiosités pathologiques.

Bien plus exceptionnels encore sont les sarcomes et les carcinomes, dont il existe seulement quelques cas dans la science.

IV. — Tumeurs des paupières.

Plus importantes et plus fréquentes tout à la fois sont les tumeurs qu'on peut rencontrer à la surface ou dans l'épaisseur des paupières. En premier lieu viennent : les *tumeurs développées aux dépens des éléments nés du feuillet moyen* (kystes, angiomes, éléphantiasis, névrome plexiforme, sarcome).

Les *kystes* sont séreux, simples ou à entozoaires (hydatiques et cysticerques).

Les *angiomes*, qu'on rencontre assez souvent dans la pratique, sont dans la plupart des cas d'origine congénitale.

L'*éléphantiasis congénitale* constitue la forme la plus fréquente : l'affection existe parfois dès la naissance, et un certain nombre de cas, qui apparaissent longtemps après sous l'influence d'inflammations répétées, se développent sur un terrain bien préparé pour une pareille évolution (Van Duyse et Ziegler).

Quant à l'*éléphantiasis acquise*, elle débute ordinairement par des prodromes inflammatoires présentant de grands points de res-

Digitized by Google

semblance avec l'érysipèle ou des poussées de lymphangite.

Dans les deux cas, l'intervention chirurgicale avec excision d'un vaste lambeau de tissus exubérants semble le seul mode de traitement logique et réellement efficace.

Le *névrome plexiforme* ou *neuro-fibrome* méritait une mention toute spéciale; aussi l'auteur lui a-t-il consacré un paragraphe assez long, dans lequel on trouvera tous les détails relatifs à ce point intéressant de pratique chirurgicale, avec l'analyse de la plupart des observations publiées.

Quelques cas rares de *granulomes pédiculés ou sessiles* de la conjonctive palpébrale, de *lipomes* de la paupière, de *fibromes* simples, sont réunis ensuite dans un alinéa spécial.

L'étude du *sarcome* des paupières, basée sur 36 observations bien authentiques, donne lieu à des considérations importantes, avec encore photographies, examens histologiques, planches à l'appui. Plusieurs observations personnelles, ou recueillies à la clinique ophtalmologique de Bordeaux, font de ce chapitre un des plus palpitants d'intérêt.

Sous la rubrique : *Lymphadénomes* et *lymphomes; Tumeurs symétriques des paupières*, M. Lagrange range : 1° les *tumeurs pseudo-leucémiques*, composées presque entièrement de cellules rondes, avec peu de protoplasma, ressemblant, quant à la grosseur, la forme et le noyau, aux leucocytes et maintenues par un étroit réseau de travées conjonctives; 2° les *tumeurs leucémiques* proprement dites; et 3° une série de *cas divers à diagnostic douteux*.

Viennent en second lieu les *tumeurs développées aux dépens du tissu épithélial* (cornes, kystes transparents, adénomes, épithéliomas, carcinomes).

Un chapitre spécial est encore consacré aux *tumeurs*, de nature diverse, de *la caroncule et du pli semi-lunaire* (dermoïdes, angiome, sarcome, adénome, épithélioma).

Enfin, sous la dénomination de *pseudo-tumeurs des paupières*, sont successivement classés, avec les produits tuberculeux et syphilitiques : le *chalazion*, défini par notre distingué collègue : « une néoplasie consécutive à une inflammation des glandes de Meibomius, aboutissant à la formation d'un tissu granuleux, embryonnaire, analogue à celui des bourgeons charnus », absolument indépendante, d'ailleurs, de tout microbe spécifique; attendu que dans 28 examens bactériologiques, spécialement pratiqués à ce point de vue, on a trouvé associés ou isolés le staphylocoque, le diplobacille de Morax, le pneumocoque de Friedlander, le streptocoque, le tétragène et le leptothrix.

Une longue discussion sur le *diagnostic des tumeurs des pau-*

Digitized by Google

pières, avec un tableau récapitulatif des signes cliniques servant au diagnostic différentiel de l'épithélioma et des lésions syphilitiques et tuberculeuses, termine cet important chapitre.

V. — Tumeurs des sinus.

Enfin, 45 pages sont particulièrement consacrées aux tumeurs des cavités naturelles situées au pourtour de l'orbite : sinus frontaux, ethmoïde, sinus maxillaire, sinus sphénoïdal, ainsi qu'aux symptômes oculo-orbitaires de ces tumeurs.

On peut ainsi juger, par ce simple compte rendu, de la valeur tout à fait exceptionnelle de l'œuvre accomplie par notre savant confrère; de la somme de travail qu'il a dû fournir pour arriver, en aussi peu de temps, malgré les exigences de son service journalier et de sa nombreuse clientèle, à mener à bonne fin une pareille entreprise. Aussi bien, pouvons-nous déclarer hautement que cet ouvrage fait le plus grand honneur, non seulement à l'auteur lui-même, mais à l'Ecole tout entière, où M. Lagrange a puisé les matériaux et les documents qu'il a si bien su mettre au point, et dont il a fait un pareil usage.

Nous plaçant à un autre point de vue, nous croirions manquer au plus sacré de nos devoirs, au moment où précisément le corps de santé militaire est l'objet d'attaques aussi violentes qu'injustifiées, en ne rappelant pas que l'auteur du remarquable *Traité des tumeurs de l'œil, de l'orbite et des annexes* est un de nos anciens camarades de l'armée, un lauréat de l'Ecole d'application de médecine et de pharmacie militaires du Val-de-Grâce, qui sera toujours heureuse et fière de le revendiquer comme un des plus brillants fleurons de sa couronne.

Au total et en résumé, le Traité en question constitue un des travaux les plus remarquables parmi ceux publiés dans ces dernières années; une œuvre vraiment magistrale, dont a le droit de s'enorgueillir la science française, et qui a sa place tout indiquée dans la bibliothèque non seulement des oculistes, mais de tous les chirurgiens réellement dignes de ce nom.

Dr A. Yvert.

Le Gérant : Félix Alcan.

6442. — L.-Imprimeries réunies, B, rue Saint-Benoît, 7. — Motteroz, directeur.

Digitized by Google

NÉCROLOGIE

Le Professeur TILLAUX

(1834-1904)

Avec le professeur Tillaux disparaît une des figures les plus sympathiques et les plus aimées du corps médical enseignant. Tillaux était populaire parmi les étudiants et les médecins, de la popularité la meilleure et la plus enviable, celle qui est faite du mélange de l'amour de l'art et de la science, avec la bonté et la bienveillance pour les malades. Voici la « Charité » privée de ses deux lumières aimées et respectées de tous : Potain, Tillaux. Ils sont morts tous deux, entourés des regrets de leurs élèves et des bénédictions de leurs malades.

Nous avons, il y a quelques mois à peine, à l'occasion de la haute distinction — le grade de Grand-officier de la Légion d'honneur — que le gouvernement venait de lui conférer, retracé la vie de travail et de dévouement du Prof. Tillaux.

Comme chef des travaux anatomiques de l'amphithéâtre de Clamart, il avait donné la mesure de ses qualités d'enseignement. Jointes à ses travaux personnels et à l'acquit d'une vie de praticien et de savant, ces qualités firent de lui un professeur hors pair. L'amphithéâtre de son service à l'hôpital de la Charité était souvent trop petit pour contenir la foule des auditeurs qui venaient entendre ses leçons cliniques. Sa parole ferme et fortement accentuée, son geste énergique, la clarté de ses descriptions portaient sa conviction dans l'esprit de ses auditeurs.

Cela, ses biographes l'ont dit ou le diront. Mais ce qui ne

Digitized by Google

saurait être assez dit, c'est le noble cœur plein de bienveillance et de droiture, de bonté et de dévouement, qui se cachait sous des allures un peu frustes.

Adoré de ses élèves et de ses malades, il a passé dans la vie, semant autour de lui la joie et la justice, aimé de tous, car pour tous il fut juste et bon. Aucun de ceux qui l'ont approché n'oubliera la flamme vive de son regard, son bon sourire, et son indulgente sérénité.

Un de ses biographes l'a caractérisé en quelques lignes remplies d'une émotion communicative. Citons pour terminer sa conclusion, puisque aussi bien il a exprimé les sentiments qu'ont éprouvé de sa mort tous ceux qui ont connu Tillaux :

« Cet homme a bien rempli sa vie. Et, bien qu'elle soit déjà longue et que l'approche de son terme naturel rende nécessairement moins cruelle l'heure de l'inévitable séparation, il y a eu autour de la tombe de ce vieux maître disparu autant de larmes sincères qu'autour du cercueil d'un enfant. »

Dr A. Beauvois.

Digitized by Google

LE SAC LACRYMAL[1]

PAR

le Professeur TILLAUX

Des diverses parties dont se compose l'appareil lacrymal, la plus importante est le *sac lacrymal*, à cause des affections dont il est si fréquemment le siège : la tumeur et la fistule lacrymales.

Le sac lacrymal constitue pour les larmes une sorte de réservoir, situé dans l'angle interne ou grand angle de l'œil. Il rappelle la forme du cæcum : terminé en cul-de-sac supérieurement, il se continue en bas avec le canal nasal sans ligne de démarcation appréciable à l'extérieur, et reçoit à angle droit le tronc commun des deux canalicules lacrymaux, de même que le cæcum reçoit l'intestin grêle; pour compléter l'analogie, il existe à l'embouchure de ce tronc commun une valvule appelée valvule de Huschke, qui aurait pour rôle, comme celle de Bauhin, de s'opposer au reflux des liquides.

Le sac lacrymal est logé dans la gouttière lacrymale, que nous avons signalée à la face interne de l'orbite, gouttière limitée en avant et en arrière par deux crêtes saillantes appartenant, la première à la branche montante du maxillaire supérieur, la seconde à l'os unguis. Cette gouttière est assez profonde pour contenir la moitié environ du sac lacrymal, la moitié postérieure et interne, en sorte que celui-ci n'est accessible à l'extérieur que par sa moitié antérieure et externe; ce rapport immédiat du sac avec la paroi orbitaire

1. Extrait du *Traité d'anatomie topographique*, 11e édit., Asselin et Houzeau, édit. Nous pensons être agréables à nos lecteurs en leur donnant ici, en l'honneur de la mémoire de l'illustre maître de la Charité, le Prof. Tillaux, un extrait de son admirable *Traité d'Anatomie topographique*.

Nous adressons tous nos remerciements à l'éditeur qui nous a permis de reproduire ce travail.

(N. D. L. R.)

Digitized by Google

interne rend bien compte des tentatives faites pour créer aux larmes un trajet artificiel dans les fosses nasales lors d'une oblitération du canal, tentatives que la pratique n'a pas consacrées.

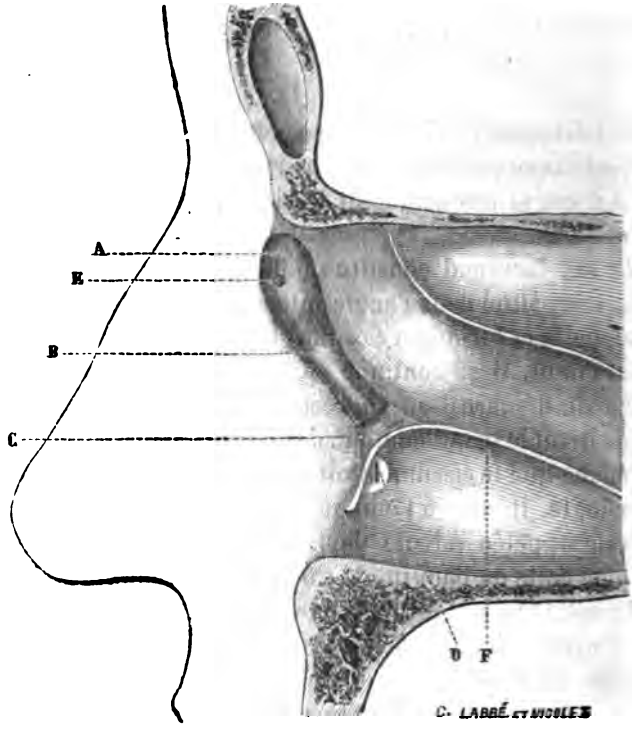

Fig. 1. — *Conduit lacrymo-nasal vu par sa face interne* (côté droit).

A, sac lacrymal.
B, sac nasal.
C, portion du canal nasal dont la paroi externe a été conservée.
D, orifice inférieur du canal nasal.
E, embouchure dans le sac lacrymal du conduit commun aux canalicules lacrymaux.
F, ligne d'insertion du cornet inférieur.

Le sac lacrymal n'a pas une direction verticale : oblique de haut en bas et d'avant en arrière, comme on peut le voir sur la figure 1, qui représente le canal lacrymal vu par sa face interne, il fait avec l'horizon un angle d'environ 45° ouvert en avant. Il importe beaucoup de connaître ce détail pour

Digitized by Google

introduire dans le sac soit un bistouri, soit un stylet; je dirai même que la seule difficulté du cathétérisme du canal lacrymo-nasal par la méthode de Bowman consiste à donner au stylet une inclinaison convenable en rapport avec l'obliquité du canal. Non seulement le canal lacrymo-nasal est oblique de

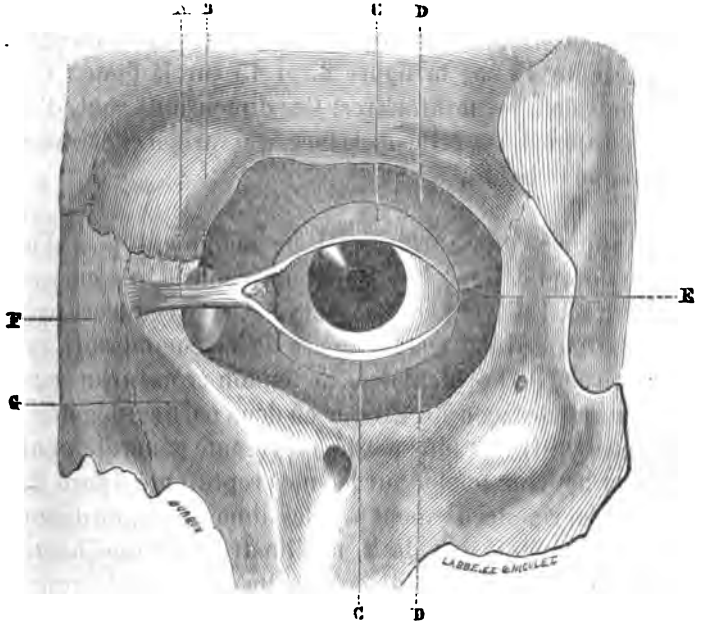

Fig. 2. — *Rapports du tendon direct du muscle orbiculaire avec le sac lacrymal* (côté gauche).

A, tendon du muscle orbiculaire des paupières.
B, sac lacrymal.
C, C, cartilages tarses.
D, D, ligaments des tarses.
E, ligament angulaire externe.
F, os propre du nez.
G, branche montante du maxillaire supérieur.

haut en bas et d'avant en arrière, il l'est encore légèrement en bas et en dehors, ce qui se conçoit aisément, puisque la paroi externe des fosses nasales, à laquelle il est intimement uni, suit cette direction.

De plus, ce canal n'est pas tout à fait rectiligne; il décrit une légère courbure à concavité postérieure.

Digitized by Google

Le sac lacrymal est légèrement aplati de dehors en dedans, en sorte que sa hauteur l'emporte sur sa largeur; cependant, lorsqu'on l'a distendu par une injection après avoir enlevé les parties molles, la coupe horizontale en est à peu près circulaire; mais il convient de dire que pendant la vie le tendon de l'orbiculaire s'oppose à cette distension uniforme.

Les dimensions du sac sont loin d'être les mêmes chez tous les sujets. Il mesure en hauteur de 10 à 15 millimètres. Il en présente 12 sur la figure 2, et 15 sur la figure 1; sa largeur est de 6 à 7 millimètres. Ces dimensions sont, d'ailleurs, en rapport avec celles de la face, qui varient elles-mêmes avec chaque individu.

Les rapports du sac lacrymal ne manquent pas d'une certaine complication. Ils doivent être considérés en avant et en arrière. En avant, le sac lacrymal est recouvert par la peau, le tissu cellulaire assez dense de la commissure et le tendon direct de l'orbiculaire. Ce tendon croise transversalement le sac de façon à le diviser en deux parties inégales : la supérieure, qui est la plus petite, représente généralement le tiers de la hauteur totale. Sur le sujet représenté figure 2, le sac, dont j'ai rigoureusement pris les dimensions, ne déborde en haut le tendon que de 2 millimètres sur une hauteur totale de 12 millimètres. Il en résulte que dans la tumeur lacrymale la saillie sera située principalement au-dessous du tendon, et que c'est également toujours au-dessus de ce tendon qu'il faudra pratiquer la ponction du sac, soit pour donner issue au pus, soit pour y introduire des instruments.

Dans quelques cas exceptionnels, le tendon de l'orbiculaire divise le sac en deux parties à peu près égales, ce qui explique certaines formes de tumeur lacrymale dites *en bissac*.

Je crois bon de rappeler ici combien le rapport du tendon de l'orbiculaire avec le sac est précieux pour la médecine opératoire. En exerçant une légère traction sur la commissure externe, le tendon fait une saillie toujours appréciable,

Digitized by Google

même lorsque le sac est distendu; il se dessine sous la forme d'une bride transversale; c'est toujours au-dessous, immédiatement au-dessous de cette bride, qu'on fera pénétrer l'instrument tranchant pour la ponction du sac; la lame du bistouri devra être droite et étroite; on l'inclinera obliquement en arrière, de façon à faire avec l'horizon un angle de 45° ouvert en avant; le dos de l'instrument sera tourné vers le nez.

Si la lame est trop inclinée en arrière, elle sera arrêtée par la rencontre de la paroi inférieure de l'orbite, qui résistera, à moins de violence, et le chirurgien sera ainsi averti qu'il fait fausse route; si, au contraire, elle n'est pas suffisamment inclinée en arrière, elle passera en avant du rebord de l'orbite, s'enfoncera dans les parties molles de la joue, et l'opérateur, ne rencontrant pas de résistance, croira être dans le sac, tandis que celui-ci ne sera pas ouvert. On conçoit qu'un caustique appliqué alors dans la plaie ne produira pas le résultat désiré.

Ces fausses routes qui, d'après ce que j'ai vu, ne seraient pas très rares, seront évitées à peu près certainement, si l'on tient compte du rapport suivant. La gouttière lacrymale, ai-je dit, est limitée par deux crêtes dont une, antérieure, est formée par la branche montante du maxillaire supérieur : or, cette crête, qui se continue avec le bord inférieur de l'orbite, est très saillante et toujours accessible au doigt. Ce sera donc un point de repère précieux, puisque le sac est placé immédiatement en arrière d'elle. Par conséquent, pour ponctionner avec succès le sac lacrymal, le chirurgien se basera sur les trois données suivantes : le relief du tendon de l'orbiculaire, la crête antérieure de la gouttière lacrymale, l'obliquité du canal. Il fera saillir le tendon par un aide, portera l'indicateur gauche sur le bord de l'orbite de façon à sentir la crête osseuse entre l'ongle et la pulpe du doigt, et, tenant de la main droite le bistouri dans la direction indiquée, c'est-à-dire la pointe en bas, en arrière et en dehors, ponctionnera au-dessous du tendon en suivant la surface unguéale.

Digitized by Google

J'ai déjà dit, en étudiant la région palpébrale, que le tendon de l'orbiculaire, simple en dedans, se bifurquait en dehors, et que les branches de bifurcation allaient se fixer aux extrémités internes des deux cartilages tarses.

Indépendamment de ce tendon, qui porte le nom de *tendon direct*, il en existe un autre qui, passant en arrière du sac, va s'attacher à la crête de l'unguis et s'appelle *tendon réfléchi*. Le tendon réfléchi, beaucoup moins résistant que le tendon direct, se comporte de la même façon que ce dernier : simple en dedans, à son insertion à l'unguis, il se bifurque en dehors pour se rendre aux extrémités correspondantes des deux cartilages tarses. En résumé, les tendons direct et réfléchi de l'orbiculaire, en passant en avant et en arrière du sac lacrymal, circonscrivent un espace qui, sur une coupe horizontale, a la forme d'un < (œil gauche), dont la base est dirigée en dedans et le sommet en dehors. Le sommet répond à la commissure interne des paupières.

Réunis au niveau de la commissure, ces deux tendons se bifurquent pour se diriger vers les points lacrymaux supérieur et inférieur. Les branches de bifurcation représentent donc aussi la forme d'un > (œil gauche), de telle sorte que les deux V se correspondent par leur sommet : mais la base du second est externe et le sommet interne ; de plus, ses branches sont situées dans un plan vertical et perpendiculaire à celles du premier.

Le sac lacrymal est donc circonscrit en avant et en arrière par une expansion fibreuse. Si, maintenant, on ajoute que la gouttière lacrymale est tapissée par le périoste orbitaire et que ces expansions fibreuses viennent s'unir intimement à cette membrane en avant et en arrière du sac, on verra que le sac lacrymal est emprisonné dans une loge fibreuse suffisamment résistante pour limiter sa distension, qui serait, je crois, beaucoup plus fréquente sans cette disposition anatomique.

Nous avons vu le tendon direct donner une insertion aux fibres musculaires de l'orbiculaire, bien plutôt qu'il ne se

Digitized by Google

continue avec elles : de même le tendon réfléchi donne une insertion à un petit muscle qui semble le doubler en arrière : c'est le *muscle de Horner*. Simple en dedans comme le tendon, ce muscle se divise aussi en deux faisceaux qui se portent à l'extrémité correspondante des tarses. Si l'on se rappelle que les canalicules lacrymaux sont situés dans l'épaisseur des branches de bifurcation du tendon, on voit tout de suite le rapport intime du muscle de Horner avec ces canalicules, auxquels il constitue une sorte de tunique musculaire jusqu'aux points lacrymaux où il se termine.

Le muscle de Horner, prenant son point fixe en dedans et en arrière sur l'unguis, et son point mobile en dehors et en avant, a pour action d'attirer en arrière et en dedans les canalicules et les points lacrymaux : mais ceux-ci sont maintenus en place par les cartilages tarses, qui sont eux-mêmes fixés solidement à la commissure externe : il en résulte que ce petit muscle, ne pouvant attirer la totalité du canalicule en dedans, en attire seulement la paroi postérieure en arrière et contribue ainsi activement à en maintenir la lumière toujours ouverte, circonstance sans laquelle se produit le larmoiement. Le muscle de Horner contribue de la même façon à diriger en arrière les points lacrymaux, direction indispensable au libre écoulement des larmes par les voies naturelles. La paralysie de ce muscle entraîne donc à sa suite l'aplatissement des canalicules, la déviation des points lacrymaux en avant, et, par suite, le larmoiement.

L'aponévrose orbitaire affecte avec le sac lacrymal les rapports suivants : au lieu de se fixer à la base de l'orbite, elle se réfléchit derrière le muscle de Horner pour aller se continuer avec le périoste, en arrière de l'attache de ce muscle à l'unguis. Il en résulte que le sac lacrymal et ses dépendances sont situés en dehors de la loge postérieure de l'orbite, mais on y pénétrerait facilement pendant la ponction du sac lacrymal, si le bistouri était trop incliné en arrière; de graves accidents pourraient en être la conséquence, un phlegmon, par exemple: or, un phlegmon rétro-oculaire peut entraîner

Digitized by Google

la mort, ou au moins la perte de l'œil. Dans un cas, j'ai vu entre les mains d'un homme, cependant fort habile, survenir une cécité immédiate et définitive du côté opéré, ce qui ne peut guère s'expliquer que par la section du nerf optique.

Pour se faire une bonne idée des rapports multiples du sac lacrymal, il convient de les examiner sur une coupe horizontale : la coupe passe par le centre de la commissure et de la caroncule, de façon à correspondre à la bifurcation des tendons de l'orbiculaire et du muscle de Horner.

En procédant d'avant en arrière, cette coupe nous montre au niveau du *grand angle de l'œil* (dont nous ferions volontiers une région spéciale, si nous ne craignions de multiplier les divisions) l'existence des couches suivantes :

1° La peau très mince;

2° La couche du tissu cellulaire sous-cutané, adhérente à la peau et au plan sous-jacent;

3° Le tendon direct de l'orbiculaire, ou ligament antérieur et interne des tarses;

4° Le sac lacrymal;

5° Le tendon réfléchi de l'orbiculaire, ou ligament postérieur interne des tarses;

6° Le muscle de Horner;

7° L'aponévrose orbitaire.

La surface interne du sac lacrymal rappelle comme forme celle de la surface externe. On y voit parfois, mais non toujours (exemple : la figure 1), un léger rétrécissement qui le sépare en bas du canal nasal; sur la surface interne, et en un point plus rapproché de l'extrémité supérieure, se trouve l'orifice d'entrée du tronc commun des canalicules lacrymaux.

La cavité du sac lacrymal est tapissée par une membrane muqueuse sur laquelle Béraud appela l'attention. Suivant cet auteur, la muqueuse forme deux valvules dans le sac lacrymal : l'une, supérieure, est située à l'embouchure des canalicules lacrymaux; l'autre, inférieure, correspond à l'union du sac lacrymal avec le canal nasal.

Digitized by Google

La valvule supérieure, ou valvule de Huschke, peut être semi-lunaire à bord libre regardant en haut, ou bien circulaire et représenter une sorte de diaphragme percé à son centre. Elle s'opposerait aux reflux des larmes du sac dans les canalicules lacrymaux.

La valvule inférieure, décrite pour la première fois par Béraud, serait moins constante que la supérieure. « Haute de 4 à 5 millimètres, elle est située, dit cet auteur, à la partie inférieure du sac lacrymal, se détache de la paroi externe de cette cavité et se dirige obliquement en haut, de sorte que, si on la prolonge par la pensée, elle vient rencontrer la paroi interne du sac vers sa partie supérieure. » Elle peut varier dans sa direction, dans sa hauteur, prendre naissance sur la paroi interne ou postérieure, et affecter la forme d'un diaphragme percé à son centre. J'ai vu manifestement, et j'ai pu montrer aux assistants, cette dernière disposition sur un jeune garçon que j'opérais à Lariboisière d'une tumeur lacrymale par la cautérisation du sac.

Béraud fait jouer un rôle capital à ces valvules dans la production de la tumeur lacrymale. Que la valvule inférieure s'hypertrophie, les larmes cesseront de tomber dans les fosses nasales, s'accumuleront dans le sac et finiront par en amener la distension; cette distension surviendra d'autant plus que la valvule supérieure s'oppose au reflux du liquide à l'extérieur. « Le rôle que nous venons d'attribuer à ces valvules, dit l'auteur, est tellement certain, que, s'il existe un rétrécissement du canal nasal et que la valvule supérieure vienne à manquer, il ne se produit pas de tumeur lacrymale. »

La théorie est ingénieuse, sans doute, et surtout très facile à saisir, mais elle n'est pas exacte, et les choses ne se passent pas aussi simplement; je n'en donnerai qu'une seule preuve, et elle suffira, je pense : journellement, nous observons des malades atteints de tumeur lacrymale que la pression avec le doigt fait disparaître immédiatement, en évacuant le contenu du sac par les points lacrymaux. Il y a, évidemment, des tumeurs lacrymales qui ne se vident pas et constituent ce qu'on a appelé la *mucocèle*, mais c'est l'exception. La

Digitized by Google

présence d'une valvule à la partie supérieure du canal exerce certainement de l'influence sur la production de la tumeur lacrymale; cette influence, toutefois, n'est que secondaire, et il faut chercher la véritable cause, non pas seulement dans le jeu plus ou moins parfait des valvules, mais dans l'inflammation chronique de la muqueuse du sac.

Ce n'est pas ici une discussion purement théorique, car elle entraîne des conséquences fort importantes au point de vue du traitement : en effet, si la cause de la tumeur lacrymale est purement mécanique, le traitement devra l'être également : il consistera à détruire les valvules, ou à vaincre le rétrécissement par l'introduction de sondes, de stylets, de mèches, etc., etc. Si, au contraire, la cause première est une inflammation de la muqueuse qui a pour conséquence l'obstruction, il sera beaucoup plus logique de s'attaquer à la cause inflammatoire qu'à l'effet obstruction ; et d'ailleurs, s'il n'en était pas ainsi, si l'inflammation ne jouait pas un rôle principal, comment pourrait-on comprendre les résultats que l'on obtient par la cautérisation simple de la muqueuse du sac? Il est vrai que l'on guérit également par la dilatation lente et progressive d'après la méthode de Bowman : mais pourquoi ne pas admettre, avec Gosselin, que l'introduction répétée des corps étrangers dans le sac agit à la longue en modifiant la muqueuse?

La cause habituelle des tumeurs lacrymales réside dans l'inflammation chronique du sac et l'obstruction, qui peut parfois devenir complète, n'en est que la conséquence.

L'ouverture du sac par la méthode de J.-L. Petit, suivie de la cautérisation énergique de la muqueuse avec le beurre d'antimoine, le chlorure du zinc, etc., me paraît donc être la méthode rationnelle du traitement de la tumeur lacrymale. Après la chute de l'escarre, il sera prudent, toutefois, d'introduire les différents numéros des stylets de Bowman dans le canal nasal avant de laisser la plaie se refermer. On pourrait croire que ces puissantes cautérisations amènent la destruction du sac : or, de nombreux faits prouvent qu'il n'en est rien, et c'est même là une chose bizarre dont l'expli-

Digitized by Google

cation me paraît difficile à fournir. Ainsi, dans le traitement d'une tumeur lacrymale par la cautérisation au beurre d'antimoine, le caustique produisit plus d'effet que je n'en souhaitais, en sorte que dans l'angle interne existait, après la chute de l'escarre, un trou dans lequel pénétrait mon petit doigt; au fond se voyait la gouttière lacrymale à nu. Le malade sortit guéri, et je croyais bien la guérison définitive; quelque temps après, il survenait une récidive.

Quand je dis que le sac n'est pas détruit par une cautérisation profonde, c'est sans doute inexact, mais la vérité est que le sac se reproduit. Peut-être pourrait-on trouver l'explication de ce fait singulier en considérant que les deux tendons direct et réfléchi de l'orbiculaire peuvent, à cause de leurs insertions, se rapprocher l'un de l'autre, et interceptent ainsi un espace que le tissu de cicatrice est impuissant à combler.

La muqueuse du sac lacrymal renferme dans son épaisseur une quantité considérable de glandes. Béraud en distingue deux espèces : des follicules muqueux et des glandes analogues à celle de Meibomius. Pour cet auteur, l'orifice du conduit excréteur des follicules peut s'oblitérer, la glande se distendre, former une poche kystique, et donner naissance à une variété de tumeur lacrymale qui n'a rien de commun, si ce n'est le siège, avec la tumeur lacrymale habituelle produite par la distension du sac lui-même. L'existence de cette variété de tumeur lacrymale me paraît bien problématique; mais, si elle était réelle, l'incision et la cautérisation seraient encore les meilleurs modes de traitement à mettre en usage.

La muqueuse du sac lacrymal se continue directement, d'une part avec la conjonctive par les points lacrymaux, et avec la muqueuse pituitaire par le canal nasal : il n'est donc pas étonnant que ces trois muqueuses soient solidaires au point de vue inflammatoire. C'est ainsi qu'une conjonctivite, qu'un coryza, peuvent se propager à la muqueuse du sac et donner naissance à une inflammation aiguë ou *dacryocystite* aiguë. Cette affection est caractérisée par une tumeur du grand angle, rouge, douloureuse, limitée à la région du sac

Digitized by Google

au début, mais la débordant bientôt pour envahir le tissu conjonctif des paupières; il se produit ainsi un phlegmon du grand angle dont le point de départ est le sac.

Cette tumeur se ramollit, s'abcède, et s'ouvre à l'extérieur. L'orifice se referme parfois simultanément, mais peut aussi rester et donner naissance à une *fistule lacrymale*.

La dacryocystite aiguë survient, dans certains cas, chez les sujets dont les voies lacrymales étaient antérieurement saines: généralement alors la plaie résultant de l'ouverture de l'abcès se ferme, et il ne reste pas de fistule; mais, le plus souvent, l'inflammation aiguë se produit chez des personnes déjà atteintes depuis longtemps d'un catarrhe chronique du sac : ce sont des poussées aiguës qui surviennent de temps en temps et qui finissent par déterminer la formation d'une fistule lacrymale. En prévision de ces poussées aiguës, accompagnées parfois d'érysipèle de la face et aboutissant à la formation d'une fistule, on est autorisé à opérer des sujets atteints simplement de catarrhe chronique du sac, alors même qu'ils n'en éprouvent qu'une gêne médiocre.

Professeur TILLAUX.

LE TRAITEMENT DES ACCIDENTS INFECTIEUX[1]

APRÈS L'OPÉRATION DE LA CATARACTE

PAR

Le Docteur A. BOURGEOIS (de Reims)

Toutes les opérations de cataracte sont pratiquées aujourd'hui avec le respect le plus absolu des règles de l'asepsie et de l'antisepsie. C'est grâce à cette sévérité que les opérations se compliquent rarement d'accidents infectieux. Néanmoins

1. Résumé d'une communication faite au Xe Congrès International de Lucerne, 1904.

Digitized by Google

on peut avancer que cette redoutable complication ne sera jamais supprimée, puisqu'elle éclate souvent chez des gens qui ne pouvaient absolument pas être soupçonnés.

On admet deux sortes d'accidents septiques. Ceux qui débutent par la cornée apparaissent dans les vingt-quatre heures qui suivent l'opération : ce sont les plus graves. Ceux qui naissent dans le tractus uvéal se montrent du cinquième au huitième jour; ils sont moins graves, peuvent guérir, mais aboutiraient à la perte de l'œil si un traitement approprié ne venait les enrayer. De toutes façons, le chirurgien doit être très attentif, et il ne peut l'être que s'il a son malade sous la main.

Il est bon de faire le premier pansement le surlendemain de l'opération, et même après douze ou vingt-quatre heures, si le malade se plaint, ou bien si l'on a le moindre soupçon.

C'est seulement en l'appliquant tout au début que la thérapeutique des accidents infectieux peut être efficace; un peu plus tard, l'intervention devient problématique.

La thérapeutique la plus active est la méthode des injections sous-conjonctivales de cyanure de mercure, au millième, dont il faut faire un généreux emploi.

Pour pratiquer l'injection, le malade est étendu sur le fauteuil à opérations. On instille de la cocaïne. D'autre part, on verse dans un verre à pied la quantité de solution de cyanure équivalente à l'injection que l'on veut faire (au moins un demi-centimètre cube); on ajoute quatre gouttes de solution de cocaïne à 1/20. Un aide écarte les paupières. Le malade porte le regard en dedans. Avec une pince à fixer, on saisit un bon pli de la conjonctive près du canthus externe. Dans ce pli, on enfonce l'aiguille à une profondeur d'un centimètre et demi, jusqu'à la rencontre de la paroi externe de l'orbite. Puis l'aiguille est ramenée vers le globe oculaire, et l'on pousse le piston de la seringue avec douceur, en faisant varier l'emplacement de l'aiguille, en haut et en bas.

L'injection n'est pas très douloureuse, grâce à la cocaïne. Si l'on a affaire à un cas grave, la première injection (1/2 cent. cube) ayant été faite le matin, une deuxième injection sem-

Digitized by Google

blable doit être pratiquée le soir. Dans les cas de moindre gravité, quatre ou cinq injections en tout arrêtent la marche de l'infection. Dans les cas les plus graves, il faut aller jusqu'à sept ou huit injections. (Les autres moyens thérapeutiques : atropine, galvano-cautérisation, etc., selon les règles habituelles.)

Depuis 1898, six yeux, compromis par des accidents infectieux après l'opération de cataracte, ont été ainsi traités et sauvés. Dans deux cas, les moins graves, le retour à la vision a été complet au bout d'un certain temps. Dans les quatre autres cas, très graves, la panophtalmie a été enrayée totalement. Certes, le résultat fonctionnel n'a pas été aussi brillant qu'après une opération non compliquée. Mais le malade préfère de beaucoup rester en possession de son œil, même passable, que de s'en retourner chez lui avec un moignon. Le chirurgien lui-même ne peut que s'applaudir de cette terminaison : car il n'est rien de plus lamentable que d'avoir à pratiquer la suppression d'un œil que l'on avait gratifié quelques jours auparavant d'une belle opération de cataracte.

Dr A. Bourgeois.

Digitized by Google

TRAVAUX DE LA CLINIQUE DU PROFESSEUR X. GALEZOWSKI

FAITS CLINIQUES[1]

SYPHILIS OCULAIRE GRAVE

TRAITEMENT PAR LES FRICTIONS MERCURIELLES — GUÉRISON

PAR

Le Dr A. BEAUVOIS

Lauréat de la Faculté.

A. H..., âgé de 23 ans, se présente à la clinique du Prof. X. Galezowski le 30 septembre 1903. Il est accompagné de sa mère, parce qu'il ne peut se conduire seul; il se plaint de troubles graves des deux yeux, consécutifs à une syphilis dont l'accident primitif remonte au mois de février de la même année.

Antécédents héréditaires. — Rien à signaler.

Antécédents personnels. — Aucune maladie antérieure grave, rougeole dans l'enfance. Quelques convulsions, probablement d'origine gastro-intestinale. Adolescence normale. Le malade a fait son service militaire bien que son œil droit fût mauvais. On l'a fait tirer à gauche.

Histoire de la maladie. — C'est en revenant du service militaire, un peu fatigué et épuisé, qu'il a contracté la syphilis. Il a constaté un chancre sur la verge le 14 février 1904,

1. Sous ce titre, nous publierons désormais, sans commentaires, les cas intéressants que nous avons rencontrés et rencontrerons à la clinique de notre maître le Prof. Galezowski. La médecine est, avant tout, une science d'observation, et nous pensons qu'il est très utile de recueillir avec soin tous les faits intéressants — et ils sont nombreux — qui peuvent se présenter à une clinique aussi fréquentée que celle de la rue Dauphine. Nous prions nos collaborateurs et nos lecteurs de nous adresser, sous la même rubrique, la relation des cas qui se présenteront à eux. (Dr BEAUVOIS.)

Digitized by Google

et peu après est apparu le bubon inguinal. Le chancre a duré dix jours et s'est cicatrisé.

Le malade se présenta alors à Saint-Louis, à la consultation du Dr Ducastel, et il resta à l'hôpital pendant douze jours. Le traitement prescrit fut le suivant : pilules mercurielles, sirop d'iodure de fer. On n'observa pas de roséole, mais des adénites multiples autour du cou.

A sa sortie de l'hôpital et suivant les prescriptions de notre confrère, A. H... continue à se soigner de la même façon pendant les mois de mars et d'avril.

Cependant il commençait à maigrir d'une façon inquiétante; des plaques de psoriasis apparaissent aux articulations. Aussi en juin retourne-t-il à l'hôpital Saint-Louis, où il est admis dans le service de notre maître, le Dr Balzer. On lui prescrit le même traitement que ci-dessus, et devant le résultat négatif, on lui fait alors une piqûre d'huile grise par semaine, pendant tout le mois; puis en emploie dans les premiers jours de juillet le biiodure de mercure, une piqûre par jour pendant huit jours.

Il sort de l'hôpital vers le 12 juillet.

Jusqu'alors ses yeux avaient été sains, et son attention n'avait pas été attirée de ce côté, lorsque, le 23 juillet, il ressent une violente douleur dans l'œil gauche qui rougit. Les mêmes phénomènes apparaissent de l'autre côté, et la vision se trouble de plus en plus.

Dès les premiers jours du mois d'août il se rend aux Quinze-Vingts, où il est examiné dans le service du Dr Chevallereau. Le diagnostic précis ne nous a pas été donné, puisqu'il n'est pas marqué sur la feuille d'ordonnance. On a sûrement pensé à de l'iritis. La prescription porte : atropine matin et soir et compresses chaudes. Comme traitement général, on prescrivit une piqûre d'huile grise par semaine; et pendant dix semaines consécutives il se rend à Saint-Louis pour ses piqûres, accompagné de sa mère, puisqu'il ne pouvait se conduire seul.

L'état oculaire cependant ne s'améliorait pas, il dut se produire à certains moments un peu d'hypertonie.

Digitized by Google

Le malade dit qu'on lui a fait deux ponctions dans la chambre antérieure.

Ne trouvant aucune amélioration à son état, et sa vue baissant de plus en plus, le malade se présente à la clinique de la rue Dauphine le 30 septembre 1903.

État actuel. — Le malade, grand, mince, est très amaigri et paraît extrêmement déprimé. On le conduit par la main, et il donne l'impression d'un phtisique arrivé aux dernières périodes de sa maladie.

Œil droit. — La chambre antérieure est trouble. Kératite ponctuée très intense; la pupille est irrégulière et à la partie externe de l'iris, sur la ligne médiane, on aperçoit une bosselure sillonnée de quelques vaisseaux. La conjonctive est rouge, très enflammée. Une sécrétion abondante coule sans cesse. On ne peut éclairer le fond de l'œil, qui compte à peine les doigts à 1 mètre. Le champ visuel semble normal.

Œil gauche. — Les mêmes symptômes se retrouvent, mais encore plus accentués. Un léger exsudat recouvre l'espace pupillaire très irrégulier. L'œil compte les doigts à 1 mètre, et on ne peut en éclairer le fond. Ici il existe plusieurs papules sur l'iris, l'une en haut, l'autre en bas. La chambre antérieure de ce chef se trouve petite, diminuée, et la papule irienne inférieure arrive presque au contact de la couche interne de la cornée.

Il s'agit sans aucun doute de papules iriennes, d'origine syphilitique.

Devant l'insuccès des traitements précédents, notre maître prescrit les frictions mercurielles à la dose de 2 grammes tous les jours pendant dix jours avec cinq jours de repos ensuite. On continue l'atropine et les compresses chaudes; gargarisme au chlorate de potasse.

8 *octobre.* — Il revient a la clinique. L'œil gauche est le siège d'une violente poussée inflammatoire. Sangsues à la tempe, scopolamine.

Digitized by Google

23 *octobre.* — L'œil gauche est amélioré, mais depuis quelques jours, au dire du malade, l'œil droit s'enflamme de nouveau.

La vue est toujours aussi faible, et la mère accompagne son fils à la clinique.

5 *novembre.* — Les frictions ont été continuées régulièrement. Le malade a pu sortir seul pour la première fois depuis le mois d'août.

Les yeux ne sont plus rouges; les chambres antérieures sont encore troubles, mais les papules iriennes ont diminué de volume; l'iris, qui était sillonné de vaisseaux, reprend peu à peu son aspect normal.

12 *novembre.* — Le mieux s'accentue, toute trace d'inflammation a disparu. Les troubles cornéens diminuent. Le malade se conduit seul. L'acuité visuelle peut être mesurée. Cependant c'est l'œil droit qui a marché le plus vite. O.D. : V = 0,15. — O.G. : compte les doigts à 2 mètres.

3 *décembre.* — 60 frictions ont été faites. Le malade n'est plus reconnaissable. Il a engraissé et se sent plus fort, plus vigoureux.

O.D. : la pupille est à peu près nettoyée, mais encore inégale, la cornée est un peu louche dans la partie inférieure. V = 1/15.

O.G. : pupille allongée obliquement de haut en bas et de dedans en dehors, obstruée par un exsudat qui ne permet à l'éclairage qu'une faible lueur pupillaire. Sclérotique et conjonctive normales. Compte les doigts à 2 mètres.

4 *janvier* 1904. — L'iris a presque repris sa couleur normale. Toute trace de vascularisation a disparu. Quelques bosselures indiquent la place des anciennes papules. O.D. : V = 1/7. — O.G. : V = 1/50 en amélioration.

7 *mars.* — L'amélioration oculaire s'est accentuée pendant tout le mois de février. Les frictions sont continuées régulièrement. Pour la première fois, les exsudats pupillaires

Digitized by Google

ayant fortement diminué, on peut éclairer le fond de l'œil : à droite la pupille est à peu près régulière, les veines sont plus dilatées; à gauche, la pupille est plus difficilement perceptible à l'image renversée. Aucune lésion des membranes profondes. O.D. : V = 1/7. — O.G. V : = 1/3.

Le malade nous raconte que depuis quelques jours il a perdu l'appétit et maigri brusquement. Il se plaint d'une tumeur testiculaire droite. Nous lui conseillons d'aller consulter à l'hôpital, et de continuer les frictions. On prescrit aussi l'arrhénal et de la suralimentation.

18 *avril.* — A la suite de notre dernier examen de mars 1904, le malade est allé à l'hôpital Beaujon, où il a été admis dans le service du Dr Bazy. On porta le diagnostic d'orchi-épididymite avec épanchement d'origine syphilitique et on pratiqua la ponction.

La guérison suivit sans complication. On lui proposa en même temps des piqûres de biiodure qu'il refusa, préférant continuer ses frictions. Il a pris de l'iodure pendant vingt jours environ.

Il sort aujourd'hui 18 avril de l'hôpital. Son état général s'est amélioré, et il a repris un peu de poids.

Les yeux sont à peu près dans le même état : pupilles irrégulières, avec exsudats légers. Acuité visuelle : O.D. : V = 1/6. — O.G. : V = 1/4.

25 *mai.* — Les frictions et l'arrhénal ont été continués, l'état général est excellent et les yeux sont en bon état. L'exsudat pupillaire est plus abondant à gauche, mais une légère fente libre qui s'est produite entre le bord de l'iris et l'exsudat explique que l'acuité visuelle remonte aussi rapidement.

30 *juin.* — Le malade revient à la clinique et va de mieux en mieux. Il parle de reprendre une occupation.

Son acuité visuelle mesurée aujourd'hui est la suivante : O.D. : V = 1/15. — O.G. : V = 1/2.

Digitized by Google

Sa santé générale n'a jamais été meilleure. Nous lui conseillons de suspendre un peu les frictions et de faire de la suralimentation.

Les exsudats pupillaires semblent diminuer; en tout cas, on peut à l'image renversée et à l'image droite très bien examiner toutes les parties du fond de l'œil qui sont absolument normales.

13 *août*. — Depuis un mois, tout traitement a été cessé et l'amélioration a persisté. Le malade a repris ses occupations, et il nous déclare satisfait de sa situation. Constatation bien encourageante, puisque, il y a un an, il voyait à peine à se conduire, et marchait accompagné de sa mère.

L'acuité visuelle est stationnaire. Nous conseillons un traitement réconfortant : suralimentation, 10 à 15 frictions par mois, et une vie régulière.

8 *novembre*. — Le malade n'était pas venu depuis deux mois et demi. Il a continué son traitement : 10 frictions par mois, suralimentation. Il a repris une occupation et se sent beaucoup mieux. L'état général paraît excellent; l'augmentation de poids s'est maintenue. L'acuité visuelle est : O.D. : V = 0.8; — O.G. : V = 0,5.

Les iris sont revenus à un état presque normal. Seul l'iris gauche est bosselé dans sa partie inféro-interne. Le malade dit qu'il voit de temps en temps une mouche dans ce même œil. L'examen ophtalmoscopique ne démontre aucune lésion.

Plusieurs points sont à noter dans cette observation :

1° D'abord la rapidité des accidents oculaires (papules ou gommes précoces; voir Frugiuele, *Contribution clinique et anatomique aux tumeurs syphilitiques du corps ciliaire*, Naples, 1904; et Terson, *Arch. d'opht.*, 1896), et leur apparition malgré un traitement mercuriel intense (piqûres d'huile grise, de biiodure, de cyanure de mercure, etc.);

2° Leur persistance malgré les piqûres;

Digitized by Google

3° La rapidité avec laquelle tous ces accidents ont disparu à la suite des frictions mercurielles.

Nous laissons aux faits toute leur éloquence et au lecteur le soin d'en tirer une juste conclusion.

Dr A. Beauvois.

SOCIÉTÉ D'OPHTALMOLOGIE DE PARIS

Séance du 11 *octobre* 1904

Présidence de M. Caudron

M. Chevallereau. **Choroïdite exsudative à forme normale.** (*Présentation de malade*). — Vous venez de voir un homme de 38 ans qui présente à l'œil droit une plaque de choroïdite, de forme bizarre, sur laquelle j'ai désiré appeler votre attention (fig. 1 et 2). Sur le méridien transversal, à 3 millimètres environ en dedans de la papille, on voit une large tache pigmentée ayant à peu près 2 millimètres d'étendue dans le sens transversal et 1 millimètre et demi dans le sens vertical. Sur cette plaque pigmentée tranchent très nettement des petites taches d'un blanc un peu orangé. On en voit très bien cinq à l'image renversée; à l'image droite on en voit en outre cinq ou six autres plus petites.

Cette plaque rappelle un peu ce qui se passe dans la choroïdite maculaire des myopes : au début, c'est une plaque de choroïdite exsudative pigmentée de coloration uniforme, puis le pigment se résorbant en un point vers la partie centrale laisse une tache blanche de plus en plus étendue, rappelant les taches que l'on observe chez notre malade. Seulement, dans notre cas, il y a un grand nombre de taches; de plus, l'une de ces taches existe, non plus sur la plaque pigmentée, mais en dehors, à sa partie inféro-interne.

Un rameau artériel assez volumineux passe au-devant de la plaque pigmentaire et s'y ramifie; les divers rameaux vasculaires, très visibles partout, surtout au-devant des taches blanches, se continuent nettement, d'une part avec les artères, d'autre part avec les veines; nous sommes ici au niveau des capillaires qui en

Digitized by Google

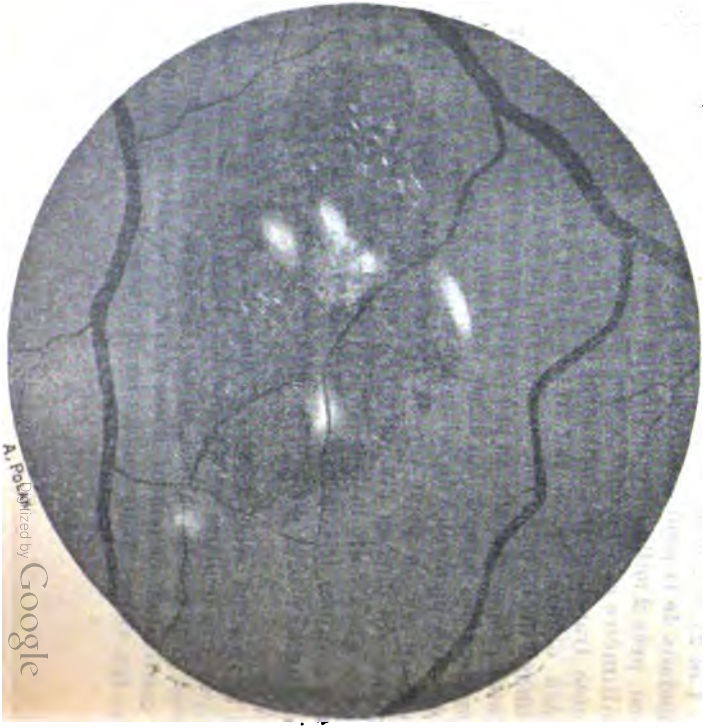

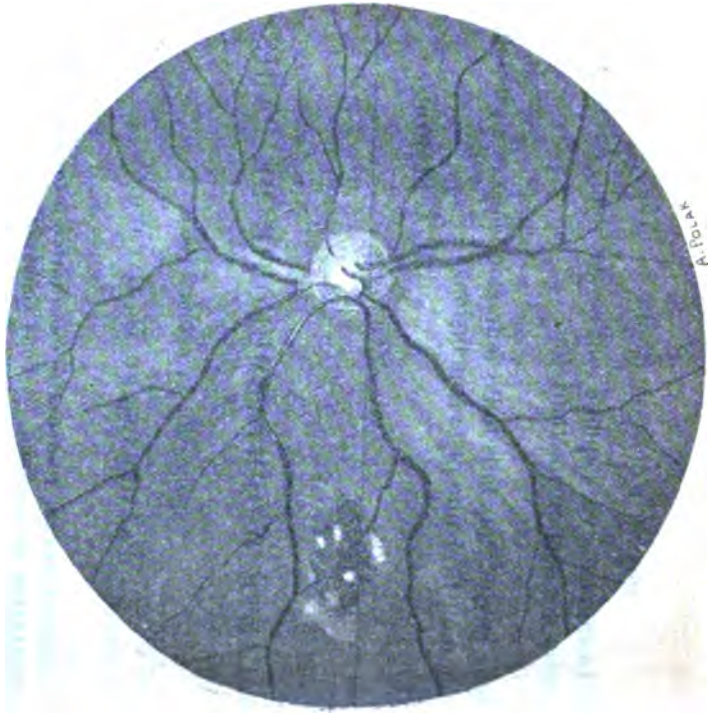

Chevallereau (fig. 1 et 2).

Digitized by Google

aucun point ne présentent ni déviation ni aucune altération apparente. Toutes les autres parties de cet œil droit sont normales; de même l'œil gauche est tout à fait normal. Il y a de chaque côté une hypermétropie faible de 1 dioptrie; après correction, l'acuité visuelle de l'œil droit est de 1/2, celle de l'œil gauche est 1.

Ce malade, qui est venu nous consulter aux Quinze-Vingts le 19 septembre, avait constaté une quinzaine de jours auparavant le trouble de la vue de son œil droit. Depuis, il ne lui semble pas que sa vision se soit sensiblement modifiée.

Ses antécédents et l'examen de son état général ne nous apprennent rien au sujet de la pathogénie de cette lésion. Il ne se rappelle avoir subi aucun traumatisme. Ses urines sont normales. Nous n'avons trouvé chez lui aucun symptôme de syphilis. Sa femme, qui l'accompagne ce soir, n'a eu que trois grossesses, toutes trois terminées à terme par des enfants encore bien portants.

Depuis 1890, il tousse presque tous les hivers, il crache abondamment sans avoir jamais eu d'hémoptysie; il maigrit de 3 à 4 kilogs, dit-il, puis il reprend son poids et ses forces pendant l'été; de sorte qu'il se sent aussi fort qu'il y a vingt ans. D'ailleurs, le médecin très compétent que nous avons prié de l'examiner avec soin, n'a trouvé chez lui que de la bronchite chronique avec emphysème sans aucun signe de tuberculose. Il existe un peu d'hypertrophie du cœur avec déviation de la pointe qui bat sur la ligne mamillaire.

Les antécédents de famille sont les suivants : le père est mort à 51 ans, après avoir eu 17 hémoptysies de cause inconnue, la mère est morte également à 51 ans, de cause indéterminée. Il y a une sœur cardiaque; un frère et une autre sœur sont morts en bas âge de la rougeole. C'est tout ce que nous avons pu relever.

La seule étiquette que nous ayons cru pouvoir donner à ce cas est celle de choroïdite exsudative, mais de choroïdite à forme tout tout à fait anormale et sur laquelle nous serions heureux d'avoir votre avis.

M. J. Chaillous. **Tuberculose des voies lacrymales et de la conjonctive chez une enfant** (Observation prise par Mlle Toufesco). — L'enfant C... Maria, âgée de 10 ans, vient le 22 septembre dernier à la consultation ophtalmologique de l'hôpital Lariboisière, pour une affection de l'œil gauche.

Six semaines auparavant, la mère remarqua chez l'enfant, jusque-là bien portante, un gonflement des paupières et une sécrétion muco-purulente de l'œil gauche. L'enfant ne souffrait pas, n'avait pas de photophobie, et ne se plaignait que de lar-

Digitized by Google

moiement. Elle fut conduite à une clinique de la ville où l'on fit, à plusieurs reprises, le cathétérisme des voies lacrymales. Ce cathétérisme effraya l'enfant qui ne retourna pas à la clinique. L'état de l'œil s'aggravant, la petite malade nous fut amenée.

On constatait le 22 septembre les lésions que l'on voit encore aujourd'hui : les paupières, mais surtout la supérieure, sont rouges et gonflées; la paupière supérieure un peu tombante rétrécit l'orifice palpébral. Dans l'angle interne de l'œil, au-dessus de la commissure, on voit une tuméfaction arrondie, violacée, luisante, et la peau amincie laisse facilement sentir une fluctuation, dont la recherche est peu douloureuse. La pression fait sortir le pus par le point lacrymal supérieur. Au niveau de l'angle externe, une goutte de pus remplit la commissure. Si l'on renverse la paupière supérieure, on aperçoit, tout près de la commissure externe, une ulcération presque arrondie d'environ 3 millimètres de diamètre. Elle est saillante au-dessus de la conjonctive, de couleur jaune rougeâtre, à fonds irrégulier. Autour d'elle la conjonctive est normale, sauf une vascularisation marquée dans sa moitié externe. En éversant la paupière inférieure, on aperçoit en arrière du point lacrymal une érosion arrondie d'environ 6 millimètres de diamètre. Elle est moins saillante que l'ulcération de la paupière supérieure, et elle s'élève d'environ 1 millimètre au-dessus du plan de la conjonctive. Le fond de l'érosion est peu régulier : à la loupe, on aperçoit de nombreuses petites saillies jaunâtres, séparées par des sillons peu profonds, de couleur rosée. Le bord de l'érosion en dedans de la collerette rose conjonctivale, est régulièrement jaunâtre sur une largeur de 1 millimètre. Le reste de la conjonctive est rouge, légèrement irrégulière, comme dans tous les cas d'irritation prolongée de cette membrane. La palpation ne fait pas sentir, au niveau de l'érosion, une induration nette des tissus sous-jacents. La conjonctive bulbaire est normale, ainsi que le globe lui-même. L'acuité est de 11 opt.

Œil droit normal. V = 11 opt. La pupille droite est plus large que la gauche. Elles réagissent toutes les deux normalement. — Adénopathie préauriculaire, rétromaxillaire, cervicale gauche. Les ganglions sont gros, durs, indolores et mobiles.

L'examen général montre que l'enfant ne porte aucune éruption, aucune ulcération, aucune cicatrice sur la peau du tronc et des membres.

Le cœur, les poumons sont normaux; pas de trouble viscéral quelconque. Amygdales et pharynx normaux.

A l'examen des fosses nasales et des sinus, M. Wicart n'a rien constaté qui soit en rapport avec la lésion conjonctivo-lacrymale

Digitized by Google

« On trouve seulement, nous dit-il, une muqueuse rouge, un peu hyperhémiée avec catarrhe léger et séreux, dû à l'influence de végétations adénoïdes peu prononcées. » Par ailleurs, l'enfant est bien portante. Bon appétit. On n'a pas constaté d'amaigrissement notable.

Antécédents personnels. — Née à terme, élevée au sein par sa mère. Pas de retard dans le développement. Scarlatine à 5 ans.

Antécédents héréditaires. — Père, 40 ans, bien portant; mère, 37 ans, souffre de fréquents maux de tête. Ils ont eu huit enfants. Les deux premiers sont morts à quelques mois, de convulsions. Le troisième, âgé de 17 ans, a eu des convulsions pendant l'enfance. Il a été opéré d'un pied bot à 6 ans, il est atteint de blépharospasme des paupières droites. Le quatrième, âgé de 14 ans, est bien portant. La cinquième est notre malade. Le sixième est un enfant de 6 ans, qui a été, il y a peu de semaines, en traitement à Saint-Louis, pour une éruption généralisée. Il a actuellement des fissures au nez, aux lèvres, et à la partie inférieure de l'anus, un petit placard rosé et humide; il porte au niveau du coude gauche une ulcération large comme une pièce de 2 francs, recouverte d'une croûte épaisse et noirâtre. Adénopathie généralisée, cervicale, épitrochléenne et inguinale. Sur le dos, aux fesses et au cou, on note des cicatrices pigmentées, non adhérentes et desquamant légèrement. Blépharite bilatérale, taie ancienne et centrale de la cornée. Onyxis à deux doigts de la main gauche.

Le septième enfant, âgé de 3 ans, est bien portant; le huitième, mort à 8 mois, après des convulsions.

L'aspect si particulier des érosions de notre petite malade, la présence d'une adénopathie rappelant peu par sa forme, par son évolution, les adénopathies tuberculeuses, la coïncidence des lésions érosives douteuses chez le frère de la malade nous firent penser qu'il s'agissait peut-être de chancres de la conjonctive. Le frère et la sœur entrèrent à l'hôpital pour être soumis au traitement hydrargyrique. Et tandis qu'au bout de deux ou trois jours de soins hygiéniques, les lésions érosives du petit garçon disparaissaient, chez la fillette les ulcérations conjonctivales continuaient à évoluer, et la lésion péricystite prenait de plus en plus l'allure d'un abcès froid tuberculeux.

Le 25, incision de l'abcès; il s'écoule une demi-cuillerée de pus, jaunâtre, sans odeur. Pansement aseptique. Le pus, examiné en frottis, ne contenait pas de bacilles de Koch.

Les jours suivants, l'abcès parut rétrocéder, mais bientôt la région gonfla de nouveau, pour redevenir rouge et violacée; puis elle se fistulisa et prit l'aspect qu'elle a aujourd'hui, d'un abcès fongueux.

Digitized by Google

Notre diagnostic fut dès lors modifié et aussi le traitement. Nous pensons donc qu'il s'agit d'une tuberculose de la conjonctive, due à l'inoculation par le pus sortant au niveau du point lacrymal supérieur. La tuberculose de la conjonctive se manifeste rarement sous cette forme érosive; le plus souvent, il s'agit au niveau du cul-de-sac supérieur d'ulcérations, ou de fissures anfractueuses, entourées d un semis de nodules jaunâtres avec œdème et épaississement de la paupière correspondante.

Il est probable que le point de départ de l'affection a été une lésion nasale. En lisant les observations publiées de tuberculose de la conjonctive, on s'aperçoit qu'elle est presque toujours considérée comme primitive, et due à une inoculation exogène. Un cas qui rappelle beaucoup celui dont nous nous occupons aujourd'hui a été publié par Aurand[1]. Quelques autres observations, mais incomplètes, sont rapportées dans la thèse de Périé[2].

Pour assurer notre diagnostic, nous avons fait au cobaye l'inoculation du pus de l'abcès froid péricystique. Nous vous soumettrons les résultats de cette inoculation.

M. Péchin. — L'aspect clinique est celui d'une tumeur lacrymale tuberculeuse avec érosions conjonctivales consécutives et de même nature. Les examens histologiques des parties enlevées et les inoculations seules donneront la certitude.

Dans ce cas de tuberculose du sac lacrymal, où les lésions sont bien localisées et paraissent primitives, je crois qu'il convient de procéder de suite à l'extirpation du sac, pensant que c'est le seul moyen d'obtenir une guérison rapide et d'éviter une extension des lésions et aussi les récidives. C'est la pratique que, après d'autres, M. Rollet, de Lyon, recommandait récemment. M. Jocqs me fait observer que dans les cas de lésions avancées on ne peut faire l'ablation du sac proprement dite. Lorsqu'elle ne pourra se faire d'une façon méthodique en raison de l'extension des lésions au delà des parois, on pratiquera l'ablation de tous les tissus malades et au besoin on ruginera le plan osseux sous-jacent. On ne fera ni cautérisation ni réunion, mais un pansement à plat.

M. Morax. — Je ne suis pas toujours partisan d'une intervention énergique dans le cas de tuberculose des voies lacrymales, et je ne recours à l'extirpation du sac, au curettage que lorsque j'y suis absolument forcé. Très souvent on obtient une guérison complète par le cathétérisme combiné aux injections antiseptiques dans les voies lacrymales, et associé à un traitement de la muqueuse

1. Aurand, *Tuberculose conjonctivale à forme végétante consécutive à une tuberculose lacrymo-nasale*. Congrès de médecine, 1900.
2. Périé, *Tuberculose de la conjonctive*. Thèse de Lyon, 1899-1900.

Digitized by Google

nasale (irrigation nasale, cautérisation nasale, applications mentholées). Il y a en effet deux points à considérer dans la tuberculose des voies lacrymales : d'une part, la lésion tuberculeuse qui, bien plus souvent qu'on ne le croit, est localisée à la muqueuse ou à la paroi des conduits et qui ne me semble atteindre l'os sous-jacent qu'assez exceptionnellement. Cette lésion tuberculeuse a une tendance à se cicatriser à la condition qu'une infection aiguë ne vienne pas se superposer à elle d'une façon continue. C'est, en effet, le second point et l'un des plus importants à considérer : l'infection superposée qui est habituellement une infection streptococcique. En la combattant par le traitement nasal, par le cathétérisme, par les injections des voies lacrymales à l'aide de solution de nitrate d'argent ou de cyanure de mercure, on verra assez souvent, après un temps variable, mais qui, cela va sans dire, dépassera quelques semaines, la guérison complète se produire et persister.

M. V. Morax (Paris). **Sur l'abcès annulaire de la cornée et sa signification.** — Fuchs, qui fit la première[1] étude anatomique de cette lésion spéciale de la cornée décrite sous le nom d'abcès annulaire (*Ringabscess*), la définit ainsi[2] : « Une infiltration survenant très rapidement, se produisant sous forme d'anneau suivant les bords de la cornée, et entraînant en quelques jours la suppuration de la cornée et la panophtalmie ».

En se basant sur l'aspect objectif, on peut dire que ce qui caractérise l'abcès annulaire, c'est le contraste entre les parties centrales et périphériques de la cornée, alors qu'au centre, l'épaisseur et la transparence de la cornée n'ont subi que peu de modifications, la périphérie cornéenne dans une zone annulaire, dont la largeur, peut-être le quart du diamètre cornéen, offre une opacité complète, une teinte jaunâtre rappelant la couleur du pus et un épaississement qui, à première vue, pouvait faire croire à la présence d'une véritable collection suppurée liquide, de forme annulaire. C'est là, je m'empresse de le dire, une simple impression macroscopique, car la piqûre de la cornée comme l'examen histologique montre qu'il n'y a pas abcès à proprement parler, mais infiltration leucocytaire entre les tissus de la cornée. L'intégrité relative du centre de la cornée par rapport à la périphérie est relativement très passagère, et assez rapidement, en vingt-quatre heures au plus, le trouble des parties centrales est souvent assez accusé pour que cette désignation d'abcès annulaire qui fait image ne soit plus exactement applicable.

Ainsi que Fuchs l'a rappelé, l'abcès annulaire s'observe surtout à la suite de plaies pénétrantes opératoires ou traumatiques,

Digitized by Google

avec ou sans pénétration de corps étrangers. Exceptionnellement, dit-il, l'abcès annulaire peut survenir par traumatisme, par perforation spontanée d'un ulcère cornéen, par infection tardive d'une synéchie irienne antérieure ou par ophtalmie métastatique.

En d'autres termes, l'abcès annulaire est, dans le plus grand nombre de cas, consécutif à une infection exogène ; mais, exceptionnellement aussi, il peut s'observer sur un œil dont l'infection endogène s'est produite par voie métastatique.

Tous les cas étudiés par Fuchs ont trait à la première catégorie. Ceux qui ressortissent de la seconde sont relativement peu nombreux. Fuchs cite cinq cas de Hirschberg[3], Weiss[4], Herrenheiser[5], Axenfeld[6]. Dans les trois premiers, il n'y a pas eu d'examen bactériologique. Celui d'Axenfeld, dont l'étude anatomique et bactériologique a été très complètement faite, n'appartient pas, à proprement parler, à l'abcès annulaire : la cornée n'était que légèrement trouble, et ce ne fut que l'examen microscopique qui fit constater un abcès annulaire au début, dans les couches antérieures de la cornée. Il s'agissait d'une infection par le pneumocoque, dont le point de départ paraissait être une cholécystite calculeuse. Comme dans le fait que nous relatons plus loin, il existait de l'endocardite ulcéreuse. Enfin, dans un cas de Wintersteiner, dont Fuchs a pu examiner une préparation, il s'agissait aussi d'une ophtalmie métastatique puerpérale. En raison de la rareté relative des faits de cet ordre, il m'a paru utile de vous présenter, avec des préparations à l'appui, une observation que j'ai eu l'occasion d'étudier très complètement, et qui me permettra d'envisager quelques points relatifs à la pathogénie de cette lésion.

Observation. — *Endocardite végétante. — Irido-choroïdite bilatérale à pneumocoque avec abcès annulaire de la cornée à droite.*

Basilia R..., âgée de 47 ans, est amenée le 17 janvier 1904, à quatre heures du matin, dans le service du Dr Legendre à l'hôpital Lariboisière. Elle est dans un état de délire aigu qui persiste jusqu'à sa mort; c'est à son mari que nous devons quelques vagues indications sur ses antécédents. Elle aurait eu à 12 ans une fièvre typhoïde, et depuis lors n'aurait jamais été souffrante. Elle n'a pas eu de grossesse et n'était pas sujette aux troubles respiratoires. Vers les premiers jours de janvier 1904, elle est obligée de s'aliter et présente des symptômes fébriles avec délire, que le médecin attribue à une congestion pulmonaire.

Digitized by Google

Le 16 janvier, lorsque le mari rentre le soir de son ouvrage, il trouve sa femme étendue, sans couverture, sur le sol du logement et dans un état de délire complet. C'est alors qu'il se décide à la faire transporter à l'hôpital. Le mari ajoute qu'il n'avait constaté aucun trouble oculaire.

Le 18 *janvier*, on note la température élevée (40°), l'existence d'un souffle expiratoire dans la fosse sus-épineuse du poumon gauche, avec quelques râles sous-crépitants. La malade est abattue et dans un état de subdélire continuel. Elle ne répond pas aux questions qu'on lui pose et paraît ne pas voir nettement. On ne note pas de symptômes cardiaques.

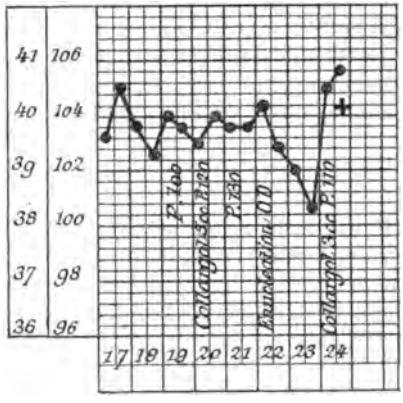

Fig. 1.

19 *janvier*. Depuis la veille, le trouble visuel a augmenté, il s'y est ajouté de l'injection conjonctivale.

Voici les observations consignées à la suite de l'examen oculaire de ce jour.

Œil droit. — La cornée est trouble dans toute son étendue, et la chambre antérieure est occupée par un exsudat blanchâtre, qui est plus compact à la partie inférieure. Cet exsudat empêche de voir les détails de l'iris. La pupille paraît irrégulière. Il ne paraît pas y avoir de perception lumineuse.

La pression sur le globe oculaire est un peu douloureuse. Le tonus oculaire est normal. La conjonctive bulbaire est injectée et légèrement chémotique; il y a un peu de sécrétion conjonctivale.

Œil gauche. — Les symptômes d'iritis sont beaucoup moins accusés qu'à droite. Il y a un peu de chémosis séreux. La cornée est transparente. L'humeur aqueuse ne paraît pas troublée. Mais

Digitized by Google

il existe dans le champ pupillaire un petit exsudat grisâtre. Le pupille est irrégulière. La tension oculaire est normale. La malade paraît voir de cet œil-là les mouvements de la main.

On prescrit l'instillation d'atropine dans les deux yeux.

19 *janvier*. — Le chémosis de l'œil droit est beaucoup plus marqué et le trouble de la chambre antérieure plus intense.

A gauche, le chémosis a aussi un peu augmenté. L'atropine a dilaté irrégulièrement la pupille et l'on voit entre l'iris dilaté et l'exsudat grisâtre des points où la pupille est un peu plus noire.

L'état général persiste le même.

20 *janvier*. — L'état de l'œil gauche est stationnaire, mais celui de l'œil droit s'est considérablement modifié. La cornée a perdu son reflet et sa région centrale est moins transparente. A la périphérie et tout autour de cette zone centrale relativement peu altérée, on voit un véritable anneau blanchâtre donnant l'impression d'une infiltration purulente annulaire de la cornée et réalisant l'image de ce que l'on a nommé l'abcès annulaire de la cornée.

L'injection et le chémosis de la conjonctive bulbaire sont très accusés.

A droite l'état est resté le même. Il n'y a pas de pus dans la chambre antérieure, mais l'exsudat pupillaire existe toujours.

Quant à l'état général, il ne s'est pas modifié. La fièvre est toujours extrêmement marquée. La température vespérale atteint de 39,9 à 40° et le pouls est petit et rapide (120-130). Le délire continue.

Dans le but de supprimer un des foyers infectieux importants, on décide l'énucléation de l'œil droit, et, en raison de l'état général de la malade, on le fait avec l'anesthésie locale à la cocaïne.

Opération le 22 *janvier*. — On injecte 5 millig. de cocaïne dans les tissus orbitaires. Pendant toute la durée de l'intervention la malade ne discontinue pas de chanter. L'énucléation est faite sans difficulté et sans incidents. Le soir la température est moins élevée, mais la nuit n'en est pas moins très agitée.

23 *janvier*. — La température a beaucoup baissé, mais le délire et l'agitation persistent.

24 *janvier*. — Même état de l'œil gauche.

Pouls : 110. Température très élevée 40,5-40,9.

Pas de symptômes pulmonaires localisés.

25 *janvier*. — La mort se produit à 6 heures du matin, après une nuit très agitée et un état comateux qui a duré une heure.

L'AUTOPSIE est pratiquée le 26 janvier. En raison du froid très vif, le cadavre est bien conservé. Le pannicule adipeux est modérément développé.

Digitized by Google

A l'ouverture du thorax, on ne constate rien d'anormal. Il existe par contre, dans toute la hauteur du poumon gauche, des adhérences pleurales excessivement épaisses, surtout en arrière.

Les poumons ne présentent qu'un très léger degré de congestion avec œdème. Il n'y a ni tubercules, ni cicatrices de tubercules au sommet des poumons.

Poumon droit. — Poids : 850 grammes.

Poumon gauche. — Poids : 570 grammes.

Cœur. — Poids : 370 grammes. Ne présente extérieurement aucune lésion. Les orifices aortiques, pulmonaires et tricuspidiens sont normaux, quant à leurs diamètres et à leur structure valvulaire. L'aorte ne présente aucun signe d'athérome. Sur la grande valve de la mitrale on constate une lésion volumineuse ayant l'aspect d'un chou-fleur et formant une saillie, du volume d'une noisette, adhérente par une assez large base à la valvule. Sa surface est irrégulière. A la coupe, on voit qu'il s'agit d'une lésion occupant toute l'épaisseur de la valvule dont les tissus sont infiltrés et dissociés.

Rein droit. — Poids : 160 grammes. Sur le bord convexe, on voit des dépressions correspondant à des lésions cicatricielles. Il existe un petit infarctus. La décortication est facile. Il n'y a pas d'autres lésions macroscopiques.

Rein gauche. — Poids : 90 grammes. La surface en est très bosselée et l'on n'arrive qu'avec peine à le décortiquer. Il n'y a pas d'infarctus, pas de lésions macroscopiques du parenchyme.

Le foie. — Poids : 1 kilogr. 900. Présente les caractères du foie muscade.

La rate. — Poids : 430 grammes. Est diffluente et présente un volumineux infarctus.

Notons encore quelques adhérences de l'épiploon au fond de l'utérus, sans lésions macroscopiques de cet organe ou des annexes.

L'encéphale est normal. On ne voit ni exsudats méningés, ni lésions macroscopiques des hémisphères ou du bulbe. Poids total des hémisphères, bulbe et cervelet : 1 kilogr. 150.

Examen bactériologique. — Pendant la vie, deux tubes ont été ensemencés avec une goutte de sang veineux sans résultats.

Aussitôt après l'énucléation on ponctionne l'humeur aqueuse et le corps vitré.

L'examen microscopique de l'humeur aqueuse montre une véritable culture pure de pneumocoques. Le liquide, légèrement trouble, ne contient presque pas d'éléments cellulaires, mais un nombre de pneumocoques aussi grand que dans une goutte de culture en bouillon. Les microbes sont disposés deux à deux et offrent des formes arrondies ou ovalaires. Ils prennent le Gram.

Digitized by Google

Ensemencée sur gélose ascite, l'humeur aqueuse donne naissance à de très nombreuses colonies, fines, transparentes. Transporté en bouillon, le microbe isolé le trouble uniformément.

L'inoculation à la souris et au lapin entraîne la mort en quarante-huit heures avec présence de diplocoques encapsulés dans le sang et les viscères.

L'ensemencement de l'humeur vitrée donne également naissance à quelques colonies, mais beaucoup moins nombreuses que celles de l'humeur aqueuse.

L'ensemencement du sang du cœur prélevé au moment de l'autopsie donne également naissance, sur gélose ascite, à une seule variété de colonies ayant tous les caractères des colonies de pneumocoques.

Examen anatomique de l'œil droit énucléé. — Le globe a été fixé dans le formol picrique, puis inclus à la celloïdine.

Les coupes ont été colorées à l'hématoxyline-éosine, ainsi qu'au carmin et à la méthode de Gram pour la recherche des micro-organismes.

L'examen des coupes antéro-postérieures du globe faites suivant le méridien horizontal montre, à un faible grossissement déjà, l'existence d'un exsudat de 2 millimètres d'épaisseur siégeant au niveau de la région ciliaire et se prolongeant en arrière jusqu'au voisinage de l'ora serrata. On constate également au pôle postérieur, au-devant de la papille et dans une étendue de 1 centimètre, un exsudat pré-rétinien, moins épais que celui de la région ciliaire.

Dans toutes les autres parties du globe, il ne paraît pas y avoir de lésions macroscopiques. Cependant, à la périphérie de la cornée, dans l'angle irido-cornéen, ainsi que dans les exsudats signalés plus haut, une coloration violette intense atteste déjà l'existence d'une infiltration cellulaire.

Cornée. — Si l'on reprend maintenant l'examen de la préparation à un faible grossissement, on constate du côté de la cornée une desquamation complète de la couche épithéliale antérieure dont on ne retrouve les traces qu'au voisinage du limbe. *Dans la région centrale*, les couches antérieures de la cornée (le 1/3 en épaisseur environ) présentent une infiltration cellulaire diffuse particulièrement marquée à la limite même de la cornée, dans la couche sous-jacente à la membrane de Bowman ; on ne retrouve d'ailleurs de traces de cette membrane que tout à fait à la périphérie. D'autre part, dans les couches profondes de cette zone d'infiltration superficielle, le nombre des cellules est également beaucoup plus considérable. Les couches postérieures ne sont le siège d'aucune infiltration, et, bien plus, il ne semble y avoir aucun noyau coloré ; l'examen à un plus fort grossissement montre

Digitized by Google

que les corpuscules du centre de la cornée sont en état de nécrose. La membrane de Descemet paraît continue, mais elle n'est plus tapissée par son endothélium.

A la périphérie cornéenne, l'infiltration des couches antérieures est encore plus accusée, et toute l'épaisseur de la cornée est le siège d'une infiltration des plus accusées. L'infiltration se présente sous forme de fuseaux granuleux (à un faible grossissement) séparés par une petite épaisseur de lames cornéennes. Il est à remarquer que cette zone d'infiltration périphérique atteint son développement le plus accusé, non à la circonférence même de la cornée, mais dans une zone située à 1 centimètre en dedans de cette circonférence.

A un fort grossissement, on constate que l'infiltration est constituée par une ou plusieurs couches de leucocytes polynucléaires, dissociant les lames de la cornée; il ne semble pas qu'il y ait d'éléments microbiens au niveau de cette infiltration ou dans le protoplasma des cellules qui la constituent.

Limbe. — La conjonctive est légèrement soulevée par la congestion et l'œdème, ainsi que par l'infiltration cellulaire modérée.

La sclérotique, dans la région correspondante à la pénétration des vaisseaux ciliaires antérieurs, est infiltrée dans toutes ses couches; mais en s'éloignant de ce point, les couches antérieures sont seules légèrement infiltrées.

Chambre antérieure. — Dans les parties centrales, on ne constate qu'un petit précipité gras renfermant peu d'éléments cellulaires.

A la périphérie, au contraire, on constate dans l'angle irido-cornéen un exsudat cellulaire dense obstruant complètement l'angle irido-cornéen et formé par des leucocytes polynucléaires bien colorés et renfermant des amas microbiens considérables. Ces amas sont irrégulièrement répartis dans l'exsudat, mais on est frappé néanmoins de la couche dense et continue qu'ils forment au contact même de la membrane de Descemet; beaucoup de leucocytes polynucléaires de l'exsudat contiennent, cela va sans dire, des amas de pigment.

Iris. — L'iris présente un léger épaississement, surtout dans la région sphinctérienne où sa surface antérieure est recouverte par un exsudat fibrineux et cellulaire. Les vaisseaux sont entourés d'une gaine d'infiltration cellulaire; la couche pigmentaire de l'iris est continue, elle paraît en certains points plus épaisse qu'à l'état normal. La zone d'insertion de l'iris est le siège d'une infiltration qui se continue avec l'exsudat cellulaire de la chambre antérieure. Au-devant de la cristalloïde antérieure, dans le champ pupillaire, on trouve encore un léger exsudat cellulaire.

Digitized by Google

Région ciliaire. — La région du muscle ciliaire et des procès ciliaires est le siège d'une infitration ciliaire intense qui n'a cependant pas détruit l'épithélium des procès ciliaires. Celui-ci établit encore la limite entre ces procès et l'exsudat ciliaire dont nous avons déjà parlé et qui se prolonge un peu derrière la racine de l'iris jusqu'au contact de la capsule cristallinienne. Cet exsudat se continue dans le corps vitré sans limites précises. On retrouve d'ailleurs, dans tout le corps vitré, quelques leucocytes polynucléaires à l'état isolé.

Rétine. — La rétine ne présente pas de lésions anatomiques grossières; elle est néanmoins le siège d'une infiltration discrète qui, dans la région du pôle postérieur, s'accuse tout particulièrement dans la couche des fibres nerveuses. L'infiltration dans cette région se continue avec l'exsudat déjà signalé et forme un véritable abcès au-devant de la papille.

Toute la zone d'infiltration renferme des microbes d'une manière diffuse : néanmoins, on constate une prolifération microbienne très considérable dans une zone correspondant à la chambre postérieure, tout autour de la capsule cristallinienne et à la surface de l'épithélium des procès ciliaires.

A la surface de la rétine, en dehors des régions où l'exsudat existe, on trouve néanmoins des amas de microbes, mais ces amas sont particulièrement abondants dans la zone correspondant à l'exsudat pré-rétinien. Dans cette zone, les vaisseaux sont entourés de gaines de cellules polynucléaires.

La choroïde est le siège, dans toute son étendue, d'une infiltration discrète.

Le nerf optique ne paraît pas atteint.

Au niveau de la papille les vaisseaux paraissent obstrués par des leucocytes.

Hanke[7] a décrit un bacille retiré dans un cas d'abcès annulaire de la cornée, et il s'est cru autorisé par quelques expériences sur les animaux à affirmer qu'il s'agissait de l'agent microbien qui réalise l'abcès annulaire typique de la cornée. En réalité, plusieurs microbes pathogènes peuvent provoquer cette même lésion, et c'est bien plus le siège de leur développement que leur nature même qui commande la réaction anatomique. Dans tous les cas relatés et dans celui que je vous ai présenté entre autres, il ressort des plus nettement de l'examen microscopique et des cultures que le foyer de prolifération microbienne siège dans la chambre antérieure; c'est dans l'humeur aqueuse que le pneumocoque s'est multiplié au point qu'on croirait avoir affaire à une culture de pneumocoque en tube de bouillon, tant est grande l'abondance des éléments microbiens. Par contre, les pneumocoques

Digitized by Google

font complètement défaut dans l'épaisseur de la cornée, au niveau du soi-disant abcès annulaire, et cette infiltration est amicrobienne comme l'est l'hypopion lorsque le foyer infectieux siège à la surface cornéenne. En voyant cette infiltration jaunâtre des bords cornéens, on pourrait être tenté de faire une ponction évacuatrice ou des cautérisations. Or l'étude de ces lésions nous prouve que l'on n'atteindrait nullement le but cherché, l'éloignement de l'agent infectieux, puisque celui-ci siège, non pas dans la cornée, mais dans la chambre antérieure et la région ciliaire.

M. Terson rapproche de cet abcès l'ulcère périphérique de la cornée, ulcère transparent et qui creuse parfois un véritable sillon.

M. Chevallereau. — Je crois qu'il y a là deux choses essentiellement différentes. L'abcès profond de la cornée que vient de nous décrire M. Morax, est une affection très rare et en même temps très grave, puisqu'elle peut entraîner non seulement la perte de l'œil, mais aussi la mort, comme dans le cas de notre collègue. Ce n'est pas un ulcère en réalité. Au contraire, l'ulcération périphérique de la cornée dont a parlé M. Terson est une affection assez commune. C'est une véritable ulcération, à fond transparent, assez profonde, suivant le limbe, sur le tiers, la moitié, quelquefois les deux tiers de son pourtour, de largeur à peu près égale dans toute son étendue. La réaction inflammatoire est peu considérable et la douleur est à peu près nulle. On dirait que la cornée va se perforer, mais il n'en est rien et cette ulcération guérit en laissant seulement un leucome qui ressemble à un cercle sénile épais. Le pronostic est donc habituellement favorable. Au contraire de l'affection décrite par M. Morax. l'étiologie de cette ulcération est tout à fait obscure; nous savons seulement qu'elle se montre chez des personnes âgées, mais non cachectiques.

F. Terrien. — Je voudrais demander à M. Morax si la cornée était demeurée transparente sur le vivant, ce qui serait assez peu en rapport avec l'infiltration leucocytaire qu'on constate dans les couches superficielles de la cornée.

A propos de cette infiltration, je crois qu'il est intéressant de faire un rapprochement, au point de vue de ce que M. Morax a fort bien appelé la réaction anatomique, entre cette infiltration leucocytaire de l'abcès annulaire, qui siège exclusivement dans les couches antérieures de la membrane, et l'infiltration de la kératite parenchymateuse qui, elle, siège presque toujours exclusivement dans les couches postérieures de la cornée.

M. Morax. — L'analogie de la réaction inflammatoire entre

Digitized by Google

l'abcès annulaire de la cornée et la kératite interstitielle à laquelle M. Terrien fait allusion, n'est que très grossière. En effet, dans l'abcès annulaire il s'agit d'une infiltration interamellaire de leucocytes polynucléaires en rapport avec un processus infectieux aigu, tandis que dans la kératite interstitielle syphilitique acquise ou héréditaire, l'infiltration cellulaire est plus particulièrement marquée dans les couches profondes ou moyennes. En outre, les leucocytes prédominants sont des mononucléaires qui affectent plus fréquemment le type de la cellule épithélioïde ou même de la cellule géante; c'est même là ce qui a fait croire à M. Hippel qu'il avait affaire à une kératite interstitielle de nature tuberculeuse. Les cas auxquels fait allusion M. Terson n'ont rien à voir avec l'abcès annulaire. Il s'agit d'une ulcération annulaire qui se rencontre parfois en effet dans les infections auxquelles il a fait allusion; mais dans le cas d'abcès annulaire il n'y a pas d'ulcération proprement dite. Si elle se produit, ce n'est que secondairement. Bien loin de constater une perte de substance, on constate sur les coupes antéro-postérieures un épaississement de la couche cornéenne. L'étude des lésions et de la localisation de l'infection ne laisse guère l'espoir d'une intervention thérapeutique vraiment efficace. Il faudrait en effet atteindre le foyer microbien dans la chambre antérieure et au niveau de la région ciliaire. Dans l'état actuel, nos moyens ne nous permettent pas d'espérer enrayer des infections aussi graves et aussi aiguës.

BIBLIOGRAPHIE

1. E. Fuchs, *Klinische Monatsblätter f. Augenheilk.*, 1881, p. 134.
2. E. Fuchs, *Ueber Ringabscess der Hornhaut. Von Graefe's Arch. f. Opht.*, 1903, vol. LVI, p. 1.
3. Hirschberg, *Centralbl. f. prakt. Augenheilk.*, 1880, p. 88.
4. Weiss, *Klin. Monatsbl. f. Augenheilk.*, 1875, p. 393.
5. Herrenheiser, *Zeitschrift f. Heilkunde*, 1893, vol. XIX.
6. Axenfeld, *Von Graefe's Arch. f. Ophtal.*, 1894, vol. XL, 3e part., p. 89.
7. Hanke, *Zeitschrift f. Augenheilk.*, 1903, vol. X, p. 373.

M. J. Chaillous. **Infection traumatique du globe oculaire par un microbe anaérobie (Bacillus perfringens).** (*Présentation de préparation*). — Le 2 juillet dernier, vint à la consultation de l'hôpital Lariboisière un ouvrier serrurier, qui la veille, en travaillant, avait reçu un éclat de métal au niveau de l'œil droit. Il perdit aussitôt toute vision.

Un pansement urgent fut fait. A son entrée dans le service, le malade se plaint de larmoiement et de photophobie, de douleurs

Digitized by Google

oculaires vives et d'hémicranie droite. La paupière supérieure est œdématiée ; la conjonctive très injectée. A l'angle supéro-externe du limbe, on constate une petite plaie, par où fait hernie un lambeau de l'iris et un exsudat muco-purulent, épais et filant. La chambre antérieure est effacée, à moitié remplie de sang, l'iris terne. La tension est à peu près normale. La perception lumineuse est conservée, mais la projection est mauvaise.

O.G. normal. V = 11 opt.

On fait la résection du lambeau de l'iris et le nettoyage de la plaie.

Dans l'hypothèse que le corps étranger soit resté dans l'œil, on fait une tentative d'extraction avec l'électro-aimant. Elle est négative. Pansement aseptique.

Fig. 1. — Exsudat vitréen. Frottis.

L'examen immédiat de la sécrétion recueillie au niveau de la plaie du limbe, nous montra en abondance de gros bacilles, de longueur variable, tantôt isolés, tantôt en chaînettes, et prenant le Gram. Examinés en gouttes, ils étaient immobiles.

Le 4 juillet, l'énucléation devenait nécessaire. Les suites en furent normales et le malade revu le 22 août n'avait aucun trouble consécutif. Aussitôt après, le pus du vitré recueilli aseptiquement fut examiné et cultivé. L'examen montrait à l'état de pureté le bacille observé dans l'examen précédent, avec ses mêmes caractères de coloration.

Les cultures aérobies en gélose, en gélose ascite, en gélose sang furent négatives. Les cultures en milieux anaérobies, d'après la méthode de Veillon, furent toutes positives. Elles montrèrent une

Digitized by Google

dislocation complète de la gélose, avec des colonies dans toute la hauteur des tubes, et un exsudat louche en dépôt. Ces cultures avaient une odeur fade et rance. Inoculées au cobaye, elles donnèrent naissance à des phlegmons gazeux, suivis de mort. Dans l'œil du lapin, l'inoculation a produit rapidement une infiltration purulente du vitré, où l'on retrouve à l'état de pureté le bacille observé dans le vitré de l'œil blessé.

Le bacille que nous avons pu, pendant plusieurs semaines, cultiver dans différents milieux anaérobies a tous les caractères du Bacillus perfringens, observé d'abord par Frænkel en 1893, et étudié la même année par Veillon (fig. 1 et 2).

Fig. 2. — Frottis fait avec une culture en bouillon anaérobie

Je vous présente aujourd'hui les préparations microscopiques du vitré de l'œil blessé des cultures, faites avec le pus de ce vitré et les coupes de l'œil. Dans ces derniers, au milieu de l'exsudat purulent qui remplit la coque oculaire, on retrouve, coloré par le Gram, le bacille que nos examens répétés nous ont toujours fait retrouver à l'état de pureté.

Conclusion. — 1° Les panophtalmies traumatiques peuvent être dues à la présence des microbes anaérobies;

2° Dans les cas nombreux où des examens bactériologiques ont été faits et où l'on a conclu du résultat négatif des cultures en milieux aérobies, à l'absence de tout germe infectieux, il est possible qu'il se soit agi de microbes anaérobies;

3° Pour être complète, l'étude bactériologique de tout cas d'infection de l'œil doit comprendre la recherche des microbes aérobies et anaérobies.

Digitized by Google

SOCIÉTÉ DE MÉDECINE ET DE CHIRURGIE DE BORDEAUX

Séance du 22 avril 1904.

Dr Étienne GINESTOUS. **Deux cas de cryptophtalmie congénitale.** — Je dois à l'obligeance de M. le Dr Tronche d'avoir pu recueillir les deux observations de *cryptophtalmie congénitale* qui suivent :

OBSERVATION I. *Cryptophtalmie congénitale droite. Nystagmus et myopie de l'œil gauche.* — La première se rapporte à une enfant de 14 ans 1/2, Catherine B..., habitant la commune de Noaillac, près Fontet (Gironde). Ses antécédents héréditaires sont peu chargés : on ne note chez ses ascendants aucune tare, aucune anomalie, ni syphilis, ni consanguinité. Son frère et sa sœur, plus jeunes qu'elle, sont très bien constitués. Signalons cependant qu'un cousin germain du côté paternel est porteur d'un pouce surnuméraire. Née à terme, sans forceps, Catherine B... est réglée depuis l'âge de 12 ans et elle a plutôt l'apparence d'une jeune fille de 18 ans que d'une enfant de 14 ans. Aussitôt après sa naissance, les parents de Catherine B... constatèrent que leur enfant n'avait pas de globe oculaire droit. Ils ne s'inquiétèrent pas de cette anomalie qu'ils se refusèrent, d'ailleurs, à soumettre à toute tentative thérapeutique, quelle qu'en soit la nature.

A l'examen, on est tout d'abord frappé par ce fait que les paupières du côté droit sont affaissées et plus petites qu'à l'état normal. La fente palpébrale ne mesure que 1 centimètre de longueur, tandis que celle du côté gauche, prise comme terme de comparaison, en mesure 3. Sur le bord palpébral supérieur sont régulièrement implantés quelques cils assez bien développés. En écartant les paupières, on constate l'absence, du moins *apparente*, de globe oculaire et on observe une cavité ovoïde tapissée de conjonctive, rosée dans ses parties antérieures, plus ou moins blanche dans ses parties postérieures. Il semble exister dans le fond de cette cavité une sorte de moignon dans lequel il est difficile de découvrir un orifice quelconque. Il n'existe pas trace de la caroncule lacrymale, ni des points lacrymaux. La capsule orbitaire est presque continuellement humectée par un liquide séreux dont il est impossible de découvrir l'orifice d'écoulement.

A la palpation, on perçoit dans la cavité orbitaire un moignon mobile, ayant à peu près le volume du quart d'un œil de lapin ; ce

Digitized by Google

moignon n'est pas fluctuant; il occupe la situation que devrait occuper le globe oculaire.

L'œil *gauche* est arrivé à son complet développement; il a même l'apparence volumineuse de l'œil myope. Il est atteint de nystagmus horizontal. En écartant les paupières droites, on constate que le moignon situé dans la cavité orbitaire du même côté est animé de mouvements isochrones à ceux de l'œil gauche atteint de nystagmus. L'acuité visuelle de l'œil gauche est de 1/10. A la skiascopie, on trouve une myopie de 7 dioptries; un verre approprié relève l'acuité visuelle à l'unité. Il n'y a pas de lésions du fond de l'œil.

Bien que les cas de ce genre ne soient pas des plus fréquents, cette observation ne m'arrêterait pas davantage, si la mère de cette enfant ne m'avait fourni sur la cause présumée de cette anomalie des détails qui me paraissent présenter un certain intérêt. Elle m'a raconté, en effet, qu'étant enceinte d'un mois environ elle avait assisté au bal de noces de M. Lecourt, adjoint au maire de Fontet, et que là elle avait été vivement impressionnée par la vue d'une femme qui, selon son expression, « ne possédait qu'un œil ». Je n'ajoutai tout d'abord que peu de foi à cette explication. Je résolus cependant de contrôler les faits, et je me suis mis à la recherche du deuxième cas de cryptophtalmie congénitale qui m'était signalé.

Ce deuxième cas, je l'ai effectivement trouvé, et, détail plus intéressant encore, j'ai acquis la certitude que la personne incriminée assistait réellement au bal de noces de M. Lecourt, le 26 février 1889, que la mère de Catherine B... y assistait également et qu'elle était enceinte d'un mois environ, puisqu'elle accoucha le 7 novembre 1889, suivant le bulletin de naissance délivré par la mairie de Fontet.

J'ajoute que Catherine B... n'a aucun lien de parenté avec la personne qui fait l'objet de ma deuxième observation.

Observation II. *Cryptophtalmie congénitale gauche.* — Marie S..., âgée de 37 ans, habitant la commune de Saint-Sulpice-de-Guilleragne, canton de Monségur (Gironde), ne présente rien dans ses antécédents héréditaires directs et collatéraux. Mariée à 21 ans, elle a deux enfants très bien conformés; l'un d'eux cependant a un nœvus à la nuque.

Marie S... ne présente aucune autre anomalie que l'absence congénitale de l'œil gauche. De ce côté, les paupières n'existent pas, pour ainsi dire; il existe cependant une fente palpébrale, de 1 centimètre de longueur, légèrement oblique en haut et en dehors. Les sourcils sont à peine marqués; mais, sur une largeur de

Digitized by Google

1 centimètre environ, les cheveux se continuent sur le front jusqu'à la partie médiane du rebord orbitaire et ils auraient à ce niveau la longueur normale de la chevelure si on ne prenait soin de les raser régulièrement. A la palpation, l'orbite paraît à peu près complètement vide; cependant, on arrive à percevoir dans la profondeur un corps peu mobile, du volume d'un haricot. En écartant la fente palpébrale, on aperçoit une cavité en tout semblable à celle décrite dans notre première observation. Ajoutons encore qu'il n'existe pas trace de points lacrymaux, mais que notre sujet accuse l'écoulement presque continuel d'un liquide blanc, dit-elle, comme des larmes.

L'œil droit est normal. L'acuité égale l'unité.

Je crois inutile de m'étendre longuement sur le diagnostic des deux cas d'anomalies congénitales que je viens de rapporter. A la rigueur, j'aurais pu intituler ma communication *Anophtalmie congénitale*, du moins *anophtalmie apparente*. Je me suis cru obligé à une plus grande réserve. Les anophtalmies vraies sont, en effet, extrêmement rares; c'est tout au plus si on en trouve trois ou quatre cas dans la littérature ophtalmologique, ceux de Parise (1837), de Darey (1838), de Bartscher et de Sissa. Chaque fois qu'un examen microscopique a été possible, on a toujours retrouvé des rudiments de l'appareil oculaire; c'est ainsi que les examens anatomiques ont permis de reconnaître la présence de la choroïde dans le cas d'*anophtalmie congénitale* publié par Van Duyse (*Arch. d'Opht.*, 1899), dans ceux relatés dans la thèse d'agrégation de Picqué (1886). Mon ami Fromaget a également retrouvé les éléments d'un bulbe rudimentaire à l'examen d'un cas d'anophtalmie publié par Ponty à la Société d'anatomie de Bordeaux (4 juin 1894); il est donc fort probable que si mes deux sujets voulaient permettre de vider leur orbite, on y retrouverait également les rudiments anatomiques de leurs globes oculaires.

La palpation qui fait percevoir la présence d'un moignon dans le fond de l'orbite, l'écoulement de liquide séreux autorisent à penser qu'il s'agit là — ainsi que c'est la règle en pareil cas — de *kystes séreux congénitaux* de l'orbite, qu'il existe un rudiment de globe oculaire. Voilà pourquoi cette communication a pour titre *Cryptophtalmie congénitale*.

Ces observations sont enfin intéressantes par le lien assez inattendu qui les unit. La mère de Catherine B... affirme que la vue de Marie S... a eu une réelle influence sur le développement de l'anomalie congénitale dont sa fille est atteinte. Il ne faut pas accorder, je le sais, grande importance à ces préjugés populaires. Cependant Brose (*Arch. of Opht.*, vol. XXX, n° 1) rapporte qu'une

Digitized by Google

mère expliquait l'anophtalmie de son nouveau-né par la vue, au deuxième mois de sa grossesse, d'un enfant mort. Dans un cas de cryptophtalmie congénitale que j'ai présenté à la Société d'anatomie de Bordeaux en 1902, en collaboration avec M. le Dr Rouhet, la mère de mon sujet racontait qu'elle avait été fort impressionnée par la vue d'une femme borgne et que pendant toute la durée de sa grossesse elle n'avait cessé d'être obsédée par cette idée qu'elle allait mettre au monde un enfant également borgne. Smellie (*Traité de la théorie et de la pratique des accouchements*, t. 1er, 1771), cité par Auvard, dit que l'enfant porte sur son corps des marques qui par leurs figures ou leurs couleurs ressemblent à ce dont la mère avait envie. Mais Auvard ajoute aussitôt qu'il ne faut pas croire à ces influences fâcheuses. Je me garderai donc d'établir entre les deux cas que je viens de vous communiquer un rapport étroit de cause à effet. Qu'il me soit cependant permis de constater qu'il existe entre les deux une curieuse coïncidence.

Séance du 6 mai 1904. — Présidence de M. DURAND.

Dr FROMAGET. **Trois nouveaux cas d'extirpation du sac pour kératites suppuratives.** — L'année dernière, le 15 juin 1903, j'avais l'honneur de vous apporter trois observations en faveur de l'extirpation du sac lacrymal pour le traitement radical des suppurations cornéennes traumatiques chez des malades porteurs de vieilles dacryocystites. Malgré la gravité des cas, les résultats avaient été tellement remarquables que depuis lors je me suis fait un devoir, toutes les fois que le malade y consent, de faire immédiatement, *d'urgence*, cette cure radicale.

Depuis un an, j'ai eu bien souvent l'occasion de pratiquer l'extirpation complète du sac lacrymal et je n'aurais peut-être pas songé à vous présenter les nombreux malades que j'ai guéris si un travail bordelais n'avait avancé que cette méthode opératoire donnait souvent, même en employant ma technique, des insuccès partiels : suppuration de la plaie et récidive.

Sur 35 opérés, je n'ai eu à enregistrer aucun insuccès, aucune récidive, et le mérite opératoire tient, je l'espère, uniquement à la méthode que j'ai employée. Je n'en ai pas encore décrit toutes les particularités, je le ferai dans des journaux spéciaux, mais je vous rappellerai que l'opération radicale de la dacryocystite et du larmoiement, telle que je la pratique actuellement, comprend trois temps : 1° *extirpation totale du sac*; 2° *curettage du canal nasal*; 3° *extirpation de la glande lacrymale, palpébrale ou orbitaire*, dans une seule séance et sous chloroforme.

Digitized by Google

L'incision cutanée de l'extirpation du sac commence à 1 centimètre au-dessus du tendon direct de l'orbiculaire; elle est parallèle à la crête antérieure de la gouttière lacrymale, descend à 1 cent. 1/2 au-dessous du tendon, s'incurvant en dehors, parallèlement au rebord orbitaire. Le *deuxième temps* consiste dans la section du tendon direct, le plus près possible de son insertion osseuse et l'ouverture de la loge fibreuse qui n'en est que la continuation. C'est dans cette cavité ostéo-fibreuse que se trouve le sac, qu'on reconnaît vite à sa couleur légèrement bleuâtre, à sa paroi lisse. Dans le *troisième temps*, je saisis le sac par la coupole, je le libère le plus simplement du monde de la paroi interne, externe, je l'attire tout entier au dehors et je sectionne le doigt de gant qui le constitue au ras de l'entrée du canal avec des ciseaux ou un bistouri.

Je complète l'intervention par le curettage du canal nasal avec des curettes de 2, 3, 4 et parfois 5 millimètres de diamètre. Ce canal servira de tube de drainage naturel. J'applique deux ou trois points de suture cutanée que j'enlève le quatrième ou cinquième jour.

Cela fini, je pratique l'extirpation de la glande lacrymale palpébrale par la conjonctive ou celle de l'orbitaire par la voie cutanée. Cela constitue ce que j'ai appelé *le complet lacrymal*. Mes malades ont tous guéri en huit jours et je n'ai eu à enregistrer aucune récidive, celle-ci n'étant possible que si l'ablation de la muqueuse lacrymo-nasale malade n'a pas été complète.

Voici une malade qui est un exemple des plus typiques de cette manière d'opérer. Mme D..., âgée de 45 ans, demeurant à Bordeaux, est atteinte d'un larmoiement, depuis douze ou quatorze ans, à droite; elle a eu de ce côté un phlegmon du sac; elle a été soignée par plusieurs oculistes par le cathétérisme et les lavages. Son état s'est amélioré. A la suite d'une injection malheureuse elle a eu un œdème de la face qui a duré un mois, elle est venue me trouver quelque temps après. Elle avait une tumeur lacrymale enkystée et pleurait abondamment. Elle me demanda de lui passer des sondes. Je refusai et je lui pratiquai l'extirpation du sac lacrymal, le curettage du canal nasal et l'extirpation de la glande lacrymale palpébrale, le 19 avril 1904. Les trois points de suture furent enlevés le 24 : la guérison est parfaite, il n'y a plus ni tumeur lacrymale, ni larmoiement, et la malade est définitivement débarrassée d'une affection qu'elle traînait depuis de longues années.

Mais je tiens, aujourd'hui surtout, à vous présenter deux autres malades auxquels l'extirpation du sac a sauvé la vision.

Le plus âgé des deux, M. P..., âgé de 68 ans, pleurait depuis trois ans à gauche et depuis deux ans à droite. Quinze jours avant

Digitized by Google

de se présenter à la clinique Pasteur, il se blessa l'œil gauche avec un morceau de bois. Une kératite suppurative éclata et quand je vis le malade pour la première fois, la cornée entière était infiltrée, la vision était définitivement perdue. En appuyant sur le sac gauche, il s'écoulait une quantité notable de pus; à droite, il existait également une dacryocystite avec légère dilatation du sac.

Le 30 janvier 1904, je pratiquai l'extirpation du sac à gauche et, pour éviter une catastrophe pareille, je fis à droite un complet lacrymal préventif. La cornée totalement infiltrée s'élimina et, en présence d'un staphylome total, je pratiquai quelques jours après l'énucléation de l'œil gauche (23 février 1904). Malgré la suppuration de la cornée et de la conjonctive, malgré le lâchage des sutures, j'obtiens une réunion par première intention.

Ce que j'avais prévu se réalisa : quelques jours après, sous l'influence d'un nouveau traumatisme, une kératite ulcéreuse se déclara à droite et, grâce à l'ablation préventive des voies lacrymales malades, cet homme a guéri d'un ulcère très étendu, ainsi que vous pouvez le voir par les dimensions de la cicatrice.

Le deuxième malade est un cas plus probant encore : M. P..., âgé de 52 ans, a perdu l'œil droit en 1893 par suite d'une kératite suppurative occasionnée par un éclat de pierre. Il était à ce moment atteint de dacryocystite double. Il fut soigné aussitôt; mais les moyens ordinaires ne purent empêcher un désastre (leucome cicatriciel total). Il se fit soigner de temps en temps ses dacryocystites par des moyens classiques, mais l'amélioration ne fut que passagère. Il continuait néanmoins à travailler, lorsque le 23 avril 1904, il reçut au milieu de la cornée gauche un éclat de pierre. L'ulcération s'infecta et le 25 au matin, trente heures après le traumatisme, je trouvai un abcès cornéen de 2 millimètres de diamètre environ.

Si l'abcès progressait et si l'affection suivait sa marche fatale c'était une cécité définitive. Je déterminai immédiatement le malade à subir l'extirpation du sac qui était plein de pus et très notablement dilaté.

Le 26 avril, à dix heures du matin, l'extirpation du sac fut faite et je ne touchai pas à l'abcès cornéen. Les fils ont été enlevés le 1er mai et ce jour-là l'abcès cornéen était éliminé. Vous pouvez voir aujourd'hui que la guérison est idéale et qu'il ne reste plus qu'un ulcère en facette. La cicatrice cutanée est invisible.

Je ne veux pas m'appesantir plus longtemps sur ces cas, ils sont suffisamment éloquents par eux-mêmes et permettent de juger la question.

Digitized by Google

M. Martin félicite d'autant mieux M. Fromaget du résultat qu'il a obtenu que la suppuration du sac lacrymal est souvent, à la campagne, une des causes de la cécité, et que tous les moyens employés jusqu'à ce jour, tels qu'injections dans le sac, suture de l'ouverture des points lacrymaux, etc., ont toujours donné des résultats incomplets. Il n'est pas, en ce qui concerne l'observation du deuxième malade, partisan de l'extirpation de la glande lacrymale dès qu'il y a ulcération de la cornée; il ne voit pas, d'autre part, la nécessité de faire l'ablation de la glande lacrymale pour diminuer le larmoiement.

M. Cabannes. — Les résultats opératoires présentés par M. Fromaget sont intéressants. Il est indispensable, cependant, en matière de cure radicale des dacryocystites et du larmoiement, de poser nettement les indications opératoires. Il n'y a pas une méthode *unique* de traitement de la dacryocystite chronique. Autant les mucocèles enkystées, limitées, sans péricystite, ni lésions périostiques ou osseuses, bénéficieront rapidement de l'extirpation simple du sac, avec ou sans drainage externe ou endonasal, autant les vieilles dacryocystites avec lésions osseuses ou périostées risqueront d'être peu influencées par cette extirpation simple. Aux cas simples, il faut donc opposer les cas compliqués, et dans cette dernière alternative, l'intervention devra être très large, très étendue; on devra déduire au loin les parties malades, et pour cela, rien n'est supérieur à la *galvano* ou à la *thermo-cautérisation*, suivies d'un drainage très large, soit par la voie externe ou cutanée, soit par la voie endo-nasale (enfoncement de la paroi unguéo-maxillaire), suivant la méthode préconisée par M. Aubaret[1]. J'ai, pour ma part, fait vingt ou vingt-cinq destructions du sac par le thermo-cautère, et je n'ai eu qu'une récidive.

Je partage également l'opinion de M. Martin. Je ne crois pas indispensable de pratiquer dans la même séance l'extirpation de la glande lacrymale et du sac lacrymal : c'est bien souvent faire une opération aseptique au voisinage d'une opération septique. D'ailleurs, la plupart du temps, le larmoiement tarit ou diminue considérablement après la seule extirpation ou destruction du sac lacrymal.

M. Armaignac n'a jamais éprouvé de difficulté à guérir des dacryocystites sans la moindre intervention, et pense que l'opération ne devrait être faite que dans des cas exceptionnels. Il se demande s'il n'y a pas, à la suite de ces interventions, quelque reliquat qui provoque le larmoiement, dont l'existence est le plus souvent sans cause connue. On ne tient pas, à son avis, suffi-

1. *Gaz. hebd. des Sc. de Bordeaux*, n. 16, 17 avril 1904.

Digitized by Google

samment compte des inflammations nasales. Il demande à M. Fromaget s'il n'a pas observé du larmoiement chez les malades opérés depuis six mois.

M. Fromaget n'est pas à même de répondre à M. Armaignac sur ce point : il attend qu'un de ses élèves ait recueilli un assez grand nombre de documents qu'il présentera dans une prochaine thèse pour se prononcer sur la question de savoir si l'extirpation de la glande diminue le larmoiement. Quant au canal nasal, il le trouve suffisamment large lorsqu'il est curetté pour faire le drainage.

M. Fromaget répond à M. Martin qu'il n'a jamais enlevé la glande lacrymale chez des malades atteints de kératites suppuratives. Il ne fait cette opération que chez des personnes dont les yeux sont sains.

Il ne voit, pour sa part, aucun inconvénient à enlever la glande lacrymale pour supprimer le larmoiement. Ce qu'il a voulu montrer aujourd'hui, c'est l'excellent résultat de l'extirpation du sac dans les suppurations anciennes d'origine lacrymale. (In *Gazette hebdomadaire des Sciences médicales*, 12 juin 1904.)

Séance du 10 *juin* 1904.

Hémiplégie alternative syphilitique. Kératite neuro-paralytique. — MM. Cabannes et Aubaret présentent une malade qui, au cours de la syphilis, eut une hémiplégie du côté droit des membres et une paralysie qui a atteint la plupart des nerfs du côté gauche de la face : facial, acustique, trijumeau, moteur oculaire commun et moteur oculaire externe.

La paralysie des membres a en partie disparu, grâce à un traitement hydrargyrique intensif; celle des nerfs de la face et de l'orbite n'a pas rétrocédé.

Peut-être y a-t-il eu, pour expliquer cet ensemble de troubles, une plaque de méningite gommeuse, qui a comprimé le faisceau pyramidal, en même temps qu'elle englobait dans son épaisseur tous les nerfs du côté gauche de la base du crâne.

La cicatrice résultant de la guérison de la gomme a libéré les fibres du faisceau pyramidal et détruit définitivement les faisceaux (origine apparente) des nerfs craniens sus-mentionnés.

C'est là un cas démonstratif de syndrome pédonculo-protubérantiel dû à la syphilis; il est remarquable par l'apparence pseudo-systématique des lésions cérébrales.

M. Verger. — La guérison de la paralysie des membres n'est

Digitized by Google

pas non plus complète, et elle a eu la marche des hémiplégies d'origine encéphalique.

M. Fromaget. — La malade a eu des lésions de kératite neuroparalytique, une atrophie par compression, et de l'exophtalmie due à une exostose qui a guéri en même temps que l'exophtalmie.

M. Mongour. — Il y a eu non seulement de la dégénérescence du faisceau pyramidal, mais aussi du ramollissement. (*Journal de Bordeaux*, 12 juin 1904.)

XIVe CONGRÈS

DES MÉDECINS ALIÉNISTES ET NEUROLOGISTES FRANÇAIS

(Pau, 1er au 7 août.)

MM. Briche, Raviart et Caudron. **Contribution à l'étude de l'état du fond de l'œil dans la paralysie générale (résultat de l'examen des paralytiques générales de l'asile de Saint-Venant).** — Nous avons trouvé des lésions du fond de l'œil chez les paralytiques générales dans une proportion de 78 p. 100. La majorité de nos malades étaient arrivées à un stade déjà avancé de leur affection, ce qui explique ce pourcentage de beaucoup supérieur à celui trouvé chez les paralytiques généraux à la première période.

M. Henry Meige (de Paris). **Migraine ophtalmique avec hémianopsie et aphasie transitoires. Hémiface succulente. Photophobie et tic de clignement.** — Observation d'une malade de 73 ans, atteinte depuis la ménopause d'une *migraine accompagnée de scotome scintillant*, céphalalgie, sensations vertigineuses et nauséeuses. Les crises s'accompagnent d'*hémianopsie* et d'*aphasie transitoires*, ainsi que de *parésie faciale droite* et d'*engourdissement du bras droit*. A la fin de la crise, *somnolence*. A la suite d'une série de ces crises, il reste une légère parésie de la moitié droite de la face accompagnée d'un certain degré d'œdème (*hémiface succulente*). Enfin, la malade est atteinte d'un *clignement des deux yeux*, qui semble avoir eu pour point de départ la *photophobie* migraineuse, qui, actuellement, persiste en dehors des accès, et qui a pris, lui-même, un caractère *obsédant*.

M. Henry Meige passe en revue les différentes manifestations du

Digitized by Google

syndrome de la migraine accompagnée. Tous ces phénomènes peuvent être attribués à un trouble vasculaire transitoire dont la localisation doit être discutée. Un angiospasme des ramifications artérielles de la sylvienne peut expliquer les troubles de la parole, la parésie faciale, la sensation d'engourdissement du bras. Mais pour le scotome, l'hémianopsie, les sensations vertigineuses concomitantes, il faut admettre une plus grande extension de l'angiospasme. D'autre part, la succulence faciale est l'indice d'une participation des centres vaso-moteurs. Il s'agit d'un *trophœdème* symptomatique qu'on peut rattacher à une action des centres sympathiques. On peut songer aussi à un angiospasme bulbaire, l'accès migraineux s'accompagnant de phénomènes angoissants. Il est intéressant de remarquer qu'à de certains moments, même en dehors des crises migraineuses, la malade, par son facies, ses attitudes, son langage, sa marche, présente des ressemblances cliniques frappantes avec les sujets atteints d'hémiplégie progressive. Le phénomène convulsif palpébral n'est pas un spasme vrai; les clignements, en effet, peuvent être suspendus par un effort de volonté et d'attention. Leur éclosion et leur exagération sont en rapport direct avec la préoccupation photophobique. Ces particularités plaident en faveur du tic; mais il s'agit ici d'un *tic sénile*, qui offre plus de ressemblance avec les spasmes vrais que les tics du jeune âge, ce qui s'explique par l'infériorité organique des centres et des conducteurs nerveux chez les vieillards.

Dr Cabannes (de Bordeaux). **Névrite et atrophie optique dans l'érysipèle facial.** — L'érysipèle de la face peut, dans quelques cas exceptionnels, s'accompagner de lésions du nerf optique. Nous avons eu l'occasion d'observer récemment un cas de névrite optique post-érysipélateuse qui s'accompagna très rapidement d'atrophie avec perte absolue de la vision du côté correspondant. Un certain nombre de faits de ce genre ont été publiés par les auteurs Despagnet, Galezowski, Knaff, Nettleship, Parinaud, Pagenstecher, Ramirez, Ripault, etc. La réalité clinique de la lésion optique (névrite ou atrophie) au cours de l'érysipèle facial est actuellement sans contestation. Le mécanisme pathogénique de cette complication est encore l'objet de quelques controverses : les uns, à l'exemple de Carl, pensent qu'il y a toujours atrophie directe de la papille sans névrite antécédente : les autres, plus nombreux, incriminent, dans la genèse des lésions, l'atrophie post-névritique. Nous nous rangeons à cette dernière interprétation. Voici la façon dont on peut, d'après nous, expliquer tous les faits. L'érysipèle facial agit sur le nerf optique, en raison de sa

Digitized by Google

proximité, par la propagation de son inflammation au tissu cellulaire orbitaire dont les lésions (cellulite orbitaire) s'étendent consécutivement à la périphérie du nerf optique. Cette cellulite, qui peut dans des cas très rares amener un véritable phlegmon suppuré de l'orbite, reste le plus souvent à l'état d'inflammation plastique, cliniquement caractérisée par un léger exorbitisme. Elle agit surtout par compression sur le contenu de l'orbite et en particulier sur le nerf optique. Nous pensons que cette compression du nerf, à laquelle s'ajoutent nécessairement des phénomènes inflammatoires par propagation, explique toutes les formes cliniques, suivant que les lésions mécaniques et inflammatoires prédominent dans l'un quelconque des deux points faibles du trajet du nerf : *a*) son entrée dans l'œil, il est resserré dans la gaine scléroticale; *b*) son émergence du trou optique où il est engainé dans un anneau osseux.

a) Dans le premier cas, il existe des phénomènes cliniques très nets : papillite avec ou sans œdème, veines congestionnées, tortueuses, quelquefois thrombosées, artères filiformes, quelquefois suffusions hémorragiques de la rétine voisine (le long des veines). Ultérieurement, signes de l'atrophie post-névritique avec ses caractères connus. Dans cette forme, la cécité survient très vite et reste le plus souvent irrémédiable.

b) Dans le second cas, il survient de l'atrophie optique sans névrite ni papillite évidente. Le nerf optique blanchit, s'excave, les vaisseaux papillaires ou rétiniens n'offrent aucune altération; en réalité, la névrite existe, mais elle est au trou optique, et ce qui domine ici, ce sont les phénomènes de compression des fibres nerveuses qui prennent le pas sur les troubles inflammatoires. Cliniquement, on trouve ou bien un rétrécissement plus ou moins concentrique du champ visuel, ou un scotome central des plus évidents, et tous les signes ordinaires de la névrite rétro-bulbaire.

Les théories classiques anciennes et modernes peuvent donc, malgré leur divergence apparente, être ramenées à la même explication pathogénique. L'apparence ophtalmoscopique de la papillite dépend uniquement du point du trajet du nerf optique, plus spécialement atteint (entrée oculaire, passage au trou optique).

MM. Cabannes et H. Robineau (de Bordeaux). **Recherches sur la sensibilité normale de la cornée et de la conjonctive.** — Nous avons utilisé, pour l'étude de la sensibilité conjonctivo-cornéenne à la *piqûre*, des crins de Florence n° 3, coupés en fragments de 8 centimètres de longueur environ; ces fragments étaient placés dans un tube stérilisé contenant une solution de cyanure de mercure et ils ne servaient qu'à une seule personne à la fois. Cet

Digitized by Google

esthésiomètre est appliqué perpendiculairement sur les membranes précédentes; sa surface de section, restreinte mais non pointue, déprime et ne pénètre pas. Il n'a donc pas les inconvénients de l'aiguille ou de l'épingle. La sensation ressentie en appliquant l'extrémité du crin est celle d'une piqûre. Si on incurve le crin en anse, et que l'on applique cette anse sur l'œil, on peut étudier la sensation de contact. Pour l'appréciation de la sensibilité thermique, nous nous sommes servis d'eau chaude ou d'eau froide instillée dans l'œil au moyen d'un compte-gouttes à extrémité capillaire. On ne doit appliquer ni le froid intense ni une température supérieure à 60°, on provoquerait une douleur vive, une vraie brûlure.

Voici en quelques mots les résultats de nos recherches, pratiquées sur près de 80 sujets normaux.

La *piqûre* de la cornée est ressentie, en tant que piqûre (ce qui constitue l'état normal) dans 75 à 80 p. 100 des cas. Dans d'autres cas (20 à 25 p. 100) la piqûre de la cornée n'est pas nettement perçue (hyperesthésie), ou bien elle l'est d'une façon anormale, comme un contact. Ces anomalies dans l'appréciation exacte de la piqûre se montrent surtout chez les gens ayant dépassé la quarantaine ou chez des personnes âgées. — La sensibilité à la piqûre de la conjonctive bulbaire reste normale dans des proportions à peu près identiques; elle est cependant moins vive que celle de la cornée; de plus, elle possède deux particularités que l'on ne retrouve pas dans l'étude de la sensibilité cornéenne : *a*) elle est plus vive dans la moitié temporale que dans la nasale; *b*) à côté de points parfaitement sensibles à la piqûre, la conjonctive possède des points insensibles, dernier fait déjà mis en lumière par Nagel.

La perception du *contact* est beaucoup plus obtuse pour la cornée que pour la conjonctive. La conjonctive bulbaire perçoit mieux les impressions de contact que ne le fait la cornée, mais cette dernière apprécie plus vivement la piqûre.

La cornée perçoit moins bien que la conjonctive le froid ou la chaleur. Nous pouvons même affirmer que la sensibilité thermique de cette dernière membrane est rarement atteinte, à l'inverse de ce qu'a avancé Nagel qui refusait à la conjonctive toute perception thermique.

Ces diverses sensations éprouvées par les malades à la piqûre, au contact, à la température, sont accompagnées de réflexes dont le plus fréquent (75 à 78 p. 100 des cas) est le clignement réflexe, puis viennent le larmoiement réflexe (47 p. 100) et l'injection blépharo-conjonctivale (20 à 25 p. 100).

La cornée est en somme douée d'une sensibilité douloureuse

Digitized by Google

exquise. Toutes les impressions un peu fortes (contact, température, etc.), faites à son niveau amènent la douleur vive, très spéciale, rapidement accompagnée de tous les réflexes de défense (clignement, larmoiement, etc.). *Mais elle apprécie mal les nuances.* Sous ce rapport, la conjonctive a plus de discernement, elle se rapproche davantage de la peau et des autres muqueuses. Ce qui montre encore le peu de tendance de la cornée à la différenciation des diverses impressions, c'est l'expérience suivante que nous avons faite : les deux extrémités libres du crin de Florence sont placées sur la cornée, à des distances variables, la cornée n'arrive à percevoir deux sensations et encore d'une façon restreinte (25 p. 100 des cas environ) que lorsque l'écartement très grand atteint deux points opposés de la périphérie cornéenne. Cette expérience, qui est l'analogue de celle du compas de Weber pour la peau, montre encore combien est spéciale, dans ses qualités, la sensibilité de la cornée.

André Leri (de Paris). **Relations cliniques de la cécité avec la paralysie générale et le tabes.** — La cécité est généralement considérée comme fréquente dans le tabes et rare dans la paralysie générale. D'autre part, on admet que les cas de tabes avec cécité sont presque toujours des cas de tabes essentiellement bénin, dans lesquels les manifestations tabétiques ordinaires sont tout à fait minimes. Nos recherches dans la littérature et nos observations personnelles nous ont convaincu que :

a) Pour ce qui concerne la paralysie générale : 1° la cécité est rare dans la paralysie générale confirmée avec troubles mentaux marqués, mais les troubles légers de la vision n'y sont pas rares; 2° la cécité a été assez fréquemment signalée *avant* l'apparition des troubles mentaux de la paralysie générale progressive.

b) Pour ce qui concerne le tabes : 1° la cécité est rare dans le tabes confirmé, avec grands symptômes; elle n'est fréquente que dans le tabes avec symptômes minimes de lésion des cordons postérieurs; 2° quand la cécité doit survenir, elle survient généralement *avant* la plupart des symptômes du tabes; 3° l'affection à laquelle on donne le nom de « tabes avec cécité » est caractérisée par une atrophie papillaire assez rapidement complète, accompagnée non seulement de troubles tabétiques minimes, mais *très fréquemment aussi de troubles mentaux minimes*, tout à fait analogues à ceux du début de la paralysie générale.

En somme, le plus souvent, *la cécité dite « tabétique » pourrait être aussi bien considérée comme une cécité « paralytique »* si les troubles mentaux minimes de la méningo-encéphalite diffuse légère avaient dans la nosographie la même importance que les

Digitized by Google

troubles physiques et fonctionnels minimes de la méningo-myélite spinale postérieure légère. Le tabes, la paralysie générale et l'amaurose dite « tabétique » représentent simplement *trois localisations* d'un même processus, probablement d'ordinaire syphilitique tertiaire, qui peuvent soit s'associer, soit rester plus ou moins complètement isolées.

Anatomiquement, d'ailleurs, l'atrophie du tabes est semblable à celle de la paralysie générale; il s'agit, ce semble, d'atrophie secondaire à des lésions de méningite et de névrite interstitielle à point de départ vasculaire (endo et péri-artérite et phlébite).

ACADÉMIE ROYALE DE MÉDECINE DE BELGIQUE

Dr Nuel. **De l'amblyopie sympathique.** — En 1897, M. Nuel a décrit, sous le nom d'amblyopie sympathique, une affection qui survient sur un œil lorsque son congénère est blessé. A certains égards, l'affection se rapproche donc de l'ophtalmie sympathique, tandis qu'à d'autres elle se rapproche davantage des névroses traumatiques. A la manière dont la question se présente, il paraît impossible de décider le litige dans l'un ou l'autre sens.

M. Nuel croit devoir revenir sur cette question, d'une part, parce que l'affection est loin d'être admise par les auteurs, et puis, parce que l'Académie est en ce moment tout spécialement occupée de la névrose traumatique.

La question est surtout d'actualité, en ce sens qu'elle engage beaucoup la responsabilité patronale en cas d'accidents du travail.

Lors de sa première publication sur ce sujet, M. Nuel disposait de seize observations de ce genre. Depuis lors, il en a observé six autres, qui toutes sont venues confirmer la description de 1897.

Des mois, même une année après la perte d'un œil par traumatisme, alors que cet œil est devenu « tranquille », il survient dans l'autre œil une faible diminution de l'acuité visuelle, peut-être avec un léger rétrécissement du champ visuel. Il y a céphalalgie, peut-être photophobie; surtout le malade se plaint d'obscurcissement de la vue lorsqu'il veut appliquer la vue. Cela dure ainsi longtemps, avec des alternatives de mieux et de moins bien. L'acuité visuelle tombe de plus en plus, sans jamais devenir nulle. Le champ visuel se rétrécit très sensiblement. L'œil n'est pas rouge. A l'ophtalmoscope, rien d'anormal. A la longue, il survient un degré modéré de sclérose de la papille. Toujours

Digitized by Google

encore le repos prolongé peut amender les choses, mais une rechute est longtemps à craindre.

M. Nuel n'a vu une guérison complète, avec restitution de l'acuité visuelle, que dans deux ou trois cas. Même lorsque l'acuité visuelle n'est que faiblement réduite, la valeur ouvrière d'un tel malade est fort diminuée, souvent abolie, et cela pour toujours.

Ce sont des cas qui ne manquent jamais de faire soupçonner la simulation. Or, l'affection est réelle; on pourra la reconnaître d'après la description donnée. Par une observation continuée pendant des années, M. Nuel a pu se convaincre de la réalité des plaintes de ces malades. (In *Policlinique de Bruxelles*, mai 1904.)

SOCIÉTÉ DE DERMATOLOGIE ET DE SYPHILOGRAPHIE

M. LEGRAIN. **Hypertrophie et dégénérescence amyloïdes des cartilages tarses probablement d'origine hérédo-syphilitique.** — Le malade dont je présente la photographie à la Société, est un indigène kabyle, atteint de trachome depuis son enfance, comme la plupart de ses coreligionnaires. Il est âgé d'environ 30 ans.

Vers l'âge de 15 ans, ses paupières ont commencé à s'hypertrophier.

En 1900, il se présente à moi pour la première fois : ses paupières supérieures, énormes, ne sont plus mobiles, et le malade est obligé de se faire conduire. Les paupières sont remarquables par l'existence, dans leur épaisseur, d'une tumeur dure, donnant la sensation du cartilage; elles ont une épaisseur de 1 centimètre et demi; la peau est mobile sur la tumeur. Je diagnostique une hypertrophie des cartilages tarses.

J'opère alors la paupière supérieure droite : incision parallèle au bord de la paupière, décollement de la peau; mise à nu de la tumeur et excision de cette tumeur sur toute sa longueur. Je ne laisse subsister qu'une bande horizontale, la portion supérieure du tarse, de façon à conserver à la paupière sa charpente. Sutures. Réunion par première intention.

Trois ans après, le malade se présente à moi de nouveau. Il est alors dans l'état représenté par la photographie jointe à cette communication. La paupière supérieure droite, opérée antérieurement, quoique redevenue volumineuse par suite de l'hypertrophie de la portion restante du tarse, est mobile, et permet au

Digitized by Google

malade de se servir de son œil, mais la paupière supérieure gauche, très hypertrophiée, nécessite une intervention.

J'enlève la majeure partie du cartilage tarse hypertrophié : la tumeur excisée se présente sous forme d'une masse cylindrique, un peu effilée à ses extrémités, du diamètre de 1 centimètre, d'une dureté cartilagineuse, d'un blanc grisâtre, criant sous le scalpel.

L'examen histologique de la pièce a été fait par M. le Prof. L. Aschoff, directeur de l'Institut anatomo-pathologique de Marbourg.

Il s'agit d'une hypertrophie des cartilages tarses, avec *dégénérescence amyloïde* de la presque totalité de la masse hypertrophiée.

Il est démontré aujourd'hui, par la clinique, par l'anatomie pathologique et l'expérimentation, que la formation de l'amyloïde est en rapport avec l'existence préalable d'un processus infectieux chronique. Or, dans les pays chauds, nombreuses sont les causes qui peuvent déterminer la formation de l'amyloïde : infections et intoxications gastro-intestinales, syphilis héréditaire, etc.

Souvent l'apparition de l'amyloïde localisée à certains organes s'explique par l'influence d'une cause infectieuse également locale.

Dans le trachome, sous l'influence des processus infectieux intéressant le bord ciliaire, le cartilage tarse subit des modifications très notables. Il est fréquemment augmenté d'épaisseur et profondément altéré. Très souvent on trouve une dégénérescence amyloïde du tarse débutant autour des vaisseaux, à la périphérie de ce cartilage.

Toutefois, il est rare que le cartilage, subissant presque complètement la dégénérescence amyloïde, devienne énorme et atteigne le calibre de l'index par exemple, nécessitant ainsi une intervention chirurgicale, comme dans le cas que je rapporte. (*Bulletin de la Société française de dermatologie et de syphilographie*, mai 1904.)

BIBLIOGRAPHIE ET REVUE DES JOURNAUX

Traité de médecine, publié sous la direction des Prof. Bouchard et Brissaud. Deuxième édition. Tome IX. Masson et Cie, éditeurs. Paris, 1904. — Avec le tome neuvième qui vient de paraître, le *Traité de médecine* de Charcot, Bouchard, Brissaud,

Digitized by Google

aborde l'étude de la pathologie nerveuse. Le nom des maîtres qui ont collaboré à ce travail en dira suffisamment la valeur.

Le Prof. Brissaud et M. Souques, médecin des hôpitaux, se sont chargés des *maladies de l'hémisphère cérébral*. Les *maladies du cervelet* ont été étudiées par Tollemer, celles des *pédoncules, des tubercules*, de *la protubérance* et *du bulbe*, par Guillain. Le Prof. Marie et les Drs Guillain, Léri, Crouzon, Guinon ont rédigé les *dégénérations secondaires* et les *maladies de la moelle épinière*. M. Guinon s'est chargé des *affections extrinsèques de la moelle épinière et des méninges*. Enfin nous devons à M. Lamy un intéressant chapitre sur la *syphilis des centres nerveux*.

Mais ce que, au point de vue de notre spécialité, il nous importe de signaler, c'est l'intérêt que présentent pour l'oculiste la plupart des chapitres de ce tome IX. A chaque pas les symptômes oculaires y apparaissent, venant éclairer le diagnostic et fournir au pronostic ses éléments essentiels. Tout le monde connaît l'importance des examens ophtalmoscopiques dans la pathologie cérébrale. Depuis notre illustre maître le Prof. Galezowski, qui travailla jadis avec Charcot, tous les services de maladies nerveuses ont un oculiste attaché. L'utilité de ces examens se manifeste à chaque pas de ce remarquable travail. Les médecins apprendront là qu'il est indispensable de connaître l'aspect de la papille et des membranes profondes dans la plupart des affections cérébrales. Les oculistes liront avec profit ces pages écrites par des cliniciens de si haute valeur, car ils y verront mieux les rapports des lésions locales avec l'état général, et pourront ainsi mieux situer l'ordre des lésions.

Signalons entre tous les chapitres : *hémianopie, aphasie, tumeurs cérébrales*, écrits par MM. Brissaud et Souques; *l'ophtalmoplégie nucléaire progressive, les paralysies alternes*, par G. Guillain; *la sclérose en plaques et le tabes dorsualis*, par le Prof. Marie. Le chapitre de la *syphilis cérébrale*, par M. H. Lamy, est du plus vif intérêt et termine dignement ce tome IX du *Traité de médecine* qui doit être dans la bibliothèque de tous les oculistes.

Dr A. Beauvois.

La stovaïne anesthésique local. *Ses avantages, ses inconvénients, son incompatibilité avec l'adrénaline*, par J. Foisy, interne des hôpitaux (in *Tribune médicale*, 10 septembre 1904). — On connaît les merveilleux résultats produits par l'association de l'adrénaline et de la cocaïne. Il était intéressant de savoir si le nouvel anesthésique local, la stovaïne, dont tous les journaux ont parlé il y a quelques mois, pouvait offrir les mêmes avantages

Digitized by Google

par son association avec l'adrénaline. C'est cette étude que M. Foisy a entrepris. Dans des expérimentations nombreuses pratiquées sur des cobayes, il a constaté des troubles locaux et généraux graves produits par l'injection d'une solution de stovaïne adrénaline.

Chez les cobayes, cette solution produit :

1° Une vaso-contriction locale très marquée ;

2° Une diminution de la toxicité de la stovaïne ;

3° La production de sphacèle au point d'injection.

Il en conclut que l'emploi de cette solution de stovaïne adrénaline en injection est contre-indiquée chez l'homme.

En contre-partie, il relate les avantages du mélange cocaïne adrénaline :

1° Anesthésie parfaite en tissus sains et enflammés ;

2° Toxicité faible ;

3° Hypertension artérielle et action tonique sur le cœur ;

4° Vaso-contriction locale.

Dr A. Beauvois.

L'opothérapie hépatique dans l'héméralopie, par MM. Armaignac et Martin. — Dans le cours de la discussion sur l'état actuel de l'opothérapie, soulevée à la fin de 1903, à la *Société de médecine et de chirurgie de Bordeaux*, trois de nos confrères ont pris la parole, pour démontrer les avantages indiscutables de ce mode de traitement à l'égard de certaines affections, du ressort de l'ophtalmologie tout spécialement.

M. Armaignac, à propos du *suc hépatique*, rappelle que cet agent a produit bien souvent des résultats vraiment merveilleux dans l'héméralopie essentielle. Il a toujours obtenu des succès remarquables chaque fois qu'il a eu l'occasion de s'en servir ; et la médication semble fournir son maximum d'activité, lorsqu'elle est appliquée à l'héméralopie survenant sous forme épidémique.

M. Martin dit qu'il existe en ophtalmologie une maladie pour laquelle l'huile de foie de morue est un véritable médicament opothérapique. Cette propriété, connue depuis un temps illimité, en ce qui a trait à l'héméralopie, était attribuée jadis, avec toute apparence de raison, à l'influence tonique et dynamogénique de ce médicament ; d'autant que cette maladie semblait l'apanage plus spécial des sujets mal nourris, soumis à des privations, à des fatigues, à des surmenages de toute sorte. A preuve, comme nous l'avons noté bien des fois, pour notre compte personnel, l'éclosion de cette affection, à l'état épidémique, à la suite de certaines campagnes dures, pénibles et fatigantes, celle du Sud-Oranais, par exemple, en 1881.

Digitized by Google

Mais, est-ce bien, ajoute M. Martin, réellement comme tonique reconstituant qu'agit ce médicament? Nous ne le pensons pas : 1° car il agit même chez ceux qui n'ont pas besoin d'être reconstitués ; 2° car il agit à si faible dose que son action reconstituante ne peut être admise; il suffit, en effet, de 40 à 60 grammes pour obtenir des résultats manifestes.

Ces faits donneraient à penser que l'héméralopie, due à une intoxication fonctionnelle de l'épithélium pigmentaire de la rétine, conséquence probable d'une altération bilieuse, trouverait dans le suc hépatique, contenu dans l'huile de foie de morue, une antitoxine bienfaisante. Le foie de bœuf, personne ne l'ignore, était déjà un remède populaire, en pareille circonstance, du temps d'Hippocrate.

Quant à M. *Ginestous*, il déclare qu'il fait pour le moment des essais avec le suc hépatique dans le traitement de la rétinite pigmentaire, dont il communiquera plus tard les résultats complets à la Société. — Dr Yvert.

Déviation conjuguée de la tête et des yeux, avec hémianopsie homonyme; son origine sensorielle, par M. Henri Dufour. — Dans un récent travail, M. Bard explique la déviation conjuguée des yeux avec rotation de la tête après les ictus apoplectiques par la conservation de l'activité sensorielle du côté de l'hémisphère sain, activité qui vient commander les mouvements des muscles relevant de ce même hémisphère et créer ainsi la déviation par rupture d'équilibre sensoriel entre les deux hémisphères.

Or, M. Dufour cite deux observations, suivies d'autopsie, qui viennent confirmer de tous points cette manière de voir et ce mécanisme pathogénique.

Chez l'un d'eux, la déviation disparut en même temps que l'hémianopsie.

De l'étude de ces deux malades, du reste, à l'autopsie desquels ont été constatées des lésions corticales et centrales du cerveau, expliquant parfaitement l'hémianopsie, on peut conclure qu'il existe un rapport intime entre l'hémianopsie et la déviation conjuguée.

Pour l'auteur de cette communication, il appert de ces conclusions que les deux attitu les dépendent d'une adaptation motivée à une seule fonction : *la vision latérale*.

Dans tous les cas, l'hémianopsie n'est susceptible de produire la déviation que si le malade est dans le coma ou le demi-coma; c'est-à-dire si la réflectivité sensorielle est amoindrie ou supprimée dans un hémisphère, si la volonté ne peut intervenir d'une

Digitized by Google

façon permanente. (*Société de Neurologie*, séance du 3 mars 1904.) — Dr Yvert.

Le strabisme volontaire, par M. Busquet. — Certains sujets sont capables de dévier volontairement leurs lignes visuelles et de produire ainsi du strabisme et une diplopie momentanée. Ce strabisme, si la tête ne subit aucune inclinaison latérale, est essentiellement horizontal. La puissance d'écartement des deux images varie entre 5 centimètres et 1 m. 25.

Le strabisme volontaire est en général convergent, rarement divergent. L'apparition successive d'une diplopie homonyme et d'une diplopie croisée chez un même sujet peut se rencontrer, mais elle est exceptionnelle. Certains individus n'ont qu'un seul œil capable de produire ce strabisme; d'autres peuvent rendre successivement et alternativement strabiques leur œil droit et leur œil gauche. (*Société de Biologie*, séance du 13 mars 1904.)

Dr A. Yvert.

Paralysie du moteur oculaire externe d'origine otique, par M. Gradenigo. — Dans ce fait, extrêmement intéressant, il s'agit d'une femme atteinte, au cours d'une grossesse, d'une otite aiguë avec perforation spontanée du tympan au neuvième jour. Trépanation ultérieure de la mastoïde, vingt jours après laquelle, à la suite de violentes douleurs, apparut une paralysie du droit externe du côté correspondant à l'otite, sans phénomènes généraux importants.

Quant à la pathogénie de ces accidents, elle est assez discutée et a été rapportée : à un phénomène réflexe d'origine auriculaire, à une infiltration séreuse de la gaine du nerf, à une méningite purulente circonscrite, enfin à un empyème concomitant du sinus sphénoïdal. Pour l'auteur, d'après une observation personnelle, l'hypothèse d'une méningite circonscrite lui paraît la plus probable.

Dans tous les cas, ces paralysies post-otitiques du droit externe ont une signification diagnostique et pronostique très sérieuse et commandent une intervention chirurgicale active. (*Académie de médecine de Turin*, séance du 29 janvier 1904.) — Dr A. Yvert.

Pathogénie curieuse d'un cas d'ophtalmie purulente des nouveau-nés, par MM. Charbonnier et Le Roux (de Caen). — Cas extrêmement curieux, observé chez un jeune enfant de 13 jours, et que, par exclusion, nos confrères ont cru pouvoir attribuer à l'eau versée sur la tête du nouveau-né, pendant la cérémonie du baptême.

Digitized by Google

Or, bien qu'ils n'aient pu trouver d'autres sources de contamination, nous désirerions, avant d'admettre le fait comme absolument démontré, avoir des preuves plus certaines de l'infection de l'eau, utilisée en pareille occurrence. Il est bon, toutefois, d'avoir l'attention attirée sur la possibilité de la contagion de ce chef, et de rechercher s'il n'existe pas d'observations analogues.

Nous savons bien, d'ores et déjà, que notre distingué confrère, M. le Dr Remlinger, a constaté dans l'eau bénite de certaines églises les bacilles de la tuberculose et de la diphtérie; il faudra donc dorénavant être en garde également contre le germe de l'ophtalmie purulente. (*Annales médicales de Caen*, 1903.)

Dr A. Yvert.

De la gravité de la syphilis à complications oculaires, par M. Motais. — Notre distingué confrère a cherché à établir la valeur pronostique des complications oculaires sur l'évolution tardive de la syphilis, et à confirmer ou à infirmer la manière de voir de M. Trousseau, qui, déjà, dans un intéressant travail, publié dans les *Annales d'Oculistique* de mai 1900, avec le titre « *Valeur pronostique de l'iritis dans la syphilis* », avait démontré que 84 fois sur 100 ces iritis avaient été compliqués d'accidents tertiaires graves.

Or, pour le savant professeur d'Angers, et d'après ses observations personnelles, au nombre de 82, il aurait noté ces complications 43 fois seulement, soit 52 p. 100, ainsi réparties, d'ailleurs, suivant la nature de la lésion oculaire constatée :

Après l'iritis : les lésions des centres nerveux existeraient 15 fois sur 100; les lésions osseuses 20 fois sur 100.

Dans la chorio-rétinite : les lésions osseuses se rencontreraient 2, 3 fois p. 100; les lésions cérébro-médullaires, 22 fois p. 100.

Dans la névrite optique : les centres nerveux sont à peu près seuls en cause; attendu que les lésions osseuses figurent dans la proportion de 7 p. 100, et les lésions cérébro-médullaires dans celle de 50 p. 100.

Cette statistique démontre donc, comme celle de Trousseau, la gravité du pronostic de la plupart des syphilis compliquées de lésions oculaires, et entraîne, de ce fait même, la nécessité d'un traitement sévère, non seulement au moment des accidents, mais encore dans l'avenir. (*Académie de médecine*, séance du 29 mars 1904.) — Dr A. Yvert.

Sur la prétendue influence de la cécité sur les troubles spinaux, sensitifs et moteurs du tabes, par MM. Pierre Marie et André Léri. — L'opinion, généralement acceptée, veut que la

Digitized by Google

cécité apparaissant dans le tabes empêche l'apparition ultérieure des symptômes spinaux ordinaires, des douleurs et des troubles de la coordination en particulier, ou en arrête l'évolution quand ils existaient déjà antérieurement. Or, la statistique de 45 cas, rapportés par les auteurs de cette communication, semble s'inscrire en faux contre cette manière de voir, et ne confirme, quoi qu'il en soit, nullement ces propositions.

Finalement, ils en arrivent à conclure : que la cécité n'exerce sur les phénomènes douloureux et ataxiques du tabes *aucune influence ni immunisante ni atténuante;* qu'il s'agit, à leur avis, de phénomènes absolument indépendants, évoluant chacun pour son compte; que les troubles spinaux et les troubles visuels du tabes semblent être des symptômes de deux localisations distantes d'un même processus sur les centres nerveux; que leur fréquente coexistence empêche de les considérer comme dépendant de deux processus différents. (*Société de Neurologie*, séance du 14 avril 1904). — Dr A. Yvert.

La résection du grand sympathique dans les cas d'atrophie du nerf optique, par le Dr Ball. — S'il faut en croire notre excellent confrère américain, l'excision du ganglion cervical supérieur, pratiquée dans 8 cas d'atrophie du nerf optique, aurait été suivie 4 fois d'une amélioration très prononcée. Nous ne saurions, toutefois, trop nous engager dans cette voie, ni la recommander sérieusement jusqu'à plus ample informé. (*Journal of American Association*, n° 5, 1904.) — Dr A. Yvert.

Syphilis oculaire, par de Lapersonne. — Dans cet article, qui n'est autre que la reproduction d'une excellente leçon clinique, le savant professeur de la Faculté de Paris revient sur les relations qui existent, à n'en pas douter, entre la syphilis oculaire et les lésions de même nature constatées du côté de l'encéphale, ainsi que sur la valeur pronostique qui découle tout naturellement de cette constatation. La meilleure preuve, en effet, du retentissement de la syphilis oculaire sur l'encéphale est fournie par l'examen méthodique du liquide céphalo-rachidien qui, dans tous les cas récents de lésion spécifique du globe de l'œil, aussi bien, d'ailleurs, du segment antérieur que de l'hémisphère postérieur, montre toujours une lymphocytose plus ou moins marquée, il est vrai, mais absolument constante.

Aussi, dans ces conditions, doit-on recourir, sans plus tarder, à un traitement énergique : les injections intra-musculaires, soit de sels insolubles, tels que le calomel, soit d'huile grise, soit de

Digitized by Google

sels solubles, comme le biiodure ou le sublimé, trouvent ici leur indication la plus formelle. (*Écho médical du Nord*, du 28 juin 1903.) — Dr A. Yvert.

Les maux de tête d'origine oculaire, par Trousseau. — Dans un article court, mais substantiel et surtout éminemment pratique, notre excellent confrère pose en principe que : « Quand une céphalalgie persistante, qui ne cède pas aux moyens usuels, survient, surtout chez un enfant ou un adolescent, l'examen des yeux s'impose et fournira souvent la solution du problème pathologique ».

De fait, l'expérience journalière de l'oculistique démontre que bien souvent, en pareille occurrence, il s'agit purement et simplement de troubles amétropiques : l'astigmatisme et l'hypermétropie tout particulièrement ; avec, en seconde ligne, l'insuffisance des muscles droits internes, si souvent surmenés chez les myopes. Point n'est besoin, d'ailleurs, de degrés bien accentués de ces malformations oculaires ; attendu que, dans certains cas, un astigmatisme de 0 d. 75 suffit à déterminer des maux de tête extrêmement accentués, qui cèdent, comme par enchantement, dès qu'on porte des verres cylindriques convenables. Il faudra donc toujours, dans ces conditions, songer à cette cause de céphalalgie ou même de simple céphalée persistante ; et ne recourir aux médicaments usuels qu'après s'être parfaitement assuré de l'absence bien dûment constatée d'amétropie ou d'insuffisance musculaire.

M. Trousseau a déja rapporté également, dans les *Archives d'Ophtalmologie* de juin 1890, des cas d'insomnies consécutives à des travaux du soir, qui n'avaient pas d'autre mécanisme pathogénique. (*La Presse médicale*, n. 33, du 23 avril 1904.)

Dr A. Yvert.

Kérato-conjonctivite par projection de venin, par le Dr Peyrot. — Dans cette observation intéressante, rapportée par notre excellent collègue de la Marine, il s'agit d'un indigène, manœuvre au magasin colonial de Fégou, qui reçut, la nuit du 18 au 19 avril 1903, dans l'œil droit, une certaine quantité du venin d'un naja noir, qu'il cherchait à tuer avec un bâton. Aussitôt après, en fermant l'œil gauche d'une main, Mahmadou constata avec stupeur qu'il ne distinguait plus rien du côté atteint par la sécrétion du serpent cracheur, et, fait curieux, qu'il pouvait parfaitement regarder le soleil en face, sans la moindre gêne et le plus léger inconvénient. La vision ne s'améliorant pas, l'indigène se rendit à la consultation de M. Peyrot, qui constata : un larmoiement intense de l'œil droit, une forte injection de la conjonctive ocu-

Digitized by Google

laire, un état terne et opaque de la cornée empêchant de distinguer l'iris et la pupille.

Comme traitement, il employa les lavages au permanganate de potasse et les applications de pommade à l'oxyde jaune de mercure.

L'imperméabilité de la cornée à la lumière et l'injection conjonctivale persistèrent plusieurs jours; la guérison toutefois était complète le 8 mai, soit dix-huit jours après l'accident. (*Annales d'hygiène et de médecine coloniales*, n. 1, 1904.) — Dr A. Yvert.

Topographie du centre cortical de la tache jaune, par M. Laqueur. — Depuis les remarquables recherches de Henschen sur la topographie et la localisation des centres nerveux de la vision, on s'accordait généralement à fixer dans la moitié antérieure de la scissure calcarine le territoire de la zone visuelle qui préside à la vision centrale, autrement dit, qui correspond à la tache jaune, partie la plus impressionnable de la rétine. Or, s'il fallait en croire les récents travaux sur cette question de Laqueur, avec, du reste, de nombreuses preuves à l'appui, ce ne serait plus la moitié antérieure, mais bien la *moitié postérieure de la scissure calcarine* qui doit être considérée comme le *centre de la macula lutea*. (*Virchow's Archiv.*, p. 175.) — Dr A. Yvert.

Altérations rétiniennes et néphrite, par le Dr Elsching. — Parmi les nombreux malades, atteints de néphrite, que notre distingué confrère a eu l'occasion d'examiner à l'ophtalmoscope, il a constaté 32 fois p. 100 des altérations manifestes de la rétine. D'une manière générale, les lésions suivaient une marche parallèle à la gravité de l'affection rénale. Quand une amélioration sérieuse survient du côté du rein, les troubles de la rétine diminuent, et sont même susceptibles de rétrocéder complètement. Mais force est bien de toujours reconnaître qu'un état stationnaire et persistant des altérations rétiniennes assombrit très sérieusement le pronostic et doit inspirer les plus grandes craintes en ce qui concerne la vie du malade. (*Wiener Medicin. Wochenschrift*, n° 12, 1904.) — Dr A. Yvert.

Le Gérant : Félix Alcan.

6459. — L.-Imprimeries réunies, 8, rue Saint-Benoît, 7. — Motteroz, direct.

Digitized by Google

COMPLICATION RARE DU ZONA OPHTALMIQUE

PAR

Le Dr STRZEMINSKI (de Wilna)

Il y a peu de temps, j'eus l'occasion d'observer un cas rare de complication oculaire déterminée par le zona ophtalmique. Le malade fut présenté à la séance de 12 juin de la Société de médecine de Wilna.

M. M. L..., 47 ans, après un court malaise général (céphalalgie, nausées, dépression), fut atteint de fièvre accompagnée de frissons, qui s'élevait, selon son dire, à 38°,5 et de fortes douleurs de la moitié droite de la tête, principalement autour de l'œil droit. Trois jours après, apparut l'éruption que j'ai vue le 29 mai.

La peau de la paupière supérieure droite, de la partie voisine du nez et du front jusqu'au cuir chevelu était gonflée et présentait des plaques érythémateuses disposées en demi-ceinture et surmontées de groupes de petites vésicules (du volume d'une tête d'épingle environ), complètement transparentes. L'éruption atteignait la ligne médiane du nez et du front. Sur son territoire la peau était anesthésiée et le malade avait la sensation d'engourdissement et de froid. Le ganglion préauriculaire était tuméfié. La fièvre avait déjà disparu, mais les douleurs persistaient et tourmentaient le malade, surtout le soir et la nuit.

L'œil droit présentait de la photophobie et du larmoiement. Ayant soulevé la paupière supérieure, ce qu'on ne pouvait accomplir qu'avec difficulté à cause de son gonflement, j'ai constaté l'hyperhémie de la conjonctive bulbaire. La cornée et l'iris étaient normaux, la pupille rétrécie.

Après trois jours, pendant lesquels on appliqua sur l'éruption la poudre d'oxyde de zinc, le malade vint me

Digitized by Google

trouver, très effrayé de l'affaiblissement de la vue de l'œil droit, qu'il a remarqué le jour précédent, et de l'augmentation de la douleur périorbitaire.

L'éruption cutanée était encore apparente. On voyait les vésicules récentes en partie transparentes, en partie troublées; la peau était encore un peu œdémateuse, la photophobie et l'hyperémie conjonctivale étaient plus faibles.

La cornée sur toute sa surface présentait un trouble uniforme grisâtre. L'exploration plus détaillée à l'aide de la loupe et de l'éclairage oblique a révélé, sous la couche épithéliale intacte, un réseau épais de fils minces, noirs, et au-dessous un trouble diffus. Malgré l'opacité de la cornée, on pouvait examiner, à certain degré, l'iris et la pupille. La première n'accusait nul changement, la seconde était rétrécie. Les parties profondes de l'œil ne pouvaient être vues que très faiblement. Diminution de la tension intraoculaire, anesthésie complète de la cornée. L'acuité visuelle était de 0,01, le champ visuel normal.

L'autre œil ne présentait aucune altération, il était emmétrope avec la vision normale.

Ainsi, il y avait une kératite interstitielle de l'œil droit à côté du zona ophtalmique droit.

L'état général était parfait. Nul symptôme de syphilis héréditaire ou acquise; l'examen n'a pas démontré d'autres maladies. Dans l'enfance le sujet avait été atteint de la rougeole et de la scarlatine; il y a dix ans il avait eu de la pneumonie croupeuse. Il n'a jamais eu de maladies d'yeux. Il est marié, ses enfants sont sains. Ses parents, qui ne vivent plus, n'étaient pas sujets, d'après lui, à la syphilis et en général se portaient bien.

En l'absence d'autres affections pouvant produire la kératite interstitielle, je dus la considérer comme une suite du zona ophtalmique.

Le traitement consista dans l'instillation de l'atropine et les compresses chaudes.

Après une semaine (le 9 juin), le trouble de la cornée était moins accentué et l'acuité visuelle augmentait jusqu'à 0,03.

Digitized by Google

En cet état j'ai présenté le malade, le 12 juin, à la séance de la Société de médecine de Wilna. L'éruption cutanée était en pleine cicatrisation.

L'amélioration continuait sans interruption. Le trouble de la cornée disparaissait de la périphérie au centre et en même temps l'anesthésie de cette membrane diminuait et la vision augmentait. L'épithélium restait toujours intact. A la fin de juillet, après deux mois de maladie, la cornée se trouvait complètement transparente et la vision parfaite. La tension intraoculaire dès la mi-juin, la pupille dès la fin de ce mois devinrent normales. Dans les premiers jours de juin les douleurs cédèrent; l'engorgement du ganglion préauriculaire et la photophobie ont persisté jusqu'au milieu du mois.

L'éruption a fait place aux cicatrices caractéristiques du zona.

La description de ce cas montre que la marche de la kératite interstitielle différa considérablement de celle qu'on observe dans la syphilis et dans les autres maladies. La kératite a débuté d'emblée et a fini relativement vite.

J'avais eu l'occasion d'observer précédemment les complications oculaires du zona ophtalmique dans deux cas décrits en 1898 (*Recueil d'Ophtalmologie*, janvier et mars).

Dans le premier, un ouvrier de 40 ans présentait le zona sur la paupière supérieure gauche et sur les parties voisines du nez et du front, s'étendant sur ce dernier jusqu'aux cheveux; sur la conjonctive bulbaire, près du bord interne de la cornée, se trouvaient une vésicule et trois excoriations déterminées par les vésicules disparues; sur la partie voisine de la cornée on voyait plusieurs petits ulcères avec le fond troublé; anesthésie complète de cette partie de la cornée et rétrécissement de la pupille. La maladie a disparu au bout de deux semaines en laissant des cicatrices sur la peau et, à la place des ulcères sur la cornée, des opacités qui n'étaient visibles qu'à l'éclairage oblique. Je n'ai pas vu dans ce cas de vésicules sur la cornée, bien que probablement elles devaient exister précédemment pour engendrer les ulcères observés.

Digitized by Google

Dans le second cas (chez un homme de 34 ans), trois semaines après la disparition du zona de la paupière supérieure droite et de la partie voisine du nez et du front, accompagné de violentes douleurs, d'hyperémie de la conjonctive, de larmoiement et de photophobie, survinrent les symptômes de l'atrophie de la papille de l'œil droit. Pendant deux ans, durant lesquels j'observai le malade, l'atrophie n'augmenta pas et resta limitée à la moitié temporale. L'acuité visuelle ne s'abaissa pas au-dessous de 0,8; le champ visuel pour le blanc continua d'être rétréci concentriquement de 10°15 et en même rapport pour les couleurs. L'état de l'autre œil ne laissait rien à désirer.

Le zona vrai, comme on le sait, est une maladie particulière, générale, aiguë, infectieuse, à durée courte et cyclique, atteignant le système nerveux et se révélant par l'éruption cutanée caractéristique, qui forme une demi-ceinture et s'étale suivant l'épanouissement d'un nerf. Ce caractère du zona fut démontré par Erb (20) et Landouzy (44) et postérieurement par beaucoup d'auteurs. En même temps on dut disjoindre du zona vrai les éruptions zostéroïdes apparaissant comme des épiphénomènes au cours de diverses affections nerveuses et autres, ou survenant à la suite de traumatisme ou d'intoxication. Ces éruptions ne s'accompagnent pas de fièvre, présentent une marche chronique, cèdent et reparaissent, suivant la cause qui les a déterminées. Elles surviennent pendant le tabes, la paralysie progressive, la sclérose en plaques, la pneumonie, comme conséquence des traumatismes agissant sur les nerfs, des tumeurs, des abcès produisant la même influence, à la suite des inflammations s'étendant des os et des autres tissus sur les nerfs, après l'usage prolongé de l'arsenic, après l'empoisonnement par les vapeurs de charbon, etc. Ces éruptions peuvent aussi se produire comme prodrome de maladies graves du système nerveux (paralysie progressive, hémiplégie, etc.). Byron Bradwell (11) affirme que dans certaines affections de la moelle, de caractère obscur,

Digitized by Google

finissant par la mort, on observe un zona bilatéral, et il décrit un cas.

Le zona vrai présente beaucoup de symptômes communs avec les maladies fébriles éruptives, comme la rougeole et la scarlatine, et une ressemblance avec la poliomyélite antérieure aiguë; Head et Campbell (30) considèrent qu'il mériterait le nom de poliomyélite postérieure aiguë.

La contagiosité du zona, soulevée par Trousseau (66), a été prouvée par Erb (20). L'affection ne survient pas par cas isolés, mais arrive par séries formant de véritables petites épidémies, surtout au printemps et au commencement de l'été. La transmission du zona par une infection directe a été observée par Trousseau (65), Erb (20), Walter (68), Jamieson (39), Paggi (50). Cette contagiosité a été démontrée par l'examen du sang. Sabrazes et Mathis (58) ont constaté une hyperleucocytose atteignant 1700 environ; l'augmentation porte particulièrement sur les polynucléaires neutrophiles et sur les éosinophiles. L'agent pathogène du zona n'est pas jusqu'à présent connu.

Comme les maladies fébriles éruptives, le zona vrai n'advient, à de rares exceptions, qu'une fois dans la vie, il confère l'immunité. Les récidives sont moins fréquentes que dans la rougeole. La plupart des observations publiées du zona récidivant se rapporte aux éruptions zostéroïdes.

Le zona apparaît rarement sans prodromes; habituellement il est précédé d'un malaise général, de troubles des fonctions digestives, nausées, vomissements, douleurs de tête, etc. La fièvre, parfois très intense (jusqu'à 40°), le plus souvent est modérée et cède à l'apparition de l'éruption. La névralgie précède parfois l'éruption de quelques heures ou de quelques jours, mais habituellement elle coïncide avec elle et peut même survenir après. L'éruption se produit d'une manière aiguë; sa forme et sa localisation en relation avec l'épanouissement d'un nerf sont trop connues pour qu'il soit nécessaire de les décrire. Elle est accompagnée très fréquemment de gonflement douloureux des ganglions lymphatiques correspondants; cet engorgement peut la précéder. Parfois il survient

Digitized by Google

tardivement comme une suite d'infection des vésicules. La peau, atteinte d'éruption, présente dans la plupart des cas une anesthésie ou une hyperesthésie, qui, de même que la névralgie, s'étendent le plus souvent sur un territoire plus grand que l'éruption. Serhardt (22) affirme avoir obtenu dans presque tous les cas une réaction sensitive de dégénérescence, caractérisée par une diminution de la sensibilité faradique et une augmentation de la galvanique par rapport au côté sain.

Après l'éruption, les cicatrices ressemblent à celles de la variole; leur groupement et l'anesthésie de leur surface sont caractéristiques et permettent de faire le diagnostic rétrospectif du zona. A l'exception de ce symptôme, le zona vrai ne laisse pas de traces. Il n'en est pas de même avec les éruptions zostéroïdes. La douleur névralgique peut exister des semaines et des mois avant l'apparition de l'éruption et fréquemment lui survit; elle a une tendance à revenir par accès ou à s'installer définitivement jusqu'à la fin de la vie, privant de sommeil et épuisant les malades, surtout les personnes âgées, chez lesquelles elle est toujours plus fortement accentuée. Plus rarement surviennent, après la guérison, des paralysies musculaires, ordinairement localisées à la région précédemment atteinte par l'éruption; parfois cependant elles se produisent à distance, conservant presque toujours le caractère d'unilatéralité, si spécial au zona. Quelquefois légères et passagères, elles sont plus souvent rebelles, graves et définitives et s'accompagnent d'atrophie musculaire et de réaction de dégénérescence. Les nerfs, dans le voisinage desquels s'est trouvée l'éruption, peuvent, après la disparition de celle-ci, rester douloureux à la compression; cet état s'étend parfois aux nerfs voisins.

Le zona envahit les diverses parties du corps; localisé dans la région de l'épanouissement des rameaux périphériques de la première et en partie de la seconde branche du trijumeau, il porte le nom du zona ophtalmique ou frontal.

Le zona ophtalmique a été décrit dans les travaux importants de Hutchinson (36), qui le premier a attiré l'attention

Digitized by Google

sur cet état morbide, ensuite par Bowman (9), Galezowski (21), Vernon (67), Steffan (62), Coppez (14) et beaucoup d'autres.

Les rameaux de la première branche du trijumeau, dont l'affection produit le zona, sont les suivants : le sus-trochléaire, déterminant l'éruption sur la moitié interne de la paupière supérieure et sur la partie voisine du front; le sous-trochléaire, autour de l'angle interne de l'œil, le côté correspondant du nez et, commun avec le précédent, sur la moitié interne de la paupière supérieure; le lacrymal, provoquant le zona autour de l'angle externe et sur la moitié externe de la paupière supérieure; le sus-orbitaire, sur la partie externe du front; l'oculo-nasal, sur le côté du nez déterminant les complications de la part du globe oculaire.

Le zona de la paupière inférieure dépend des altérations du nerf sous-orbitaire appartenant à la deuxième branche du trijumeau.

Le plus fréquemment on observe le zona ophtalmique sur la moitié interne de la paupière supérieure, le côté voisin du nez et au-dessus du sourcil, dans la région de l'expansion des nerfs sus-trochléaire, sous-trochléaire, sus-orbitaire et oculo-nasal. Moins souvent sont atteints tous les nerfs de la première branche du trijumeau ou plusieurs de ces nerfs simultanément avec la deuxième branche. L'affection de tous les nerfs de deux branches ou des trois branches réunies ne se présente que très rarement.

Les vésicules dans le zona ophtalmique sont plus petites et plus nombreuses que dans la localisation de cette affection sur les autres parties du corps. Dans la plupart des cas, parmi les phénomènes prodromiques, on observe des troubles gastriques, des nausées et des vomissements, symptômes qui dépendent des rapports existant entre le trijumeau et le nerf vagus. Le ganglion préauriculaire est presque toujours engorgé.

La névralgie occupe la région de l'éruption ou s'étend sur toute la moitié de la tête. Elle survient d'une heure à plusieurs jours avant l'apparition du zona, exceptionnellement

Digitized by Google

un mois, cas de Vernon (67) et de Traube (65), et même trois mois : Mackenzie (47), Mongeot (48). De même que dans le zona aux autres localisations, chez les personnes jeunes et les enfants les douleurs sont faibles, ou se traduisent par une sensation de brûlure et de cuisson, ou font complètement défaut, tandis que chez les vieillards elles présentent une grande intensité et persistent parfois longtemps après la disparition de l'éruption. Jeffries (40) attribue la mort d'un de ses malades (âgé de 80 ans) à l'épuisement survenu à la suite de la névralgie qui durait depuis des années. Dans un cas de Coppez (14), les douleurs, accompagnées d'irritation de l'œil, revenaient à chaque règle et ne cédaient qu'avec elle. Les douleurs augmentent souvent avec le changement de la température.

La névralgie persistante, d'après la statistique de Hybord (37), était observée dans 27 cas sur 98 de zona ophtalmique.

Immédiatement avant l'éruption surviennent l'hyperémie et un gonflement considérable de la peau dans la région du zona, l'injection de la conjonctive, le larmoiement et la photophobie. A l'apparition des vésicules, la peau affectée peut présenter une élévation de température d'un demi-degré (Rivet [54]), d'un (Jacksch [38]) ou même de deux degrés (Horner [33]), avec la sensation de chaleur et d'hyperesthésie qui se change bientôt en anesthésie; dans d'autres cas la peau est insensible dès le début de l'éruption. Les troubles de la sensibilité sont en général plus fréquents dans le zona de cette région que dans celui des autres.

Parfois les vésicules sur la paupière confluent, engendrant ensuite de grands ulcères qui peuvent déterminer un ectropion après la cicatrisation.

L'affection sur la paupière inférieure présente une marche beaucoup plus bénigne que sur la supérieure; l'hyperémie, l'œdème et le nombre des vésicules sont moindres.

Les symptômes du zona ophtalmique ressemblent sensiblement à ceux de l'érysipèle. Hutchinson (36) indique la différence. Le zona est toujours limité à un seul côté et ne

Digitized by Google

dépasse jamais la ligne médiane du front et du nez; les vésicules sont plus petites, plus nettement définies, plus nombreuses et plus élevées que les bulles de l'érysipèle; la douleur est plus forte dans le zona, tandis que les symptômes généraux sont moins accentués.

Le zona ophtalmique se présente le plus fréquemment et dans sa forme la plus grave en Angleterre et en Allemagne. Il se développe ordinairement dans l'âge mûr ou la vieillesse, rarement dans la jeunesse et l'enfance, accusant dans la dernière une marche bénigne; plus fréquemment du côté droit que du gauche, un peu plus souvent chez les hommes que chez les femmes.

Le zona ophtalmique est grave, particulièrement à cause de ses suites et de ses complications, qui, comme pour le zona en général, sont d'autant plus à craindre que le malade est plus âgé.

Les cicatrices défigurant le malade se produisent plus souvent sur la peau de la paupière supérieure et du front que dans les autres régions du corps, non seulement dans les formes graves du zona (hémorragique, gangréneux), qui sont ici plus fréquentes qu'ailleurs, mais aussi dans les cas plus légers. Les cicatrices déterminent parfois pendant longtemps un picotement; dans des cas rares elles deviennent le point de départ de kéloïdes (Emmert [19]).

L'anesthésie de la peau, à différents degrés, parfois complète, dans certains cas accompagnée d'une sensation d'engourdissement et de froid, peut persister après la disparition de l'éruption; dans plusieurs observations elle a duré une année. Elle peut être remplacée par une hyperesthésie qui se prolonge aussi quelquefois pendant des mois.

Un abaissement de la température locale peut survenir à la suite du zona et durer parfois un ou deux mois. Plus rarement on a signalé l'accroissement de la température.

Les symptômes mentionnés indiquent que la plupart des cas de zona ophtalmique décrits se rapportent non pas au zona vrai, mais aux éruptions zostéroïdes, dont les causes dans certaines observations furent définies. Haen (28) a vu le zona

Digitized by Google

de la première et de la deuxième branche du trijumeau se développer après l'extraction d'une dent; chez Horner (33) le zona fut la suite d'une tumeur de l'orbite; il envahit la région du nerf sus-orbitaire; Schiffer et Wyss (60) ont observé le zona du côté gauche de la face avec la paralysie de l'oculo-moteur commun à la suite du cancer mélanique de l'os sphénoïde, etc.

Brissaud (10) considère le zona ophtalmique comme dépendant le plus souvent d'une lésion centrale; il serait le symptôme d'une altération intracranienne à la base du cerveau, qui se manifeste postérieurement par des troubles beaucoup plus graves, et notamment par l'hémiplégie pédonculaire. Il cite trois observations. Gosetti (26) et Drinand (18) ont vu aussi le zona ophtalmique suivi d'hémiplégie. Chez le malade de Danlos (17), six mois après le zona ophtalmique, apparurent les premiers symptômes de la paralysie générale; l'auteur se demande si entre ces deux affections il y a une simple coïncidence, ou bien un rapport de cause à effet.

Parfois le zona ophtalmique remplace les douleurs périodiques, comme la migraine.

Mon cas décrit ci-dessus présente, par sa marche et sa terminaison, le zona vrai, tandis que mes deux autres cas, publiés en 1898, n'étaient que l'éruption zostéroïde.

(*A suivre.*) Dr STRZEMINSKI.

RÉTINITE PONCTUÉE ALBESCENTE CONGÉNITALE

HÉMÉRALOPIE CONGÉNITALE

PAR

Le Docteur JEAN GALEZOWSKI

Depuis le moment où Mooren a publié un cas de cette affection qu'il avait observé en 1868, plusieurs autres observations en ont été recueillies. Les plus importantes sont celles de Gayet (3), Dor (4), Nettleship (5), Collins (11), Fuchs (9),

Digitized by Google

Byers (13), Wüstefeld (14), et tout dernièrement celle de Qurin (15). D'autres auteurs ont publié des observations de rétinite ponctuée albescente, mais nous verrons plus loin qu'on ne peut classer leurs cas parmi les rétinites congénitales. Étant donné le petit nombre de cas de cette affection, nous avons pensé qu'il serait intéressant d'en publier deux observations que nous avons observées à la clinique de notre Père.

Il s'agit de deux frères, L. G... et A. G..., présentant à des degrés différents les symptômes de cette maladie. L'aîné est âgé de 34 ans; il est marié et n'a pas d'enfants. Le second est âgé de 21 ans. Ils ont une sœur âgée de 36 ans qui n'a jamais présenté de troubles de la vue. Leurs parents sont vivants et ont tous deux une vue excellente; mais, en interrogeant les malades, on apprend que leurs parents étaient cousins germains et que leurs grands-parents étaient eux-mêmes cousins. Chez les deux frères les troubles oculaires ont débuté de la même façon : dès qu'ils ont commencé à marcher seuls, leur famille a remarqué qu'ils avaient de la peine à se conduire, principalement au crépuscule ou lorsque l'éclairage était faible; dans ce cas ils s'avançaient, la main tendue devant eux pour éviter de se cogner aux meubles. Ces troubles oculaires ont progressé lentement jusqu'à présent, tout en leur laissant une acuité visuelle suffisante.

Chez aucun des deux frères on ne constate une anomalie de conformation des globes oculaires ou des orbites : leur constitution est robuste et ils ne présentent aucun défaut de développement. Les pupilles sont normales et réagissent normalement à la lumière et à l'accommodation.

A l'examen ophtalmoscopique, nous constatons chez A. G..., l'aîné des deux frères, que la partie centrale de la rétine présente une coloration gris brunâtre tirant sur le vert, pareille à celle qui est reproduite dans une planche accompagnant le travail de Wüstefeld sur le sujet qui nous occupe. Cette coloration est limitée à la moitié postérieure de la rétine : elle disparaît vers l'équateur de l'œil, où le fond de l'œil reprend sa couleur rouge normale. Un examen attentif

Digitized by Google

permet de voir que toute la rétine est couverte d'une multitude de petits points blancs. Vers la périphérie ces points blancs sont extrêmement abondants; par places ils sont presque confluents; au fur et à mesure qu'on se rapproche de la macula et de la papille, ils s'espacent, s'éclaircissent, et dans la macula même on n'en rencontre pas un seul. A l'image droite on peut constater que ces petites taches blanches sont le plus souvent arrondies, quelquefois ovalaires; leurs bords sont toujours bien tranchés; elles sont d'un blanc mat qui tranche nettement sur la coloration du fond de l'œil. Vers la périphérie, le diamètre de ces taches devient un peu plus grand qu'au centre où beaucoup d'entre elles sont presque imperceptibles. Elles sont plates, ne font pas saillie sous la rétine. On ne trouve de taches pigmentaires dans aucune portion de la rétine. La papille présente une coloration rose thé pareille à celle qu'on voit dans la rétinite pigmentaire; les vaisseaux sont légèrement diminués de volume. Les autres parties de l'œil sont normales : aucun trouble du vitré, du cristallin, ni de la cornée. Les troubles fonctionnels consistent en un rétrécissement du champ visuel très faible, à un éclairage normal, mais qui s'accentue considérablement dès que la lumière diminue. Il y a de l'héméralopie : l'acuité visuelle, qui est de 1/2 à l'éclairage ordinaire, baisse rapidement avec la diminution de l'intensité lumineuse.

Le second frère, L. G..., présente les mêmes lésions, mais moins marquées. Le reflet verdâtre du fond de l'œil est moins prononcé : on retrouve le même piqueté blanc, mais les taches blanches sont moins abondantes et elles sont peut-être un peu plus grandes : il y a des parties de la périphérie de la rétine où elles font complètement défaut. Mais, tandis que chez le frère aîné on n'observait aucune tache pigmentaire, chez lui on remarque tout à fait à la périphérie et principalement dans la portion inférieure des deux rétines quelques points de rétinite pigmentaire. Ces amas de pigments sont tout à fait identiques à ceux de la rétinite pigmentaire typique; ils sont peu abondants et très clairsemés; ils siègent entre les taches blanches, mais principalement dans

Digitized by Google

les endroits où celles-ci font défaut. Les troubles fonctionnels sont les mêmes que chez le frère aîné, mais le champ visuel est moins rétréci et l'acuité visuelle est moins diminuée.

Si l'on se reporte à l'article de Fuchs (10), qui traite de la rétinite ponctuée albescente (retinitis punctata albescens), on verra que les symptômes que donne cet auteur comme caractéristiques de cette affection se retrouvent exactement dans nos deux observations : apparition des troubles visuels dans le jeune âge et le plus souvent chez plusieurs personnes de la même famille (on constate alors fréquemment la consanguinité des parents), diminution de l'acuité visuelle centrale, fort rétrécissement du champ visuel et héméralopie datant de l'enfance.

Ces symptômes cliniques se retrouvent dans la plupart des observations de rétinite ponctuée albescente congénitale. Il peut cependant y avoir quelques modifications. C'est ainsi que dans l'observation de Mooren (2) l'acuité visuelle centrale était très diminuée, mais le champ visuel était normal à la lumière du jour de même qu'à l'éclairage produit par une lampe. D'ailleurs, cette observation n'est pas très complète, et ce sont surtout les signes ophtalmoscopiques rapportés par Mooren qui permettent d'en faire une rétinite ponctuée albescente congétinale. Il faut arriver à l'observation de Gayet (3), pour trouver cette affectation décrite avec tous ses symptômes caractéristiques : dans ce cas (il s'agissait d'un jeune homme de 20 ans), les troubles visuels avaient débuté dès l'enfance, le champ visuel était très considérablement rétréci, il y avait de l'héméralopie et en plus de la dyschromatopsie : le malade voyait le bleu vert; le vert clair, blanc; le carmin, bleu de ciel, et le lilas, bleu. Les parents du malade étaient très bien portants : ils étaient cousins germains. Ils avaient une fillette de 13 ans qui présentait des troubles oculaires : dyschromatopsie et rétrécissement du champ visuel; le fond de l'œil présentait des taches blanches pareilles à celles du frère, mais plus disséminées, et en plus quelques taches pigmentaires absolument identiques à celles de la rétinite pigmentaire.

Digitized by Google

Dans le cas de Dor les symptômes fonctionnels sont les mêmes, mais le fond de l'œil ne présente pas de taches blanches; mais Dor a constaté une teinte grisâtre rappelant le tapetum de quelques animaux, teinte qui s'étendait presque jusqu'à l'équateur où reparaissait la teinte rouge.

Dans les observations de Nettleship, il y avait en même temps que les taches blanches des taches pigmentées à la périphérie. Chez son malade, T. Collins a noté la consanguinité des parents et tous les autres symptômes de la maladie.

L'observation de Fuchs concerne un enfant de 12 ans dont les parents étaient consanguins : depuis l'âge de 6 ans il ne pouvait se promener seul le soir. L'acuité centrale était normale, mais le champ visuel était très rétréci. Dans le cas de Byers, il s'agissait d'une femme de 37 ans : les parents n'étaient pas consanguins; dans un œil l'examen ophtalmoscopique révélait le piqueté blanc caractéristique, et dans l'autre œil, en plus de ce pointillé, une large plaque blanche entourée de pigment sur laquelle passaient deux vaisseaux choroïdiens. Le champ visuel était normal au grand jour pour le blanc, mais diminué pour les couleurs; pour le blanc, le champ visuel était rétréci à 30° dans une chambre mal éclairée. Les parents avaient remarqué que depuis l'âge de 3 ans la vue baissait considérablement le soir.

Le cas de Wüstefeld concerne une jeune fillette de 8 ans, blonde, dont le fond d'œil très pigmenté présente un pointillé blanc formé de taches de grandeurs différentes, siégeant surtout à la périphérie, mais arrivant jusqu'à la macula et à la papille. Les symptômes fonctionnels sont une diminution de l'acuité visuelle centrale (2/5), l'héméralopie et le rétrécissement du champ visuel à un faible éclairage. Il n'y avait pas de consanguinité ni de syphilis chez les parents. Enfin la malade de Qurin est une jeune fille de 18 ans dont les parents sont issus de germains; son acuité visuelle est de 6/8, le champ visuel à un éclairage ordinaire est presque normal (sauf une petite encoche dans le champ supérieur); mais il est très rétréci avec un faible éclairage. La papille et les

Digitized by Google

vaisseaux sont normaux; il y a une masse de petits foyers d'un blanc jaunâtre, siégeant autour de la macula; tout à fait à la périphérie ils disparaissent et on trouve de petits amas pigmentaires (comme de la poussière de tabac).

Telle est l'analyse succincte des cas de rétinite ponctuée albescente congénitale qui ont été publiés. Nous pensons qu'il est utile de maintenir le mot « congénitale » dans la définition de cette affection; car il y a une autre rétinite ponctuée albescente qui, elle, est acquise et se développe à un âge avancé. Ce sont des cas de ce genre qui ont été publiés par Hutchinson (1), Burnett, Hirschberg (8), Griffith (12) et que Nettleship a proposé de désigner sous le nom de choroïdite centrale guttata; dans tous ces cas les taches blanches sont localisées à la macula; rarement elles s'étendent à l'équateur de l'œil. D'ailleurs, les troubles oculaires ne se manifestent que tardivement, généralement entre 40 et 60 ans, et dans la plupart des cas les malades présentent des manifestations de sénilité. L'acuité centrale est toujours très diminuée, et, quand il y a de l'héméralopie, elle est récente et ne remonte pas à l'enfance. Il est rare que plusieurs membres de la même famille soient atteints de cette affection; cependant Hutchinson rapporte l'observation de trois sœurs qui ont présenté les symptômes caractéristiques de la maladie : l'aînée à 57 ans, la seconde à 48 ans et la troisième à 39 ans.

Ainsi tous ces signes permettent de faire de la rétinite ponctuée albescente congénitale une entité morbide bien définie, bien caractérisée et très différente de la rétinite ponctuée albescente acquise ou sénile. Les lésions ophtalmoscopiques sont à peu près pareilles dans presque tous les cas : taches blanches très petites, arrondies, bien limitées, siégeant en arrière de la couche vasculaire de la rétine et dont le siège est presque toujours à la périphérie ou à l'équateur de l'œil, mais qui peuvent s'avancer jusqu'à la macula. La papille et les vaisseaux sont presque normaux. Cet aspect ophtalmoscopique est bien rendu dans les planches qui accompagnent les articles de Gayet, de Wüstefeld et de Qurin.

Digitized by Google

Mais la coloration de la rétine, telle que nous l'avons observée, est surtout bien rendue dans la planche de Wüstefeld. Gayet, cependant, dit que la macula se présente en brun : dans la planche de Gayet cette coloration n'est pas rendue. Au contraire, dans la planche de Wüstefeld toute la rétine a une coloration brune ou verdâtre; dans le cas que nous avons observé la coloration brunâtre restait localisée au pourtour de la macula, et à la périphérie nous retrouvions la coloration rouge habituelle du fond de l'œil.

Cette affection a ceci de particulier, que les signes fonctionnels rappellent absolument ceux de la rétinite pigmentaire congénitale; si l'on examine un malade atteint de rétinite ponctuée albescente au point de vue fonctionnel, on doit croire d'abord à une rétinite pigmentaire. Aussi pouvait-on penser qu'il y avait un lien entre ces deux affections. En effet, dans plusieurs cas, on a pu noter chez des frères ou sœurs de malades atteints de rétinite ponctuée albescente, les mêmes symptômes de la maladie; mais le fond de l'œil, au lieu de présenter seulement des taches blanches, présentait aussi des taches caractéristiques de la rétinite pigmentaire. Chez la sœur de la malade de Gayet, l'œil gauche montrait, outre les taches blanches, quelques taches pigmentaires grosses, superficielles et déchiquetées, absolument comme celles de la rétinite pigmentaire. Le frère de la malade de Wüstefeld, outre de petites taches jaunâtres, présentait à l'ophtalmoscope de petits foyers d'hyperpigmentation.

Chez sa malade, Byers trouvait une tache typique de rétinite pigmentaire dans un des yeux, et Qurin, dans son observation, relate qu'à la périphérie il y avait quelques taches brunes ressemblant à de la poussière de tabac.

Chez l'un de nos deux malades, nous avons trouvé en même temps que les taches blanches quelques taches pigmentaires à la périphérie. Dans un autre cas, nous avons pu constater la présence simultanée des taches de la rétinite pigmentaire et de la rétinite albescente; il s'agissait d'un enfant de 2 ans. Sa mère avait remarqué qu'il ne voyait pas bien, surtout dans une pièce peu éclairée. Les taches

Digitized by Google

blanches formaient un pointillé confluent et il y avait quelques légères taches pigmentaires très disséminées à la périphérie. Dans une de ses leçons de l'an passé le professeur de Lapersonne a présenté un malade atteint de rétinite pigmentaire chez lequel on observait, au milieu des taches de pigment, de petites taches blanches.

Ainsi les signes fonctionnels de la rétinite pigmentaire ne sont pas absolument caractéristiques de cette affection; on trouve exactement les mêmes dans la rétinite ponctuée albescente congénitale. Il y a même des cas où les symptômes fonctionnels existent, typiques, et à l'ophtalmoscope on ne trouve aucune lésion du fond de l'œil. D'autres fois, les mêmes altérations de la vision peuvent s'accompagner de lésions variées du fond de l'œil. Notre Père (6) a signalé et reproduit dans une planche (*Traité iconographique d'Ophtalmoscopie*, planche VII, fig. 2) une forme de rétinite pigmentaire avec des exsudations blanches formant de larges raies, au milieu du pigment. On peut trouver, comme chez la malade de Dor, un reflet gris blanchâtre « moins brillant, mais assez semblable au tapetum de quelques animaux », reflet s'arrêtant à l'équateur de l'œil où reparaissait la couleur rouge normale, mais parsemée de quelques points gris bien limités. Enfin Fuchs a décrit une autre forme de lésion du fond de l'œil dans des cas où les symptômes fonctionnels sont ceux de la rétinite pigmentaire : c'est l'atrophie gyrata choroïdeæ et retinæ.

Ici, ce sont de larges plaques atrophiques choroïdiennes à contours arrondis et nettement tranchés, réunies les unes aux autres, placées à peu près régulièrement autour de la papille et pouvant atteindre l'équateur de l'œil; sur ces plaques on voit quelques vaisseaux choroïdiens; dans ce cas, l'aspect du fond de l'œil rappelle plutôt les atrophies choroïdiennes myopiques ou les colobomes de la choroïde.

Il est un fait à retenir de tout ceci, c'est que des lésions très différentes peuvent se manifester par des symptômes fonctionnels identiques. Il y a donc une maladie, l'*héméra-*

Digitized by Google

lopie congénitale, qui peut se manifester par des aspects ophtalmoscopiques variés. Dans toutes ces formes de rétinite, la maladie est congénitale; on a voulu attribuer cette affection à la consanguinité des parents.

En effet, cette consanguinité est fréquente, mais elle n'est pas constante; on peut la considérer comme une cause favorisant le développement de l'affection, mais non pas comme la cause suffisante, parce qu'elle manque dans nombre de cas (Byers, Wüstefeld). D'autre part, nous avons vu que chez les membres d'une même famille on peut voir des lésions différentes : rétinite albescente et rétinite pigmentaire. On peut donc supposer que la rétinite ponctuée albescente est due à une lésion initiale identique à celle de la rétinite pigmentaire. C'est une lésion de dégénérescence. Landolt, Poncet (de Cluny), Wagenmann et Gonin ont montré que dans la rétinite pigmentaire le début des lésions était vasculaire, et se produisait dans la couche chorio-capillaire de la choroïde. Dans la rétinite pigmentaire vraie les lésions rétiniennes deviennent bientôt plus marquées. La sclérose des vaisseaux est très prononcée, la papille s'atrophie, la marche de l'affection est par suite plus rapide et plus fatale. Au contraire, dans la rétinite ponctuée albescente congénitale, les vaisseaux restent presque normaux, la papille n'est pas atrophiée. La marche de l'affection est beaucoup plus lente; les malades conservent très longtemps une acuité visuelle suffisante et on n'en a jamais observés qui soient arrivés à la cécité. De plus, le trouble nutritif de l'œil se manifeste souvent dans la rétinite pigmentaire par une opacité polaire du cristallin : dans aucun cas de rétinite ponctuée albescente on n'a signalé de troubles dans le cristallin. On peut donc supposer que dans cette dernière affection (dont on n'a pas encore pu faire d'examen histologique, puisque dans le seul cas étudié comme tel par Wedl et Bock (7), l'examen ophtalmoscopique n'avait pas été pratiqué), la lésion primitive est la même que dans la rétinite pigmentaire, mais, au lieu d'évoluer vers la rétine, les lésions se propagent plutôt vers la choroïde; c'est ce qui expliquerait que la

Digitized by Google

progression des troubles visuels est beaucoup plus lente que dans la rétinite pigmentaire.

Nous conclurons en disant qu'il existe une altération congénitale de la vision : l'*hémeralopie congénitale*, qui peut se manifester à l'ophtalmoscope sous différents aspects : rétinite pigmentaire, rétinite ponctuée albescente, atrophie « gyrata choroïdeæ et retinæ » ou qui peut évoluer sans occasionner de troubles visibles à l'ophtalmoscope. Cette héméralopie congénitale paraît être due à une lésion vasculaire primitive, lésion intéressant principalement la couche chorio-capillaire, et suivant que cette sclérose vasculaire s'étendra de préférence aux vaisseaux rétiniens ou aux vaisseaux choroïdiens, elle produira soit la rétinite pigmentaire, soit la rétinite ponctuée albescente.

JEAN GALEZOWSKI.

BIBLIOGRAPHIE

1. Hutchinson, *Ophtalmic Hospital. Reports*, 1875, p. 231.
2. Mooren, *Funf Leisten Ophtalm. Wierksamkeit*, 1882, p. 216.
3. Gayet, *Archives d'Ophtalmologie*, 1883, p. 386.
4. Dor, *Archiv. d'Ophtalm.*, 1883, p. 481.
5. Nettleship, *Transact. of the Ophtalm. Society* U. K., t. IV, p. 161.
6. Galezowski, *Traité iconographique d'Ophtalmoscopie*. Paris, 1886, p. 178, Baillière.
7. Wedl et Bock, *Atlas der patholog. Anat. des Auges*. Vienne, 1886, Safar.
8. Hirschberg, *Centralblatt f. p. Augenheilk.*, 1889, p. 258.
9. Fuchs, *Archiv. f. Ophtalm.*, 1893, p. 278, t. XXXIX.
10. Fuchs, *Archiv. f. Augenheilk.*, 1896, t. XXXII, p. 111.
11. T. Collins, *Ophtalm. Society*. U. K. (*Ophtalmic. Review*, 1897, p. 162).
12. Griffith, *Ophtalm. Society* U. K. (*Ophtalmic. Review*, 1897, p. 162).
13. Byers, *American Journal of Ophtalmology*, 1900, p. 111.
14. Wüstefeld, *Zeitschrift f. Augenheilk.*, t. V, fasc. 2, 1900, p. 710.
15. Qurin, *Klinische Monatsbl. f. Augenheik.*, juillet-août 1904.

Digitized by Google

SOCIÉTÉ D'OPHTALMOLOGIE DE PARIS

Séance du 8 novembre 1904

PRÉSIDENCE DE M. CAUDRON

L. DE WECKER. **Présentation d'un cas de tumeur érectile.** — Je vous présente une petite fille de 4 mois et demi, qui offre, à la paupière inférieure gauche, une tumeur érectile d'un développement assez insolite et s'étendant à toute la joue du même côté. Lorsque l'enfant est venue au monde, il existait, dit la mère, une tumeur de même étendue, mais blanche comme la peau voisine et montrant à peine quelques petits vaisseaux; ce n'est que dans les dernières semaines que la tumeur a pris ce grand développement et cette turgescence, avec aspect lie de vin. Dans un cas semblable il ne peut être question d'excision; on a aussi pratiqué des injections coagulantes que l'on a aujourd'hui abandonnées avec raison. Reste l'électrolyse qui me paraît le traitement de choix. Toutefois j'ai tenu à vous montrer cette enfant, d'abord à cause du développement qu'a pris l'affection, et, en outre, pour avoir aussi votre avis sur la thérapeutique à employer.

M. A. TERSON. — L'électrolyse reste le traitement de choix en général, mais pour un angiome qui ici occupe la moitié du visage, je prendrais, avant toute intervention, l'avis d'un radiographe compétent sur la possibilité d'un traitement radiothérapique.

M. A. TERSON. **Suppression d'une vaste incrustation plombique de la cornée** (*Présentation du malade*). — Il s'agit d'un ébéniste, âgé de 22 ans, qui fut atteint, le 8 juillet 1903, par une planche qui érafla rudement la cornée de l'œil gauche. Un de ses camarades d'atelier lui apporta de suite de l'eau blanche et le blessé en prit plusieurs bains d'œillère (ce qui, comme le remarque Desmarres, est un mode d'emploi qui favorise l'incrustation). Dès le lendemain matin, une vaste incrustation plombique était constituée [1]. Le malade consulta plusieurs confrères des hôpitaux et de la ville. Aucun ne lui proposa d'enlever l'incrustation : l'un d'eux pratiqua même une iridectomie et proposa un tatouage. Comme la tache était très apparente, l'œil très irrité et photophobe, le malade vint me trouver, un an après l'accident. Je trouvai une

1. Le diagnostic d'incrustation plombique était évident et l'incrustation s'est détachée sous la gouge comme de véritables plâtras.

Digitized by Google

incrustation plombique de la cornée, unie et blanche comme de l'émail, ayant 7 millimètres de large sur 6 millimètres de haut et occupant la région paracentrale inférieure de la cornée. L'acuité n'atteignait que 1/10 faible, malgré l'iridectomie. L'œil était très rouge et photophobe, le malade incapable de tout travail. Après avoir tâché de ramener, sans y réussir suffisamment, l'œil à un état moins irrité, je compris que la présence du corps étranger était la seule cause de l'irritation et je l'enlevai en trois séances, avec une petite gouge à cornée. Il n'y eut aucun incident : le néphélion s'atténue et actuellement, un mois après l'intervention, le malade a son acuité visuelle remontée à 1/4.

J'ai plusieurs fois observé ces taches métalliques, mais jamais aussi vastes : tantôt des camarades d'atelier, tantôt des pharmaciens, tantôt des médecins, une fois un ophtalmologiste, en ont été les provocateurs. Il serait toutefois bien simple de supprimer une fois pour toutes les préparations plombiques de la thérapeutique conjonctivale et cornéenne : il y aurait plus d'avantages que d'inconvénients à le faire.

Bien loin de détourner de l'opération, la photophobie et l'irritation de l'œil doivent la hâter et ne cèdent qu'à elle.

Rappelons nous que Desmarres, rapportant d'autres cas et les siens, dus à des incrustations plombiques, n'hésitaitpas à enlever le plus tôt possible ces dépôts, et, sans antisepsie et sans anesthésie, obtenait, en les grattant avec un scarificateur, des succès immédiats.

M. Antonelli. — C'est le nombre, la dimension et l'étendue des lymphangiectasies, chez le malade présenté par M. Terson, qui font l'intérêt du cas. L'affection, en elle-même, n'est pas très rare, et j'en ai vu encore dernièrement un exemple, chez une demoiselle d'une vingtaine d'années, ne présentant du reste aucune autre lésion oculaire. Un petit groupe de lymphangiectasies s'était constitué dans l'œil gauche, à quelques millimètres de distance du limbe, secteur inféro-temporal, et quatre mois après un petit placard analogue, presque symétrique, avait fait son apparition sur l'œil droit. — La pathogénie de la lésion reste obscure : tout au plus pourrait-on incriminer un défaut de soutien, de la part du tissu environnant, aux lymphatiques de la conjonctive bulbaire, une rareté anormale de la charpente fébrillaire de la conjonctive même et du tissu sous-conjonctival. Dans le cas que j'ai rappelé tout à l'heure, la conjonctive bulbaire semblait, en effet, exceptionnellement mince, lâche et mobile, ce qui me rendit encore plus facile la petite opération de complaisance, excision et réparation par glissement et suture. Chez le malade de M. Terson, à cause de l'étendue de la lésion, il serait peut-être préférable

Digitized by Google

d'avoir recours aux galvano-cauthérisations, assez profondes, pour éviter les rechutes *in situ*.

M. Darier a eu aussi l'occasion d'observer de ces infiltrations cornéennes par le plomb; il a pu aussi dans certains cas enlever à la gouge toute la plaque blanche sous laquelle on trouve parfois une cornée relativement saine ou tout au moins encore assez transparente. Mais par l'iodure de potassium et l'acide iodhydrique on peut parfois dissoudre chimiquement les infiltrations plombiques.

M. Dubois de Lavigerie cite un cas d'inscrustation plombique qu'il a eu l'occasion d'enlever. C'était un dépôt plombique formant une couche adhérente à la cornée, mais qui put s'enlever facilement par morceaux au moyen d'une gouge. La vision fut très améliorée et il ne resta à la suite qu'un leucome très léger.

M. A. Darier. **Double glaucome. O.G. : iridectomie, hémorragie. O.D. : injection sous-conjonctivale. Disparition de l'hypertension et du trouble cornéen** (*Présentation du malade*). — Messieurs, je viens vous présenter un malade très intéressant, pour vous demander s'il y a lieu de pratiquer l'iridectomie sur le second œil, alors que cette opération a entraîné la perte de son congénère par hémorragie expulsive, il y a un mois seulement.

Ce malade a observé les premiers troubles oculaires il y a six mois environ; mais son intellect est si obtus qu'il est impossible d'obtenir d'autre indication que celle-ci : il voyait trouble, un peu jaune, et souffrait souvent de la tête, surtout du côté de l'œil gauche (le plus malade). Il ne sait pas s'il y avait des auréoles autour des lumières.

Il vint consulter très irrégulièrement en mon absence, et un collyre à la pilocarpine lui fut tout d'abord prescrit.

Je le vis pour la première fois le 2 octobre et constatai tout d'abord que les deux yeux avaient cet aspect glauque caractérisé par un trouble très marqué de la cornée, avec dilatation moyenne et irrégulière de la pupille et effacement de la chambre antérieure. Tous ces phénomènes étaient communs aux deux yeux, mais plus marqués sur l'œil gauche, qui était dur comme marbre. T. + 3, avec des dilatations veineuses périkératiques. La vision de cet œil était réduite à la perception lumineuse.

L'œil droit, moins malade, avait une vision égale à 1/50. T. + 2,5; Chp. vis chp. V. rétréci concentriquement, mais plus du côté nasal (17°) que du côté temporal (35°).

La cornée est trouble, dépolie et l'examen ophtalmoscopique ne laisse qu'à peine entrevoir la papille.

Il n'y avait pas l'ombre d'un doute possible : nous étions en pré-

Digitized by Google

sence d'un double glaucome presque absolu de O.G. et aigu de O.D.

Après avoir fait plusieurs instillations de dionine et de collyre huileux à l'ésérine qui devaient être continuées à la maison, je donnai rendez-vous au malade pour le lendemain pour être opéré.

Il ne revint que le surlendemain, 4 octobre, sans qu'il y eût de changement appréciable dans son état. J'insensibilisai l'œil en instillant alternativement de la cocaïne à 2 p. 100 et un collyre à la pilocarpine et, un instant avant l'opération, une seule goutte d'un collyre à l'adrénaline à 1/4000 (solution très faible, car les solutions d'adrénaline à 1/1000 m'ont paru prédisposer aux hémorragies secondaires).

L'iridectomie fut pratiquée d'abord sur l'œil le plus malade (bien ou mal m'en prit!) : elle fut faite sans la moindre anicroche, avec une régularité parfaite et sans la moindre plainte ni le moindre mouvement de défense du malade. Mais à peine l'iris est-il sectionné, que je vois une masse transparente entrebâiller la plaie; l'œil devient très tendu, le malade accuse alors une vive douleur de tête et mal de cœur. Je pressens une hémorragie expulsive et applique de suite un large et ferme pansement compressif après avoir fait une injection de 0,03 de dionine à la tempe.

Le surlendemain, en défaisant le pansement, qui était naturellement tout imbibé de sang, je trouvai entre les paupières le cristallin, gros comme une petite graine de lentille, ce qui nous prouve que l'incision cornéenne avait été trop petite pour le laisser sortir avec ses masses corticales. La plaie était toujours entr'ouverte et laissait procider un gros caillot noirâtre et filamenteux.

Le pansement fut réappliqué après un nettoyage soigné.

Le malade souffrait toujours de son œil et de la tête; quant à la vision de l'autre œil, elle était toujours la même. Je fis continuer les instillations d'ésérine et de pilocarpine et pratiquai des instillations de dionine et quelques massages; mais la cornée restait toujours trouble et la pupille ne se contractait pas.

Je prescrivis aussi à l'intérieur le chlorure de calcium à doses répétées et de la teinture de strophantus à 10 gouttes trois fois par jour.

Ce traitement suivi pendant quatre ou cinq jours fit diminuer nettement la tension intraoculaire, mais la cornée était toujours aussi trouble et la vision très faible. V = 1/50.

N'osant pratiquer une iridectomie après l'accident de l'autre œil (le malade se refusait du reste à toute opération nouvelle), j'eus l'idée de pratiquer une injection sous-conjonctivale.

Je pensai d'abord au NaCl, puis, me rappelant que Lehicle avait eu de bons résultats dans le glaucome par l'iodate de soude,

Digitized by Google

j'injectai une pleine seringue de ce dernier sel à 1/1000. La douleur fut à peu près nulle, quoique je n'eusse point ajouté de cocaïne qui est souvent dangereuse dans le glaucome.

Grande fut ma surprise le lendemain, quand je revis mon malade avec la cornée complètement transparente et polie et l'œil sans aucune augmentation de tension (la tension avait déjà très notablement diminué sous l'influence de doses assez élevées de teinture de strophantus, 40 gouttes par jour); mais, malgré tout, l'ésérine et la pilocarpine étaient impuissantes à faire contracter la pupille. Or, le lendemain après l'injection sous-conjonctivale, la pupille se contracta rapidement et la vision qui était la veille 1/50, s'éleva du coup à 1/10.

Ce résultat inattendu pouvait faire espérer sinon une guérison, du moins un arrêt du processus glaucomateux; mais cet arrêt n'est qu'apparent, car, malgré la transparence de la cornée et l'absence d'hypertension, la vision et le champ visuel vont toujours en diminuant, et le champ visuel est aujourd'hui réduit presque au minimum, et malgré cela les couleurs sont toujours bien perçues, y compris le vert et le rouge, ce qui exclut l'idée d'une atrophie du nerf optique.

C'est à cause de la curiosité et de la gravité de ce cas que j'ai tenu à vous le présenter pour vous demander ce qu'il faut faire. L'iridectomie est-elle indiquée, malgré l'hémorragie expulsive survenue à l'autre œil? J'avoue que je suis très embarrassé en voyant la vision de cet œil malade diminuer constamment depuis un mois.

Il faut ajouter que l'O.G. a dû être énucléé à cause des douleurs violentes occasionnées par la procidence des membranes oculaires à travers la plaie.

M. Abadie. — Je ne puis m'empêcher de faire quelques réserves au sujet de la communication de M. Darier. Le premier œil opéré a vu *immédiatement* une hémorragie expulsive, et le second œil, dont la tension était aussi très élevée, se serait transformé aussitôt en glaucome chronique simple, à tension presque normale, sous l'influence d'une injection sous-conjonctivale d'iodate de soude, et malgré cette détente dans la tension la vision a baissé rapidement et dans l'espace d'un mois est presque réduite à 0.

D'autre part, le champ visuel est rétréci concentriquement à la macula, la papille ne présente pas l'excavation profonde et typique d'un œil glaucomateux arrivé à la dernière période. Aussi je me demande si dans ce cas obscur il ne s'est pas agi plutôt d'un état glaucomateux transitoire que d'un véritable glaucome.

Digitized by Google

M. Chevallereau. — M. Abadie n'a jamais vu d'hémorragie expulsive après une iridectomie faite pour un glaucome. J'ai éprouvé cet accident, il y a une quinzaine d'années, à Cosne où j'avais été appelé par mon ami, le Dr Laurent, pour opérer un malade de 70 ans atteint d'un double glaucome subaigu. J'opérais d'abord l'œil droit : après une kératotomie moyennement étendue au couteau de Græfe, je vis l'iris s'avancer dans la plaie, et je me félicitais de la facilité que j'allais avoir à le saisir; mais immédiatement cette procidence devint inquiétante, d'autant plus que le cristallin s'avançait lui aussi dans la plaie, rapidement suivi du corps vitré, puis d'une hémorragie. Je retirai mon écarteur aussi promptement que possible et, pendant que le Dr Laurent comprimait doucement les paupières, je me bornai à faire sur l'autre œil une sclérotomie.

Malgré cette hémorragie expulsive, il n'y eut aucune douleur dans l'œil droit; les douleurs se calmèrent de même dans l'œil gauche, et le malade conserva de ce dernier côté une certaine vision pendant les quelques années qui lui restaient à vivre.

Quelque temps après, notre collègue Parent me racontait qu'il lui était arrivé un accident absolument semblable; il ajoutait même ce détail que, chez son malade, l'hémorragie était abondante et, comme c'était par un temps de neige, il avait fait prendre de la neige dans le jardin pour la mettre sur les paupières et arrêter cette hémorragie.

Ces deux faits, qui ne sont certainement pas isolés, montrent donc qu'on peut avoir des hémorragies expulsives quand on opère des glaucomes par iridectomie.

Je crois, contrairement à M. Abadie, que chez un malade atteint de glaucome aigu ou subaigu, la tension peut disparaître, momentanément au moins, sans qu'il y ait eu d'iridectomie. J'ai même fait à ce sujet récemment une erreur de diagnostic qui m'a beaucoup frappé. Une dame de 66 ans est venue me voir au mois d'avril dernier, avec un myosis de l'œil droit, sans aucune tension, sans aucun rétrécissement de champ visuel. Elle niait absolument avoir déjà vu un oculiste et avoir mis dans son œil un collyre quelconque, me racontant seulement une histoire de zona ophtalmique qui d'ailleurs n'avait pas laissé de trace. Je n'ai pas vu de glaucome. Quelque temps après, cette dame revenait me voir, cette fois en pleine voie de glaucome, et d'ailleurs, un mot de l'oculiste qui l'avait vue avant moi, le Dr Tournadour, de Niort, m'annonçait que, malgré la dénégation bizarre de cette dame, il lui avait mis du collyre à l'ésérine et m'expliquait la cause de mon erreur.

M. A. Terson. — L'hémorragie expulsive est possible dans les

Digitized by Google

opérations sur le glaucome; d'ailleurs il existe des observations précises (et je vous ai montré ici une malade de ce genre) où l'hémorragie expulsive a été même spontanée. Toutefois, il s'agit souvent de plaies opératoires *trop grandes*, exécutées péniblement au couteau de Græfe sur un malade indocile, et d'artério-scléreux chez lesquels on doit rechercher l'hypertension artérielle.

M. Kalt. — Je ne voudrais pas laisser passer sans réserves cette assertion que la paroi oculaire de l'œil atteint de glaucome absolu puisse se rompre sous l'influence d'une simple hémorragie intraoculaire. Par contre, j'ai vu un ou deux cas où cette rupture s'est faite en apparence spontanément; mais il m'a été facile de reconnaître que ces cornées étaient ulcérées. Il n'est pas rare, en effet, d'observer à la surface de ces cornées anesthésiques des ulcères atoniques plus ou moins profonds qui expliquent parfaitement les ruptures en apprence spontanées.

M. Valude. **Hémorragies expulsives après l'extraction.** — Il s'agit d'un cas instructif à certains points de vue :

M. M... âgé de 54 ans. Bonne santé et modérément athéromateux.

Opéré sans iridectomie de cataracte à droite le jeudi 6 octobre, le lundi suivant, au premier pansement, sans que le malade ait souffert, je trouve un enclavement irien, l'iris étant très largement sorti. L'iris se présentait si bien en dehors que l'excision de l'enclavement laissa une pupille artificielle aussi bien formée, et une plaie cornéenne aussi nettement coaptée que s'il se fût agi d'une iridectomie ordinaire. Pansement.

Le lendemain mardi, à 11 heures du matin, sans motif appréciable, sans heurt, sans secousse d'aucune sorte, le patient ressent dans son œil une très vive douleur; quelques instants après son pansement se montre taché de sang. Il s'était produit une hémorragie expulsive et la plaie béait, distendue par un large caillot sanguin. L'œil demeura naturellement perdu.

L'intérêt de cette observation réside en ceci : c'est que j'avais opéré cet homme de la cataracte à gauche, l'année d'avant, sans iridectomie et avec un résultat idéal, sans la moindre anicroche. Pupille noire, mobile, résultat optique parfait.

Voici donc un sujet qui, d'un côté, subit l'extraction sans accident et qui, de l'autre, est victime de la plus terrible de nos complications post-opératoires, de l'hémorragie expulsive. Ceci veut dire que cet accident n'est pas fatal, même s'il s'est produit d'un côté, et qu'on aurait tort de ne pas oser toucher à un malade qui aurait présenté une hémorragie expulsive lors d'une première opération.

Digitized by Google

Cette observation comporte encore cette réflexion, que, quand chez un patient, qui a déjà perdu un œil par hémorragie expulsive, on opère l'autre par des moyens spéciaux et avec succès, on doit réserver une part dans ce succès non seulement aux précautions mises en œuvre, mais aussi à la nature des choses, car la répétition de l'accident sur les deux yeux n'est pas fatale, ainsi que notre fait le démontre.

Enfin chez notre malade il est noté que l'hémorragie expulsive s'est produite à une période excessivement tardive, au cinquième jour de l'extraction, le lendemain de la résection d'un enclavement irien, qui était peut-être le prélude de l'hémorragie, mais alors que la résection s'était passée le plus simplement du monde, sans réaction douloureuse, ni avant, ni pendant, ni même après.

M. E. Valude. **A propos de la discission capsulaire précoce.** — J'ai voulu reprendre ici un point de la question soulevée par la communication de MM. de Lapersonne et Poulard au Congrès de Lucerne et à laquelle je n'ai pu répondre alors; je veux parler de la discission capsulaire postérieure *immédiate* suivant le procédé inauguré par Rivaud-Landreau, mais surtout systématisé par Hasner. Vous vous souvenez que dans notre Société, il y a quelques années, en 1898, notre collègue Kœnig nous fit une communication sur ce sujet. Je pris alors la parole à propos de cette opération que j'employais aussi de mon côté depuis un certain temps et que depuis lors je n'ai pas abandonnée, non que je la considère comme applicable à tous les cas, mais parce que dans certains types bien déterminés de cataracte elle rend, selon moi, les meilleurs services.

Vous savez en quoi consiste l'opération en question : dès que le noyau cristallinien et les masses corticales sont expulsées, on introduit un kystitome large et bien tranchant dans le champ pupillaire et on pratique la discission de la capsule postérieure du cristallin.

Je me trouve assez satisfait de cette pratique, pour ne pas laisser passer sans réplique la phrase de la communication de MM. de Lapersonne et Poulard où il est dit que cette discission immédiate ne paraît pas devoir être acceptée, comme exposant à des inconvénients dont le moindre est une perte notable d'humeur vitrée.

Ce jugement sévère, je puis affirmer que la discission immédiate ne le mérite pas, au moins en ce qui concerne les extractions sans iridectomie. J'ai fait bien des fois déjà l'opération de Hasner et n'ai jamais vu d'issue notable du corps vitré; même il est rare qu'un filament vitréen arrive jusqu'en dehors quand la

Digitized by Google

discission est conduite avec douceur. Ce qui se produit, c'est ceci : au moment de la déchirure de la cristalloïde postérieure, on voit les lèvres de la discission s'écarter, s'arrondir pour laisser passer une petite goutte de corps vitré qui remplit, très lentement, la chambre antérieure, *sans la distendre*, et on a tout le temps de retirer le kystitome sans entraîner avec lui-même un filament vitréen.

Je n'insiste pas sur les avantages de la discission capsulaire postérieure immédiate; cette opération supprime une future cataracte secondaire, et réunit en même temps l'extraction de la cataracte et l'opération secondaire qu'on aurait été obligé de pratiquer plus tard.

A quels cas est-elle donc applicable ? Pas à tous assurément, et loin de moi la pensée d'en faire le complément de toutes mes opérations de cataracte. Je l'applique à tous les cas que je juge destinés à se compliquer sûrement d'une cataracte secondaire, à savoir :

1° Aux cataractes traumatiques;

2° Aux cataractes provoquées, dans la myopie forte, qui ne sont qu'une modalité de la cataracte traumatique;

3° Enfin aux cas, moins nettement définis où, après un nettoyage soigneux du champ pupillaire, on aperçoit celui-ci encore voilé, comme tendu d'une membrane grisâtre, uniforme.

Dans ces conditions, certain d'avance d'éprouver la contrariété d'une cataracte secondaire, j'introduis mon kystitome et je pratique la discission postérieure.

Je le répète, cette opération ne m'a pas donné de mécomptes importants et j'en retire dans les cas déterminés ci-dessus des avantages certains. Elle est décriée à tort.

M. de Lapersonne. — La discission immédiate est complètement différente de celle que j'ai préconisée avec M. Poulard, dans le dernier numéro des *Archives*, puisqu'il s'agit d'une discission faite par un autre procédé et après cicatrisation de la plaie cornéenne.

Dans le procédé de M. Valude, je crois qu'il faut craindre la présence du corps vitré dans la chambre antérieure et par conséquent son issue par la plaie. D'un autre côté, cette sortie du vitré ne favorise-t-elle pas la hernie de l'iris?

M. Abadie. — Je ne puis m'associer ni à la pratique de M. Valude ni à celle de M. de Lapersonne. Quand nous avons opéré une cataracte avec tous les soins voulus, nous ne savons pas du tout ce qui se passera pour la production d'une cataracte secondaire. Souvent il restera dans le champ pupillaire des masses corticales ou des débris capsulaires que pour une raison ou une autre nous

Digitized by Google

n'aurons pu évacuer et néanmoins elles se résorberont complètement et nous aurons un résultat parfait.

D'autres fois, au contraire, tout de suite après l'opération nous aurons une pupille bien noire, nous nous croirons à l'abri d'une cataracte secondaire et il s'en formera une.

Par conséquent, pendant l'opération elle-même et dès qu'elle est terminée, ou pendant au moins le premier mois qui suivra l'opération, nous sommes peu fixés sur ce qui adviendra au sujet de la cataracte secondaire.

Dès lors, pourquoi intervenir si hâtivement, aussitôt l'opération terminée, comme le veut M. Valude, ou du huitième au quinzième jour, comme le recommande M. de Lapersonne.

Le mécanisme de production, la pathogénie des cataractes secondaires ne sont pas aussi simples que le croient MM. Valude et de Lapersonne, qui s'imaginent que, parce qu'on déchire la cristalloïde postérieure, il va se former une ouverture béante qui ne se refermera plus.

Dans la formation d'une cataracte secondaire, les masses corticales non évacuées, transparentes ou opaques, les débris de la cristalloïde antérieure qui séjournent dans l'œil, l'état sain ou pathologique de l'œil, et enfin le traumatisme opératoire lui-même qui peut donner naissance à des proliférations, à des exsudats inflammatoires, sont autant de facteurs dont il faut tenir compte.

En aggravant donc l'acte de l'extraction simple de la cataracte par des opérations au moins inutiles, sinon dangereuses, on s'exposera plutôt aux accidents qu'on voulait éviter, c'est-à-dire à la formation d'une cataracte secondaire.

M. Kalt. — J'ai fait un assez grand nombre de fois la discission de la cristalloïde postérieure immédiatement à la suite de l'extraction du cristallin.

L'opération est facile et la hernie irienne m'a paru peu à craindre, surtout lorsque, comme je le fais toujours, on a appliqué une suture cornéenne.

J'ai cru un moment qu'il y avait là un véritable progrès opératoire; mais j'ai abandonné néanmoins très vite cette opération. Si, en effet, il survient de l'iritis, il est à craindre que le corps vitré mis au contact de l'iris s'enflamme et s'organise. On aura ainsi une fausse cataracte secondaire absolument incurable.

M. Valude. — Les objections qui viennent de m'être faites sont théoriqnes, et je puis dire que ma pratique me permet d'affirmer qu'aucun des dangers signalés n'est réel. La hernie de l'iris, l'issue notable du corps vitré ne se rencontrent pas avec la discission postérieure immédiate, et la seule chose qu'on en puisse dire, c'est qu'elle expose à une réaction post-opératoire plus vive

Digitized by Google

que l'extraction simple. C'est d'ailleurs pourquoi je ne la propose pas pour tous les cas.

M. A. Terson. **Angiectasie lymphatique très étendue de la conjonctive bulbaire** (*Présentation du malade*). — Le malade que je vous présente est atteint, depuis plus d'une année, d'une dilatation des plus marquées des vaisseaux lymphatiques de la conjonctive bulbaire de l'œil gauche. L'autre œil est normal.

Il ne s'agit en rien de ces dilatations de vaisseaux lymphatiques que nous observons souvent sur le côté externe du globe, au cours des conjonctivites et qui disparaissent avec elles. Ici, sans conjonctivite, sans sécrétion, ce malade, employé de commerce, âgé de 39 ans, a éprouvé dans l'œil gauche, en septembre 1903, une sensation de gêne et de pesanteur pour laquelle il vint alors me consulter. Je constatai un état identique à celui d'aujourd'hui : l'affection n'a ni augmenté ni diminué. La conjonctive oculaire frappe par les filaments blanchâtres qui paraissent la recouvrir. En y regardant de très près, à la loupe, et en variant la direction et la variété de l'éclairage, on constate d'abord au côté *externe* de la sclérotique une série de vaisseaux blanchâtres, sinueux et moniliformes, d'une direction à peu près horizontale. Ce groupe de lymphatiques dilatés comprend quatre à cinq lymphatiques.

En haut et en bas de la cornée, il y a aussi, surtout en haut, des vaisseaux moniliformes et sinueux.

C'est en dedans de la cornée que le varicocèle lymphatique est à son maximum. Le repli semi-lunaire est tendu, infiltré et un peu lardacé, sans toutefois donner un aspect néoplasique. Deux groupes très nets de lymphatiques dilatés suivent les directions suivantes : les uns partent de la cornée pour se diriger vers le cul-de-sac supérieur, les autres vont vers la troisième paupière et forment une sorte de gâteau blanchâtre.

On dirait les racines, le chevelu d'un poireau.

Quand on retourne les paupières, il n'y a pas de *trachome*, aucune infiltration des culs-de-sac sous lesquels les lymphatiques se perdent sans transition. La cornée et le reste de l'œil sont normaux.

Le ganglion préauriculaire gauche, les ganglions parotidiens et sous-maxillaires sont imperceptibles; il s'agit d'un lymphome au début ou de toute autre lésion à discuter?

Je n'ai pas fait pratiquer l'examen du sang. Le malade nie la syphilis, il ne paraît présenter dans ses antécédents personnels ou héréditaires rien de bien spécial (néoplasie, syphilis, tuberculose); toutefois, une adénite dès l'âge de 12 ans.

Le traitement, consistant en applications de collyres astringents

Digitized by Google

et en iode et arsenic à l'intérieur, n'a donné aucun résultat. Je me demande si un traitement local par injections, scarifications, pointes galvaniques et petites excisions conjonctivales en écumoire aurait une action.

C'est la deuxième fois que j'observe un cas semblable. L'autre cas est également monoculaire, et de tous points identique.

M. Jocqs. — Ce qui constitue l'intérêt du cas de M. Terson, c'est surtout l'abondance des vaisseaux lymphatiques dilatés. On voit assez souvent des kystes lymphatiques, mais bien rarement cet aspect en vaisseaux qui ressemble à une infection anatomique.

Je rappellerai qu'en 1898 (Société française d'Ophtalmologie), j'ai publié un cas d'angiectasie kystique lymphatique, où prédominaient les kystes répandus à tel point sur la conjonctive bulbaire qu'elle en était complètement recouverte. J'en avais fait plusieurs préparations histologiques qui démontraient bien la nature lymphatique de ces kystes. Il n'y a pas d'autre traitement à faire que l'excision.

M. Chevallereau. — Le pronostic de ces angiectasies lymphatiques est absolument bénin, et il n'y a pas lieu de craindre soit le début d'un lymphadénome, soit une autre complication quelconque. Je n'ai jamais vu de cas aussi grave que celui de M. Terson, mais j'ai vu bon nombre de fois cette affection. Elle me paraît se montrer surtout chez des personnes jeunes et surtout dans le sexe féminin. J'ai cependant vu ce matin même un homme de 69 ans, chez lequel cette affection a débuté il y a deux ans. Le plus souvent, il me semble, cette angiectasie lymphatique siège sur l'œil gauche, vers l'angle interne, ou bien à la partie supéro-externe. Cette affection ne subit d'ailleurs aucune modification avec le temps. J'ai dans ma clientèle une dame âgée d'une quarantaine d'années aujourd'hui et chez laquelle cette dilatation lymphatique est tout à fait stationnaire depuis environ quinze ans.

M. Joseph. — **Crochet névrotome destiné à sectionner le nerf optique au fond de l'orbite** (*Présentation d'instrument*).

M. A. Terson. — L'appareil qui nous est présenté est fort ingénieux et pourra peut-être remplacer les névrotomes dont on se servait autrefois pour sectionner le nerf optique (de Græfe). Quand je veux enlever une notable portion de nerf optique avec le globe, j'agis ainsi : après avoir décoiffé le globe et sectionné les muscles, je passe derrière le globe une pince hémostatique courbe avec laquelle je serre vigoureusement le nerf : j'attire ainsi le globe en avant et je tends le nerf comme une corde. Puis, avec des ciseaux spéciaux, à lame antérieure très épaisse, je coupe le nerf aussi loin que possible.

Digitized by Google

Xe CONGRÈS INTERNATIONAL D'OPHTALMOLOGIE

(13-17 septembre 1904, à LUCERNE)

(*Suite*)

Comptes rendus par le Dr A. BEAUVOIS

Dr ED. HUMMELSHEIM (Bonn). **Proposition sur l'unité de désignation du méridien dans l'astigmatisme et dans le champ visuel.** — L'auteur rappelle qu'une semblable proposition fut déjà faite aux Congrès de Heidelberg et d'Utrecht. Il résume la question et indique les différentes façons de noter le méridien. Il n'a pas de préférences personnelles, mais il insiste pour que le Congrès se décide et adopte une désignation uniforme du méridien dans l'astigmatisme et le champ visuel. Il espère qu'un prochain congrès établira la même uniformité pour le numérotage des prismes.

Dr KNAPP (de New-York). **De la symétrie oculaire.**

Dr GOURFEIN (Genève). **Le rôle du Bacillus subtilis dans les affections oculaires** (*Recherches cliniques et expérimentales*). — Après avoir fait l'histoire de ce bacille découvert en 1872 par Ehrenberg et bien étudié depuis par Mme *Poplawska*, *Rœmer*, *Kayser*, *Silberschmidt* et *Michalski*, et indiqué ses caractères morphologiques et biologiques, l'auteur aborde la partie clinique et expérimentale de son travail.

Il a étudié dix-sept cas de conjonctivite à subtilis et toujours il s'agissait de conjonctivites traumatiques survenues chez des paysans. Les symptômes étaient plus ou moins intenses; dans cinq cas il y avait une sécrétion muco-purulente interne. Dans dix autres cas, l'aspect était celui de la conjonctivite subaiguë.

Les expériences (inoculations sur des lapins) ont donné sur la conjonctive une inflammation intense; la cornée a mieux résisté au bacille subtilis.

L'injection dans la chambre antérieure provoque un trouble de l'humeur aqueuse et une iritis intense.

Le vitré est très sensible à ce microorganisme.

L'auteur a obtenu aussi plusieurs panophtalmies.

En aucun cas l'état général n'est atteint, l'affection reste toujours locale. Le sac lacrymal résiste aux inoculations.

Digitized by Google

Les conclusions de l'auteur sont que ce bacille, très abondant dans les couches superficielles de la terre, peut produire des lésions oculaires graves ou bénignes suivant sa localisation, mais sans imprimer un caractère clinique particulier à la maladie.

Dr Leslie Buchanan. **Étude statistique sur mille cas d'énucléation pratiqués à l'hôpital ophtalmique de Glasgow.** — La statistique de notre confrère de Glasgow porte sur une période de neuf années pendant lesquelles 163,000 malades furent examinés et parmi lesquels on eut l'occasion de pratiquer 1,000 énucléations. Sur ce chiffre, dans 695 cas il s'agissait de traumatisme oculaire ; dans 305 cas l'énucléation fut nécessitée par une maladie.

En ce qui concerne les énucléations consécutives à une blessure de l'œil, elles furent pratiquées dans 12 p. 100 des cas dans les quatre jours suivant l'accident, dans 36 p. 100 à une période secondaire, c'est-à-dire quarante jours après, et enfin dans 52 p. 100 des cas, très tard.

Si nous considérons la nature de la lésion, nous trouvons ce chiffre instructif pour nous, à savoir que 313 énucléations furent nécessitées par des blessures cornéennes compliquées, 240 par des blessures de la région ciliaire, 95 par des ruptures scléroticales, etc.

Le plus souvent (80 p. 100 de l'énucléation secondaire et 65 p. 100 dans l'énucléation tertiaire) c'est la cyclite qui a nécessité l'intervention chirurgicale. Nous passons avec regret maints points très suggestifs de cette intéressante revue.

Énucléation après affection oculaire. — Dans 122 cas l'énucléation suivit l'ulcère de la cornée. Les tumeurs de l'œil et de l'orbite furent rencontrées dans 59 cas, les tumeurs intra-oculaires 20 fois chez des enfants, 28 fois chez les adultes.

Affections tuberculeuses : 9 cas.

Ossification de la choroïde : 47 cas, etc.

Dr Gonin (de Lausanne). **Le rôle du corps vitré dans les différentes formes de décollement rétinien.** — Dans ce mémoire, l'auteur essaie d'établir quels sont les cas de décollement auxquels la thérie de Leber est applicable, et jusqu'à quel point on doit tenir compte de celle de Nordenson.

On sait que pour *Leber*, le décollement spontané et rapide tient à une déchirure précoce de la rétine sous l'influence des tractions du vitré. *Nordenson* au contraire, en 1887, a essayé de mettre en relief le rôle actif du corps vitré dans la genèse de tous les décollements rétiniens, de ceux même qui ont pour cause une tumeur de la choroïde.

Digitized by Google

Se basant sur l'étude de soixante-dix cas, l'auteur reconnaît au décollement rétinien traumatique cinq causes : 1° rétraction inflammatoire du vitré avec adhérence de ce tissu à la rétine; 2° hémorragies rétro-rétiniennes; 3° rupture de la rétine, par l'effet immédiat du traumatisme; 4° rétraction cicatricielle d'une plaie de la région antérieure de l'œil; 5° détente brusque de la coque de l'œil avec diminution de son volume. Ces différentes modalités sont clairement expliquées en une planche qui montre un exemple de chaque sorte.

L'auteur conclut que la théorie de *Leber* est applicable aux cas ordinaires de décollement non traumatique, mais n'est pas de mise dans la grande majorité des cas de décollement traumatique, lors même qu'ils s'accompagnent d'un écoulement ou d'une rétraction du corps vitré.

Mme Dr L. Gourfein Welt (Genève). **De la pathogénie du décollement rétinien dans la rétinite albuminurique.** — Notre confrère a eu l'occasion de pratiquer l'examen macroscopique et microscopique de deux cas de décollement rétinien chez des malades atteints de rétinite albuminurique. Vu la rareté de ces examens (on en compte six cas jusqu'ici, publiés par *Schweigger*, *Nordenson* (1887), *Kung* (1897) et *Uhthoff* (1903), ce travail mérite la plus grande attention.

Il s'agissait dans le premier cas d'une femme de 33 ans, atteinte de néphrite épithéliale et de rétinite double. Dix jours avant sa mort se produisit un double décollement rétinien. Dans le second cas, un homme de 32 ans, atteint de double rétinite albuminurique, perdit la vue quelques jours avant sa mort.

De ces recherches l'auteur tire les conclusions suivantes :

1° Dans le décollement de la rétinite albuminurique, l'exsudat sous-rétinien homogène provient de la choroïde, et n'est pas autre chose qu'une accumulation hydropique derrière la rétine, identique aux œdèmes des autres organes.

2° L'exsudat réticulé ou grumeleux qui le précède, et qui se trouve en avant et en arrière de la rétine, provient de cette dernière membrane.

3° Le décollement de la rétine peut se produire sans une traction active, car nous n'avons pas pu constater des adhérences entre le corps vitré et la rétine.

4° Le décollement ne paraît point non plus dû à une traction passive, car la rétraction du corps vitré que l'on constate anatomiquement est probablement postérieur au décollement, et ne peut par conséquent pas en être la cause.

Digitized by Google

Dr HOFFMANN (de Baden-Baden). **Excision triangulaire d'un lambeau de muqueuse (amélioration de l'opération de Bowmann).** — L'auteur fait remarquer que l'incision du point lacrymal ne suffit pas pour rétablir le cours des larmes, et il préconise une opération qui lui a donné beaucoup de succès. Il s'agit de l'excision cunéiforme d'un petit lambeau de muqueuse pratiquée au point où s'arrête l'incision du canalicule et sur la lèvre muqueuse de celui-ci.

L'auteur a pu ainsi guérir des catarrhes de la conjonctive invétérés et il vante fort ce procédé dans les cas suivants : inversion et éversion du point lacrymal inférieur ; étroitesse de l'ouverture palpébrale, congénitale ou acquise ; parésies et paralysies faciales ; ectropion, etc.

Dr A. TERSON (Paris). **Le traitement opératoire de l'ectropion sénile.** — L'auteur rappelle son travail antérieur sur le même sujet (voir *Société d'Opht. de Paris* et *Recueil d'Opht.*, 1896). Il veut aujourd'hui confirmer simplement l'excellence des résultats obtenus. Sur trente-quatre opérations il y a eu trente et un résultats complets et sans difformités.

Prof. C. REYMOND (Turin). **Appareil simple pouvant servir à la détermination des rapports de l'éclairage avec l'acuité visuelle.** — Les prismes de nicol qui ont servi souvent à l'étude des rapports de l'acuité visuelle avec l'éclairage ne laissent passer que les rayons extraordinaires, c'est-à-dire la moitié de la source originaire de lumière.

Combinant des cristaux biréfringents à un axe n'interceptant aucun des rayons polarisés, par exemple deux rhombes de spath d'Islande, ou deux prismes de Wollaston, on peut se procurer toutes les gradations entre 0 et 1. Le Prof. Reymond se sert depuis deux ans de deux prismes égaux de Wollaston bien achromatiques avec succès, quelles que soient les conditions d'éclairage et d'adaptation de la rétine. L'appareil se compose d'un étui portant à chacune de ses extrémités un cercle mobile avec cadran gradué. Les deux prismes sont l'un devant l'autre et tournés l'un à 0°, l'autre à 180°, de manière que l'on obtienne la superposition complète de l'image de l'optotype fixé, c'est-à-dire que l'optotype se présente unique et nettement dessiné dans ses bords. Son travail a pour but de rendre compte de la marche des rayons.

Dr SANTUCCI-STÉFANO (Turin). **Un symptôme caractéristique des amblyopies nicotiniques et alcooliques.** — Sous la direction du Prof. Reymond, le Dr Santucci a examiné, avec l'appareil

Digitized by Google

de Reymond désigné ci-dessus et formé de deux prismes de Wollaston, des malades atteints d'amblyopie nicotinique ou alcoolique. Il s'est servi des optotypes de Landolt (anneaux brisés), parce qu'ils permettent de constater facilement le commencement du dédoublement de l'image.

Le sujet fixe l'optotype à travers les prismes et l'opérateur tourne très lentement un des prismes jusqu'à ce que le commencement du dédoublement soit perçu. Ces examens furent pratiqués à *la plus grande lumière naturelle* et à *la plus faible*, à *la plus grande lumière artificielle* et à *la plus faible*.

Voici les résultats :

1° L'acuité visuelle prise avec l'œil seul, ou avec le système du Prof. Reymond reste identique ; il n'y a donc pas d'absorption de lumière (ceci en faveur de l'appareil).

2° Un autre normal ou même atteint d'altération du fond de l'œil perçoit le dédoublement de l'image au moindre déplacement du prisme, c'est-à-dire à 180° + 1° un œil affecté d'amblyopie nicotinique le perçoit à 180° + 10° ou 180° + 15°.

Ces résultats sont constants, et existent malgré la simulation du malade. Aussi l'appareil du Prof. Reymond pourrait-il être employé utilement dans de nombreux cas.

Le traitement de ces amblyopies consiste en bromure et en iodure à fortes doses (1 gr. à 4 gr. par jour) et en injections sous-conjonctivales de nitrate de strychnine tous les deux jours à la dose de 1 à 2 milligrammes par jour.

L'appareil de Reymond indique les plus légères améliorations.

Dr E. Rollet. **Lymphome de l'épisclère et lymphome bilatéral des glandes lacrymales.** — Un homme de 50 ans, entré à l'Hôtel-Dieu de Lyon, présente à l'œil droit une tumeur s'étalant au-dessus de la cornée et l'entourant dans le quadrant supérieur et interne. Pas de symptômes inflammatoires. De plus, dans l'angle supéro-externe des deux orbites, on trouve une tuméfaction ovoïde, à grand axe oblique de haut en bas, en forme d'amande.

C'est la glande orbitaire. Pas d'exophtalmie, légère hyperleucocytose. Pas d'adénopathie.

On porte le diagnostic de lymphadénome des glandes lacrymales et de métastase épisclérale. L'œil droit étant privé de vue par un leucome central postvariolique, l'ablation est faite par le Dr Rollet.

L'examen anatomo-pathologique montre qu'il s'agit d'un lymphadénome, développé dans le tissu conjonctif situé entre l'épithélium conjonctival et les premières lames sclérales.

Suivent quelques considérations sur ce genre de tumeurs.

Digitized by Google

Dr A. Duane (New-York). **L'évolution du strabisme.** — Voici les conclusions de ce travail :

1° Trois sortes d'anomalies, soit simples, soit en combinaison, produisent les déviations ordinaires de l'œil :

A. Anomalies des muscles oculaires en particulier;

B. Anomalies de divergence ;

C. Anomalies de convergence.

2° Les anomalies de la classe A produisent les déviations du type parétique, marquées par une non-concomitance d'excursion.

3° Les anomalies des classes B et C produisent des déviations périodiques typiques marquées par une non-concomitance longitudinale.

4° Les combinaisons des types divers des classes B et C ou plus rarement de A avec B et C produisent des déviations strictement concomitantes.

5° L'évolution du strabisme ordinaire, en dehors des anomalies A, B et C, marche suivant une loi bien définie qui fut quelque part énoncée ainsi : « Une déviation non concomitante tend habituellement à devenir concomitante, une condition morbide déjà existante s'ajoutant à une autre, parce que la première est généralisée et rendue sensiblement égale dans tout le champ de fixation ».

6° Le processus de cette transformation consiste d'abord dans une augmentation de la déviation elle-même et ensuite dans sa transformation d'un état de non-concomitance, soit dans l'excursion, soit plus fréquemment longitudinale, à un état de vraie concomitance.

7° Ces deux processus, c'est-à-dire l'augmentation de la déviation primitive et l'adjonction d'une nouvelle condition rendant la déviation concomitante, sont dus aux changements qui surviennent dans les centres nerveux présidant aux mouvements de convergence, et non aux changements des muscles eux-mêmes.

8° L'effet de ces changements est de convertir une diplopie à peine appréciable que le malade connaît à peine, en une diplopie qui est plus ou moins considérable, suivant les conditions. Dans une telle diplopie, l'une des images peut aisément être négligée et sera à la fin supprimée.

9° La diplopie courante, étant ainsi de condition complexe, faite de différents facteurs, se développe successivement et le traitement qui s'adresse à un seul de ces facteurs ne peut être efficace en général. Le traitement commencé de bonne heure, pendant que la déviation est encore périodique, a beaucoup plus de chance de réussir que le traitement commencé trop tard.

Digitized by Google

Dr Emmert (de Berne). — **Comment se comporte la direction des axes de l'astigmatisme trouvés au moyen de l'ophtalmomètre par rapport à ceux trouvés par l'examen subjectif.** — Dans cette étude l'auteur essaie de trouver la cause des variations qu'on observe entre la méthode subjective et l'examen ophtalmométrique pour l'appréciation du degré de l'astigmatisme. Il demande aussi comment il se fait que les cylindres qui corrigent la vision à grande distance doivent être orientés autrement pour la vision de près.

Dr Emmert (de Berne). **Causes de la myopie. Traitement des cas de myopie progressive.** — Après avoir passé en revue les causes différentes de la myopie, le Dr Emmert insiste sur la nécessité d'un traitement suivi dans les cas de myopie progressive. Traitement hygiénique, et surtout traitement préventif. Il s'élève avec raison contre le surmenage à l'école. L'auteur demande par-dessus tout l'accommodation.

Dr L. Dor (Lyon). **L'opothérapie orchitique**, comme moyen d'arrêter la croissance des enfants qui grandissent trop vite et qui présentent, à la suite de cette croissance trop rapide, des symptômes de fatigue oculaire. — Dans le but d'arrêter la croissance et d'en prévenir les effets parfois funestes sur les yeux le Dr Maisonnave a, sous la direction du Dr Dor fait de nombreuses expériences de laboratoire et quelques-unes de clinique.

Les résultats ont été consignés dans la thèse de notre confrère le Dr Maisonnave (*Contribution à l'opothérapie orchitique*. Thèse de Lyon, 1903).

Le Dr Dor, après avoir résumé les expériences de son élève, relate un cas intéressant. Un jeune homme de 17 ans avait déjà une taille de 1 m. 97 et manifestait des symptômes de fatigue oculaire lui interdisant tout travail.

Injection tous les deux jours de 2 centimètres cubes de liquide orchitique Jacquet pendant trois mois. Au bout de ce temps, amélioration visuelle considérable ; la taille n'avait pas varié.

Le Dr Dor, bien que n'apportant qu'un petit nombre de faits (27 autres malades ont pris par jour une tablette représentant 3 grammes de testicule frais), croit pouvoir fixer à la dose d'une tablette par jour ou à 3 grammes de testicule frais la quantité de ce produit capable d'arrêter la croissance des enfants et de fortifier leur vue.

Dr H. Dickson Bruns (La Nouvelle-Orléans). **Extraction du cristallin dans la myopie forte.** — Le Dr Bruns a été un des

Digitized by Google

partisans résolus de cette méthode. En neuf ans il a pratiqué neuf interventions, et il explique le petit nombre de ses opérations, d'abord par la rareté de la myopie forte aux États-Unis et par le choix rigoureux des cas qui en sont justiciables.

Son avis, dans cette importante question, n'en est donc que plus précieux et voici les conclusions de son travail :

Il y a trois classes de myopes pour lesquels le bénéfice de cette opération doit être à considérer :

1° Les myopes forts, d'âge jeune ou moyen, chez lesquels les troubles pathologiques se bornent à la production d'un conus. Dans ces cas, l'opération n'est pas nécessaire, à moins de raisons spéciales. Ils peuvent être assurés d'une vision suffisante par le port de verres bien choisis. Le danger de l'extraction chez ces individus dépasse les bienfaits qu'elle peut leur procurer.

2° Les myopes forts, de jeune ou moyen âge, qui ont de grosses lésions du fond de l'œil. L'opération est alors contre-indiquée, parce que ses dangers sont très grands.

3° Les myopes forts, entre 10 et 35 ans. La valeur prophylactique de l'opération est considérable, car, sans elle, le malade est à peu près condamné sûrement à la cécité vers le milieu de sa vie ou dans sa vieillesse. L'opération peut être faite avec sécurité et sans douleur par des discissions répétées. La vision est ordinairement augmentée à la fois de force et de degré. La longueur du temps n'est pas à considérer en comparaison du danger de perdre un œil sain pour écarter un danger que le malade peut très bien ne pas rencontrer. Il ne faut pas oublier que le malade consent à une telle opération sans motif d'aucune sorte, et seulement sur nos instances et sur la confiance qu'il a en nous. Un seul œil doit être opéré à la fois et un long intervalle doit être mis entre la seconde et la première opération, de façon à pouvoir juger du degré et de la stabilité des résultats. Nous avons de bonnes raisons de croire que les résultats acquis sont permanents.

F. DE LAPERSONNE et POULARD. **De la discission postérieure précoce.** — Cette opération a été préconisée déjà par *Knapp* et *Gamalinto*. Ces auteurs établissent d'abord le rôle de la capsule postérieure dans la formation de la cataracte secondaire, et notent que, lorsqu'on incise tardivement la capsule, les lèvres de la plaie n'ont que peu de tendance à s'écarter l'une de l'autre. Au contraire, l'écartement est facile, disent-ils, si la discission est faite peu de jours après l'opération de la cataracte.

Dans ce but, MM. de Lapersonne et Poulard se servent d'une aiguille à peu près semblable à celle qui est employée depuis de longues années dans l'irido-capsulotomie par notre maître le Prof.

Digitized by Google

Galezowski. Ils interviennent du huitième au quinzième jour, lorsque l'inflammation post-opératoire est calmée. Dans tous les cas où cette intervention a été faite, l'iridectomie avait été pratiquée. L'aiguille est enfoncée en pleine sclérotique, à 1 ou 2 centimètres au-dessus du sommet du lambeau, la pointe dirigée vers le centre de l'œil. Elle passe ainsi en arrière de la capsule. Arrivé vers le centre de l'œil, abaisser le manche de l'aiguille de façon à faire saillir la pointe en avant; elle embroche ainsi la capsule maintenue en avant par l'humeur aqueuse. En retirant l'instrument, on sectionne aussi la capsule d'arrière en avant. Cette opération a été pratiquée treize fois par les auteurs et leur a donné de bons résultats. Le point délicat est de savoir à quel moment opérer, car on risque d'intervenir dans des cas où la membranule à peine formée peut se résorber et disparaître, et l'opération alors serait inutile. Les auteurs terminent sur cette sage réserve.

Dr E. Vitali (Bari). **Capsulotomie et Capsulectomie.** — Pour éviter la cataracte secondaire, et aussi les petites stries qui sillonnent le champ pupillaire chez les opérés de cataracte, l'auteur préconise la capsulectomie. La veille de l'opération et le matin l'auteur instille de l'atropine. Puis, après avoir pratiqué l'iridectomie, il extrait la capsule au moyen d'une pince très fine.

Il supprime ainsi les iritis consécutives et les cataractes secondaires.

Dr A. Bourgeois (Reims). **Le traitement des accidents infectieux après l'opération de la cataracte.** — Dans le but d'éviter les accidents infectieux, et surtout de pouvoir les combattre efficacement s'ils existent, l'auteur examine l'œil dès le lendemain de l'opération. Il est bien entendu que les précautions les plus minutieuses d'asepsie ou d'antisepsie avant ou après l'opération auront été prises.

Deux sortes d'accidents optiques peuvent se présenter : ceux qui débutent par la cornée, et apparaissent vingt-quatre heures après l'opération : ce sont les plus graves; ceux qui naissent dans le tractus uvéal et se montrent du cinquième au huitième jour, moins graves.

La thérapeutique employée par le Dr Bourgeois est la méthode des injections sous-conjonctivales de sublimé ou mieux de cyanure de mercure à 1 centigr. pour 10 grammes d'eau distillée. On ajoute quelques gouttes de solution de cocaïne à 1/20. Si l'infection est grave, on pratique deux injections par jour; dans les cas moyens, quatre ou cinq injections suffisent; dans les cas graves, huit injec-

Digitized by Google

tions arrêtent la maladie. Le traitement local : atropine, frictions belladonées, galvano-cautérisation, etc., ne sera pas négligé, non plus que le traitement général.

Suivent six observations où cette thérapeutique a été efficace. Dans quatre cas très graves la panophtalmie a été enrayée.

Importance de la thérapeutique locale par les injections sous-conjonctivales, par le Dr DARIER. — A cette question peu nouvelle, l'auteur n'ajoute rien de personnel. Il commente et critique un travail de *Wessely* sur des expériences d'injections sous-conjonctivales de NaCl. Ce dernier auteur a observé qu'après une injection de NaCl à 5 p. 100, le liquide de la chambre antérieure avait augmenté son taux d'albumine et de fibrine, et il nie l'accélération des courants lymphatiques signalés par Mellinger.

Les injections sous-conjonctivales de sublimé, par le Dr Aug. Dufour (de Lausanne). — Notre confrère indique ici les résultats de sa pratique des injections de sublimé depuis 1896 et précise le *modus faciendi*. C'est ainsi que, d'après lui, le repos absolu après l'injection est indispensable. Celle-ci sera peu volumineuse (quelques gouttes, jamais plus d'une demi-seringue de sublimé auquel il ajoute du chlorure de sodium en solution à 2 p. 100). Il préfère le sublimé au cyanure, même lorsque celui-ci est mélangé d'acoïne. Les doses sont : à 1/2,000 dans une affection aiguë, et 1/3,000 et 1/10,000 dans une affection chronique.

Si après huit injections il n'y a pas d'amélioration, ne pas insister. L'auteur recommande surtout cette méthode dans les choroïdites maculaires.

(*A suivre.*) Dr BEAUVOIS.

BIBLIOGRAPHIE ET LIVRES NOUVEAUX

Encyclopédie française d'ophtalmologie, publiée sous la direction du Prof. LAGRANGE et du Dr E. VALUDE. Paris, Octave Doin, éd. — Les trois premiers volumes de l'*Encyclopédie française d'Ophtalmologie* viennent de paraître. L'ouvrage complet contiendra huit volumes : c'est dire l'importance du travail auquel collaborent, sous la direction du Prof. Lagrange et du Dr Valude, un grand nombre d'ophtalmologistes de France, d'Italie, de Belgique, de Portugal. Il n'existait jusqu'à ce jour, en français, que des traités d'ophtalmologie forcément un peu limités : dans

Digitized by Google

l'*Encyclopédie* toute l'ophtalmologie est étudiée dans toutes ses branches avec les plus grands détails.

Le tome I commence par une très belle étude de l'histoire de l'ophtalmologie par le Dr Pansier (d'Avignon), qui depuis longtemps a fait de nombreuses recherches sur tout ce qui concerne l'histoire de l'ophtalmologie depuis l'antiquité jusqu'à nos jours. L'anatomie de l'œil et de ses annexes est exposée avec beaucoup de détails et de clarté : il importe surtout de citer le remarquable travail du Dr Motais sur la musculature du globe de l'œil et la capsule de Tenon. Les descriptions anatomiques sont accompagnées de nombreuses gravures originales ou empruntées aux meilleurs traités d'anatomie. Enfin le tome I se termine par l'étude de l'anatomie de l'appareil nerveux sensoriel de la vision : rétine, nerf optique et centres visuels.

Dans le tome II le Dr Angelucci a étudié la physiologie générale de l'œil : fonctions nutritives, fonctions motrices intrinsèques et fonctions sensitives, divisées elles-mêmes en sensibilité spécifique et sensibilité générale de l'œil. Angelucci discute les différentes théories sur la nutrition de la rétine, du cristallin, de la cornée; puis il fait voir sous quelles influences la pupille se dilate ou se contracte et il expose les opinions des physiologistes sur l'influence des différents nerfs sur les mouvements de l'iris. Enfin il donne les dernières idées sur les modifications chimiques et physiques de la rétine sous l'influence de la lumière.

La plus grande partie de ce volume est occupée par l'important travail du Prof. van Duyse (de Gand) sur le développement de l'œil et ses anomalies. Le Prof. van Duyse a longuement étudié ces questions et il rapporte le résultat de ses recherches. Le développement de chaque partie de l'œil est décrit avec beaucoup de soins et de très belles gravures permettent de suivre facilement le texte. Dans le chapitre sur la tératologie (avec 298 figures dont 170 originales), l'auteur décrit d'abord tous les colobomes de l'œil, puis il insiste longuement sur les anomalies du bulbe, des paupières et de l'orbite.

Le tome II se termine par une étude très complète du Dr Motais sur l'anatomie et la physiologie comparées de l'appareil moteur oculaire chez les vertébrés et un très intéressant travail du Dr Kalt sur l'anatomie et la physiologie comparées de l'appareil oculaire.

Le tome III est consacré à l'étude de l'œil au point de vue optique. Le Dr Broca expose d'abord très clairement les lois de l'optique géométrique les plus importantes à connaître, pour pouvoir comprendre la formation des images sur la rétine à travers les milieux différemment réfringents de l'œil. Après cet exposé très clair du Dr Broca, le Dr Sulzer fait l'étude de l'ophtalmomé-

Digitized by Google

trie, c'est-à-dire de la mesure des surfaces réfringentes et spécialement de la cornée. Il expose les procédés de mesure par les astigmomètres. Le gros chapitre de la dioptrique oculaire est traité par le Dr Tscherning dont les recherches personnelles à la Sorbonne offrent un intérêt tout particulier. Les amétropies, la myopie, l'hypermétropie, l'astigmie vont être décrites ensuite avec beaucoup de détails par le Dr Sulzer, qui traite ensuite de la détermination qualitative et quantitative des fonctions de la rétine et de la réfraction, c'est-à-dire de l'acuité visuelle, du champ visuel, du sens des couleurs et des appareils qui servent à les mesurer.

Enfin le Dr Broca expose les théories sur la nature de la lumière t son mode de propagation et s'occupe de l'optique physiologique.

Tel est, en quelques mots, le contenu des trois premiers volumes de l'importante « Encyclopédie française d'opbtalmologie » que nous espérons voir promptement compléter par l'apparition des cinq derniers tomes. JEAN GALEZOWSKI.

L'inégalité pupillaire dans les maladies des poumons et de la plèvre, par F. DEHÉRAIN (*Presse médicale*, n° 79; 1904). — L'inégalité pupillaire qui a été signalée dans certaines angines peut aussi se rencontrer dans quelques affections du poumon et de la plèvre. On considère généralement l'inégalité pupillaire avec mydriase du côté du foyer pulmonaire comme un trouble unilatéral dû au troubles vaso-moteurs, de même que la rougeur de la pommette : d'après les observations de Dehérain, cette mydriase ne siège pas toujours du côté de la pneumonie. Chez trois malades atteints de bronchite aiguë l'auteur a observé une inégalité pupillaire qui dura le même temps que la bronchite. Dans l'emphysème compliqué de bronchite chronique l'inégalité pupillaire est plus fréquente (l'auteur en rapporte 11 cas). Sur 120 cas de tuberculose pulmonaire, Dehérain a noté 26 fois l'inégalité pupillaire, surtout dans les cas où la lésion siégeait au sommet. Cette inégalité pupillaire peut durer longtemps; elle peut disparaître pour récidiver quelque temps après, et dans ce cas c'est la pupille qui était en mydriase au début qui se retrouve encore en mydriase dans la récidive.

Il n'y a pas de rapport entre l'inégalité pupillaire et la localisation de la lésion pulmonaire à un côté. Enfin dans 4 cas de pleurésie à épanchement séreux tuberculeux, Dehérain a constaté une inégalité pupillaire durable. Il pense que cette inégalité est due à l'action du ganglion médiastinal sur le sympathique.

JEAN GALEZOWSKI.

Digitized by Google

TABLE DES MATIÈRES

PAR ORDRE ALPHABÉTIQUE

A

Abus du cathétérisme dans les dacryocystites simples..... 359
Académie de médecine..... 375, 624
— des sciences 309, 374, 624
— royale de Belgique..... 694
Acanthosis nigricans (Lésions oculaires dans l')..... 423
Accommodation (Mécanisme et remarques sur l'). 231, 241, 496, 498, 538
— astigmate par action locale de l'homatropine 494
Acuité visuelle dans ses rapports avec l'incapacité de travail..... 296
— 0,1 (Valeur pratique de l')..... 308
Adrénaline cause d'opacité cornéenne et de mydriase persistante..... 122
— dans le traitement du glaucome..... 370
Affections cardiaques (Lésions oculaires dans les)..... 237
— oculaires causées par les larves de la mouche de Wohlfart..... 187
— rétrobulbaires (Diagnostic et traitement des)..... 54
Aimants puissants (Dangers des)..... 377
Altérations rétiniennes et néphrite..... 704
Amaurose hystérique bilatérale 543
— hystérique totale..... 183
— tabétique (Evolution de l')..... 310
Amblyopie monoculaire (Détermination et mensuration de l')..... 359
— nicotinique et alcoolique (Un symptôme d')..... 739
— sympathique..... 694
— toxique..... 179
— toxique par l'alcool méthylique 427
Amputation du segment antérieur..... 413
Analyse des Archives d'ophtalmologie 49, 182
Anatomie de l'orbite..... 182
— humaine (Traité d')..... 554
Anévrysme artério-veineux de l'orbite..... 180
Angiectasie lymphatique de la conjonctive..... 734
Aniridie congénitale..... 148
— familiale..... 50
— partielle des deux yeux..... 54
Anophtalmos unilatéral..... 181
Aphakie congénitale..... 275
Appareil pour la projection de vapeurs chaudes sur l'œil..... 173
— simple pour déterminer les rapports de l'éclairage avec l'acuité visuelle. 739
Artère centrale (Oblitération subite de l')..... 221

Digitized by Google

Artère centrale de la rétine (Obstruction de l') 177
— en fils d'argent..... 180
Artérite et ischémie rétinienne..... 280
Asthénopie et migraine par fatigue visuelle..... 500
Astigmatisme (L') est-il héréditaire?..... 227
— (Direction des axes de l') à l'ophtalmomètre et à l'examen subjectif. 742
— (Suppression du cylindre pour certains)..... 239
— (Unité de désignation du méridien dans l')..... 736
— chez un anisométrope (Correction de l')..... 265
Atrophie optique par intoxication iodoformique..... 501
Avancement musculo-capsulaire dans un strabisme de 50°..... 412

B

Bacillus subtilis dans les affections oculaires..... 736
Blépharoplastie (Quatorze observations de)..... 233
Blessure de la région ciliaire par un éclat de fer..... 418
Bulbe oculaire (Double perforation du)..... 505
— (Préparations histologiques du)..... 236

C

Canalicule lacrymal (Concrétion mycélienne du)..... 425
Capsulotomie et capsulectomie..... 745
Cartilages tarses (Hypertrophie et dégénérescence amyloïdes des)..... 695
Cataracte (Abaissement de la)..... 538
— congénitale 235, 310
— fibreuse (Deux opérations typiques de)..... 186
— et leucémie..... 407
— (Nouveau couteau à)..... 427
— (Recherches bactériologiques sur le sac conjonctival des opérés de). 438
— (L'opération de la) doit-elle être pratiquée sur les deux yeux?..... 176
— (Double opération simultanée de) chez le même sujet..... 239
— (Résorption intra-capsulaire d'une)..... 416
— sénile (Cryoscopie et pathogénie de la)..... 321
— traumatique..... 438
— zonulaire partielle..... 160
Catarrhe printanier..... 377
Cécité (Atrophie optique et déformation cranienne dans la)..... 480
— (Causes de la) en Egypte..... 59
— et paralysie générale et tabes..... 693
— verbale congénitale..... 548
— verbale et agraphie..... 629
Cellulite orbitaire..... 428
Centres optiques après l'énucléation..... 315
Cervelet (Sarcome du)..... 377
— (Tumeur du)..... 630
Champ visuel (Observation de physiologie oculaire sur le)..... 429
— visuels colorés pour le diagnostic des troubles nerveux post-traumatiques (Utilité du relevé des)..... 17
Chorio-rétinite maculaire..... 166
— et tumeur de la choroïde..... 37
Choroïde (Sarcome de la)..... 286
— (Cancer métastatique de la)..... 329

Digitized by Google

Choroïdite exsudative à forme normale..... 663
— rare..... 179
— par surmenage scolaire..... 428
Climat des Alpes-Maritimes (influence sur les maladies des yeux du)... 506
Collyres huileux dans l'antiquité..... 63
Congrès international de Lucerne..... 614, 737
— des médecins aliénistes de France..... 46
— des aliénistes et neurologistes français..... 689
Conjonctive (Argyrose de la)..... 176
— (Chancre de la)..... 502
— (Fibromes de la)..... 238
— (Kystes de la)..... 225
— (Syphilis expérimentale de la)..... 626
— et cornée colorée en violet par le crayon d'aniline..... 422
Conjonctive et tarse (Dégénérescence amyloïde de la)..... 422
Conjonctivite granuleuse (Anatomie pathologique de la)..... 189
— à la Havane..... 545
— septique..... 243
Contusion du globe (Complications tardives de la)..... 357
Corectopie et ectopie cristallinienne..... 502
Cornée (Abcès annulaire de la)..... 669
— (Anatomie pathologique de l'arc sénile de la)..... 233
— (Appareil élastique de soutien de la)..... 439
— conique..... 426
— (Épithélioma primaire de la)..... 188
— (Excision des taies de la)..... 224
— (Incrustation plombique de la)..... 724
— (Infection par le bacille pyocianique de la)..... 224
— (Granules protoplasmatiques de l'épithélium de la)..... 438
— (Lésion rare de la)..... 424
— mal développée..... 179
— (Mélanose de la)..... 225
— (Opacités nodulaires de la)..... 181
— (Sclérose des)..... 365
— (Syphilis expérimentale de la)..... 625
— (Tatouage de la)..... 559, 560
— (Tuberculose expérimentale de la)..... 425
— (Ulcères de la)..... 502
— (Ulcères serpigineux de la)..... 427
Corps étrangers libres dans la chambre antérieure (Note clinique sur les). 1
— du cristallin (Diagnostic des)..... 317
— volumineux de la chambre antérieure..... 106
Couches optiques (Structure des)..... 545
Couleurs d'aniline dans la thérapeutique oculaire..... 42
Cristallin (Colobomes congénitaux du)..... 235
— (Extraction du) dans la myopie forte..... 742
— (Luxations symétriques du)..... 174
— (Luxation symétrique dans l'ouverture pupillaire du)..... 426
— (Ossification du)..... 411
Crochet névrotome..... 735
Cryptophtalmos congénital (Deux cas de)..... 681
Cuignet (Théorie générale du procédé de)..... 182
Cylindrome orbitaire. Récidive..... 415
Cysticerque endobulbaire (Intervention précoce dans le)..... 544
— sous-conjonctival..... 463

Digitized by Google

D

Dacryops..... 225
Décollement de la choroïde après l'iridectomie (Pathogénie du)..... 497
— de la rétine (Rôle du corps vitré dans le)..... 737
— rétinien (Pathogénie du) dans la rétinite albuminurique..... 738
Dermatolysie palpébrale..... 368
Déviation conjuguée des yeux (Origine sensorielle de la)..... 509
— conjuguée de la tête et des yeux..... 699
Diagnostic dans les affections oculaires (De l'importance du)..... 257
Diplobacille liquéfiant de Petit..... 224
Diploscope (Applications du)..... 26, 210 339
Diabète nerveux et Cataracte diabétique..... 507
Dionine..... 500
Discission capsulaire précoce..... 731, 744
Dystichiasis héréditaire et familial..... 402

E

Eclatement du globe..... 473
Ecran protecteur des yeux dans l'examen ophtalmoscopique..... 427
Ectropion dans la sclérodermie faciale (Correction de l')..... 538
Electro-aimant oculaire de Schuman..... 424
Embolie de l'artère temporale inférieure..... 177
— de l'artère centrale..... 241
Encyclopädie der Augenheilkunde..... 381
Encyclopédie française d'ophtalmologie..... 745
Endoptiques (Interprétation des phénomènes)..... 438
Entropion (Opération simple d')..... 428
Enucléation (Statistique sur 1000 cas d')..... 737
Excision triangulaire d'un lambeau de muqueuse..... 739
Exentération du bulbe (Nouveau procédé d')..... 314
Exophtalmie de Basedow..... 276
— unilatérale dans une maladie de Graves..... 377
— unilatérale intermittente..... 183
— pulsatile..... 566
— pulsatile droite..... 175
— traumatique..... 241, 507
Extirpation du sac pour kératites suppuratives..... 684
Extraction sous-conjonctivale avec poche..... 183

F

Faits cliniques..... 657
Favus palpébral..... 433
Fibres à myéline..... 545

G

Glande lacrymale (Déplacement spontané de la)..... 360
— (hypertrophie bilatérale de la..... 376
— (Tumeurs primitives des)..... 55

Digitized by Google

Glaucome (Sur le)..... 53, 241
— aigu, foudroyant..... 243
— avec atrophie de l'iris..... 226
— consécutif aux opérations de cataracte..... 369
— consécutif à l'extraction du cristallin..... 414
— dans le jeune âge..... 167
— (Double iridectomie dans le)..... 726
— et pression artérielle..... 504
— expérimental..... 51
— (Formes rares du)..... 496
— secondaire (Anatomie pathologique du)..... 231
— simple dans le jeune âge..... 426
— traité par la résection du ganglion cervical supérieur..... 113
Gliome de la rétine (Enucléation du)..... 174
Goître exophtalmique aigu..... 564
— et complications oculaires..... 158
Grains de plomb (Lésions par les)..... 501
Grossesse interrompue pour lésion oculaire grave..... 436
Grundriss der Augenheilkunde..... 380

H

Hallucinations de la vision..... 177
Héméralopie héréditaire sans lésions..... 505
Hémianopsie..... 177
— homonyme..... 224
Hémiplégie alternative syphilitique..... 688
— oculaire..... 626
Hémorrhagies rétiniennes..... 181
— expulsives après l'extraction..... 730
Herpès zoster ophtalmique..... 60
Hommage au Prof. X. Galezowski..... 511
Hygiène oculaire à l'Exposition internationale d'hygiène..... 567
— oculaire dans les écoles mexicaines..... 501
Hypertension..... 310
Hystéro-traumatisme oculaire..... 333
Hypohéma chez les iritiques (Sémélologie de l')..... 503
Huile grise en massage dans les affections oculaires..... 87
Humeur aqueuse (Passage de substances du plasma sanguin dans l')... 432

I

Images rétiniennes (Historique des)..... 226
— en surface plane (Grandeur des)..... 187
Indemnité-accident en ophtalmologie..... 617
Inégalité en hauteur et surplasticité des objets..... 495
— pupillaire dans les maladies du poumon..... 747
Infection traumatique du globe oculaire..... 678
Infiltrat œdémateux sur la membrane de Bowmann..... 496
Influence de la cécité sur les troubles spinaux sensitifs et moteurs.... 701
Injections sous-conjonctivales..... 425, 495, 745
— sous-conjonctivales d'alcool..... 184
— — de sublimé..... 745
Iridectomie dans la cataracte sénile..... 411

Digitized by Google

Iridectomie dans le glaucome..... 474
— (Valeur optique de l')..... 336
— (Valeur optique de l') dans les taies de la cornée..... 367
Irido-cyclite tuberculeuse..... 362
Iris (Atrophie de l')..... 56
— (Colobome de l')..... 163, 427
— (L') détaché du sol ciliaire peut-il se réappliquer spontanément?.. 197
— (Développement anormal de l')..... 376
— (Développement de membrane à la surface antérieure de l')..... 186
— (Eversion de la couche pigmentaire de l')..... 186
— (L') ses muscles dans la paralysie traumatique de la pupille..... 184
— (Perforation spontanée par atrophie de l')..... 185
— (Tuberculose de l')..... 405
— (Vitrification de l')..... 426
Irrigateur oculaire..... 427

J

Journal de psychologie normale et pathologique..... 245

K

Kératectomie avec doublure conjonctivale..... 269
Kératite bulbeuse (Note sur la)..... 500
— disciformis de Fuchs..... 430
— en forme de disque..... 187
— filamenteuse..... 435, 631
— à hypopion..... 230
— parenchymateuse et syphilis..... 494
— parenchymateuse hérédo-syphilitique (Évolution rapide de la)..... 558
— rhumatismale..... 175
Kérato-conjonctivite par projection de sérum..... 703
Kyste dermoïde des centres nerveux..... 630
— épiscléral de l'espace de Schwalbe..... 236
— muqueux de l'ethmoïde..... 217

L

Lacrymal (Anatomie pathologique de l'appareil)..... 221
— (Fistule de la glande)..... 247
— (Luxation traumatique de la glande)..... 236
— (Les nerfs de la glande)..... 64
— (Hernie traumatique)..... 218
Lampe à acétylène..... 436
Larmoiement (Rôle des lésions nasales dans la pathogénie du)..... 248
Lenticône postérieur..... 123
Lésion par amorce..... 221
Leucomes anciens (Suppuration des)..... 57
Lipémie intra-oculaire diabétique..... 242
Loupe binoculaire..... 54

Digitized by Google

Lumière (Des propriétés physiques, biologiques et thérapeutiques de la). 552
Lunettes (Méthode simple pour centrer les)..... 240
— stéréoscopiques..... 229, 232
Lymphome de l'épisclère..... 740

M

Maladie de Erb (Symptômes oculaires)..... 431
Manifestations oculaires (Pronostic des maladies générales)..... 77
Masses hyalines dans du tissu cicatriciel de la cornée..... 177
Maux de tête d'origine oculaire..... 703
Médecin sanitaire maritime (Manuel du candidat)..... 508
Médications nouvelles..... 240
Mélanochromie congénitale de la sclérotique..... 41
Méningite basilaire (Un nouveau signe de)..... 500
— suppurée après l'érysipèle..... 376
Migraine ophtalmique avec hémianopsie..... 689
Minimum perceptible (Détermination du)..... 309
Molluscum contagiosum de la conjonctive..... 55
Moulage de la cavité orbitaire..... 168, 400
Mouvements des yeux et de la tête associés..... 430
Muscles oculo-moteurs (Du défaut de coordination des) chez les ataxiques.. 558
Myopie (Clinique et théorie de la)..... 219
— (Causes de la)..... 742
— (Origine et nature de la)..... 424
— scolaire. Méthode pour empêcher son développement..... 505
— (Rapport de la) avec les taies de la cornée..... 478
— traumatique..... 357
— (Veines vorticineuses chorio-vaginales dans la)..... 52

N

Nerf optique (Arrachement du)..... 221
— (Concrétions de la tête du)..... 539
— dans l'amaurose tabétique..... 628
— (Origine des glandes du)..... 226
Neurasthénie oculaire..... 427
Neurofibrome orbito-temporo-palpébral..... 436
Névrite et atrophie optique dans l'érysipèle facial..... 690
Névrites optiques au cours des infections aiguës..... 51, 311
— dans un cas de chlorose..... 499
— double avec myélite aiguë..... 583
— périphériques..... 565
Névrome faux du nerf sous-orbitaire..... 436
Nystagmus (Curabilité du)..... 223
— expérimental (Réponse à Raudnitz sur le)..... 53

O

Œil (Action des couleurs d'aniline sur l')..... 223
— (Affection héréditaire de l')..... 188
— amaurotique, histologie..... 631
— (Blessure pénétrante de l')..... 543

Digitized by Google

Œil (Brûlure par l'acide sulfurique de l')..... 398
— (Déformation cylindrique de l') dans certains métiers..... 239
— (Le fond de l') dans la paralysie générale..... 689
— (L') chez les paralytiques généraux..... 46
— (L') dans les affections du système nerveux..... 550
— (Histologie pathologique de l')..... 447
— base d'un système d'identification anthropométrique..... 316
— (Infection endogène expérimentale de l')..... 56
— opéré pour staphylome antérieur..... 497
— (Ossification et dépôt calcaire dans l')..... 59
— perdu ou endommagé (Valeur d'un)..... 615
— (Rupture spontanée d'un)..... 425
— (Le sympathique cervical et l')..... 555
— (Sur les mouvements de torsion de l')..... 65, 129, 193
— (Traumatisme de l')..... 314
Ophtalmie à Cuba..... 546
— purulente (Pronostic et durée de l')..... 395
— (Prophylaxie et traitement de l')..... 244
— Prophylaxie par l'acétate d'argent..... 444
— sympathique (Etude des formes rares de l')..... 361
— et sérums cytotoxiques..... 626
Ophtalmologie (La première chaire d')..... 230
— chirurgicale des Arabes..... 546
Ophtalmo-dynamomètre..... 428
Ophtalmomètre de Javal-Schlötz..... 221
Ophtalmoscope sans reflet..... 221
Ophtalmoplégie externe chronique..... 222
— complète dans la coqueluche..... 237
Opothérapie hépatique dans l'héméralopie..... 698
— orchitique..... 742
Optique. Atrophie post-névritique..... 376
Orbite (Actinomycose de l')..... 246
— (Blessure par coup de fleuret de l')..... 444
— (Chlorome bilatéral de l')..... 227
— (Corps étranger de l')..... 549
— (Coup de feu de l') avec délire consécutif..... 631
— (Dermoïde de l')..... 376
— (Fibrome de l')..... 471
— (Kyste par échinocoque de l')..... 437
— (Kystes hydatiques de l')..... 246
— (Ostéome de l')..... 423
— (Périostite et ostéomyélite du plafond de l')..... 219
— (Pseudo-néoplasies de l')..... 433
— (Sarcome de l')..... 237, 313
Oreillons (Complications oculaires des)..... 51
Ostéome latent et mucocèle du sinus frontal..... 423

P

Papilles vraies dans la conjonctive..... 54
Paracentèse de la chambre antérieure (Altération des processus ciliaires consécutives à la)..... 432
Paraffine (Inclusion prothétique de)..... 61
Paralysie du clignement et de l'occlusion palpébrale..... 421
— congénitale double de tous les muscles intrinsèques de l'œil..... 437

Digitized by Google

Paralysie de l'élévation..... 173
— faciale périphérique..... 47
— du moteur oculaire externe d'origine optique..... 700
— oculaire primitive dans l'intoxication saturnine..... 413
— oculaires traumatiques..... 502
— récurrente de la IIIe paire..... 242
— traumatique de la IVe paire..... 238
Paralytiques généraux (Le fond de l'œil des)..... 446
Parésie du droit externe par abus d'atropine..... 223
Pathogénie curieuse d'un cas d'ophtalmie purulente..... 700
Paupières (Épithélioma des)..... 109, 289, 470
— (Fibrome des)..... 287
— granuleuses guéries par les rayons X..... 181
— (Lymphome des)..... 60
— et mâchoires (Mouvements associés des)..... 376
— (Mélano-sarcome primaire des)..... 424
— (Syphilides ulcéreuses des)..... 232
Pemphigus de la conjonctive..... 184
Péricystite aiguë à streptocoques..... 49
Périmétrie dans la névrose traumatique..... 58
Phakolyse (Résultats définitifs de la)..... 222
Photomètre pour la distance de la lecture,..... 502
Pratique ophtalmologique (Points essentiels de la)..... 443
Prédisposition morbide causée par la blessure d'un œil sur l'autre.... 357
Presbyopie du jeune âge..... 424
Procès ciliaires visibles..... 175
Projectile orbitaire (Extraction d'un)..... 378
Protargol en ophtalmologie..... 213
Prothèse oculaire..... 546
Ptérygion..... 225
Ptosis (Opération du)..... 97, 242
Pupille (Centre et voies réflexes de la)..... 420
— Rétrécissement unilatéral dans l'angine phlegmoneuse..... 625
— (Modalités des troubles de la)..... 61

R

Rayons N (Action physiologique des)..... 504
Réaction des pupilles aux toxiques chez les paralytiques généraux.... 46
Réflexe lumineux (Recherche du)..... 442
Refraction des étudiants (Recherches sur la)..... 500
— de l'œil et vision des couleurs..... 624
Résection du grand sympathique dans l'atrophie optique..... 702
Rétine dans l'amaurose tabétique..... 627
— (Artériosclérose de la)..... 179
— (Corps étranger métallique de la)..... 325
— décollée, recollement..... 185
— (Dégénérescence pigmentaire de la)..... 631
— (Fibres d'association périphérique des)..... 458
— (Gliome bilatéral de la)..... 219
Rétinite albuminurique (Lésions artérielles de la)..... 362
— circinée..... 541
— ponctuée albescente congénitale..... 711

Digitized by Google

S

Sac lacrymal (Le)..... 643
— (Ectasie géante du)..... 359
Sarcome du limbe..... 179
— dans un œil atrophié..... 54
— péripapillaire..... 182
— primaire de l'iris..... 55
Sclérodermie diffuse (Un symptôme oculaire de la)..... 444
Sclérose en plaques (Symptômes oculaires)..... 220
Scorbut (Complications oculaires du)..... 378
Sens de l'espace..... 180
Sensibilité normale de la cornée et de la conjonctive..... 691
Signe d'Argyll-Robertson (Pathogénie du)..... 48
Société anatomique..... 373
— de biologie..... 372, 625
— de dermatologie et de syphiligraphie..... 695
— d'électrothérapie d'Amérique..... 181
— française d'ophtalmologie (Congrès)..... 249, 296, 356, 410
— médicale des hôpitaux..... 309, 625
— de médecine et de chirurgie de Bordeaux..... 310, 681
— de médecine de Philadelphie..... 173, 377, 631
— de neurologie..... 310, 626
— d'ophtalmologie d'Angleterre..... 178
— d'ophtalmologie du Royaume-Uni..... 179
— des oculistes hongrois..... 383
— d'ophtalmologie de Paris.. 35, 85, 155, 275, 401, 463, 663, 724
Stéréoscope (Modifications au)..... 419
Slovaïne (La)..... 292, 508, 697
Strabisme volontaire..... 373, 700
— (Evolution du)..... 741
— (Valeur de l'épreuve de l'écran dans la mesure du)..... 428
— (Angle γ et ses rapports avec le)..... 428
— Sa mesure chez les enfants..... 240
Surrénaline dans l'hémostase opératoire..... 234
Sympathique cervical (Nouvelles recherches sur le)..... 433
Symptômes oculaires dans les affections des lobes frontaux et temporaux..... 187
Syndrome oculaire neuroparalytique..... 51
Syphilis extragénitale..... 238
— oculaire en général..... 513, 702
— oculaires graves..... 657
— à complications oculaires (Gravité de la)..... 375, 701
— (Rapport du signe d'Argyll avec la)..... 236

T

Table des matières par ordre alphabétique..... 748
— par noms d'auteurs..... 760
Taschenbuch fur Augenarzt..... 380
Ténonite suppurée..... 494
Ténotomie (Résultats de la)..... 176

Digitized by Google

Tension de l'œil..... 489
Thérapeutique oculaire..... 253, 439, 556
Topographie du centre cortical de la tache jaune..... 704
Trachome (Bacille du)..... 224
— à Cuba..... 548
Traité de médecine..... 696
Traitement des accidents infectieux après la cataracte..... 654, 744
— de l'amblyopie ex anopsia..... 460
— de l'atrophie du nerf optique par les injections d'iodure de sodium. 379
— du catarrhe printanier..... 231
— — par l'électrolyse..... 445
— de l'ectropion 180, 739
— — par l'incision au galvano-cautère..... 315
— de l'entropion par la marginoplastie..... 433
— par l'incision interne des poches prélacrymales..... 316
— du glaucome par l'adrénaline..... 370
— du goitre exophtalmique..... 358
— de la myopie par l'extraction du cristallin..... 441, 624
— de la kératite interstitielle par les injections sous-conjonctivales de tuberculine..... 240
— du kératocone par le galvano-cautère..... 437
— de l'ophtalmie des nouveau-nés..... 449
— de la rétinite pigmentaire par l'extrait de rétine..... 379
— du strabisme chez les enfants..... 313
— du strabisme externe..... 284
— du strabisme non opératoire..... 176
— du symblépharon par sutures et cautérisations ignées..... 413
— des syncopes par l'excitation de la conjonctivite..... 443
— électrique du trachome..... 181
— mécanique du trachome..... 422
— des taies de la cornée..... 120
— — par injections sous-conjonctivales de benzoate de lithine..... 120
— du trichiasis..... 271
Traumatisme de la macula et rupture de la choroïde..... 631
— oculaire..... 429
— de l'œil (Étude médico-légale du)..... 445
Trichromates anormaux (Diagnostic des)..... 498
Troubles oculaires d'origine hémorragique chez les vieillards..... 385
— pupillaires et insuffisance aortique..... 309
Tuberculose conjonctivale..... 363
Tumeurs cérébrales (Pathogénie du syndrome des)..... 549
— de la choroïde avec choroïdite..... 178
— — avec iritis..... 178
— de la paroi orbitaire..... 545
— érectile (Un cas de)..... 724
— orbitaires (Diagnostic des)..... 561
— de l'œil, de l'orbite et des annexes..... 632

U

Ulcère cornéen avec hypopyon..... 435
— à hypopyon avec bacille pyocyanique..... 235
Uvée (Ectropion de l')..... 182
Uvéite chronique..... 377

Digitized by Google

V

Veines vorticineuses chorio-vaginales dans les yeux myopes..... 52
Verres cylindriques dans la skiascopie (Emploi des)..... 238
Vision (La)..... 379
Vision droite (La)..... 577
— des signaux colorés (Insuffisance des méthodes d'examens de la)... 176
— moyenne..... 180
— par accident (Perte de la)..... 620
— des couleurs (Examen quantitatif de la)..... 243
— chez les sourds-muets..... 560
— stéréoscopique et vision du relief..... 525
Vitesse de la lecture (Comparaison des diverses lettres au point de vue de la)..... 563
Vitré (Vésicule flottante dans le)..... 548
— La genèse..... 542
— (Eclat de poudre dans le)..... 175
Voies lacrymales chez le fœtus..... 223, 438
— lacrymales (Tuberculose des)..... 182
— — et conjonctives (Tuberculose des)..... 665
Vue (Hygiène de la) à Mexico)..... 549

X

Xérosis (Examen microscopique du)..... 179

Y

Zona ophtalmique chez l'enfant..... 191
— (Complication rare du)..... 705

Digitized by Google

TABLE ALPHABÉTIQUE

PAR NOMS D'AUTEURS

Abadie, p. 276, 552.
Alexander, p. 495.
Ahlström, p. 225.
Alquier, p. 630.
Alvarado, p. 244, 449.
Ammon, p. 219.
Anderson, p. 181.
Antonelli, p. 51, 122, 182, 311.
Armaignac, p. 359, 698
Asmus, p. 424.
Atland, p. 222.
Aubaret, p. 247, 688.
Aubineau, p. 411.
Augiéras, p. 358, 415.
Axenfeld, p. 423, 617.

Baas, p. 188, 223.
Bach, p. 420.
Badal, p. 317.
Ball, p. 702.
Bailliart, p. 329.
Ballaban, p. 55.
Bar, p. 220.
Bard, p. 509.
Bardelli, p. 435.
Barnard, p. 566.
Basso, p. 230, 538.
Baudry, p. 445.
Black, p. 427.
Beauvois (A.), p. 513, 528, 545, 567, 614, 642, 657.
Berard, p. 359.
Berardinis, p. 235, 435.
Berger, p. 544.
Bernardo, p. 314.
Bessonnet, p. 504, 505.
Bichelonne, p. 444.
Bielsky, p. 54.
Bietti, p. 430, 438.
Bocci, p. 543.
Boll, p. 179.
Bossalino, p. 438, 541.
Bouchart, p. 51, 179, 183, 376, 494, 498, 525.
Bourdeaux, p. 160, 183, 284.
Bourgeois, p. 299, 357, 505, 654.
Brandes, p. 494.
Brawley, p. 428.
Brécy, p. 563.
Brissaud, p. 563, 626.
Broca, p. 563.
Brose, p. 427.
Briche, p. 689.
Buchanan, p. 631.
Bull, p. 237.
Burner, p. 427.
Businelli, p. 543.
Busquet, p. 373, 700.

Cabannes, p. 688, 690, 691.
Cabaut, p. 246.
Calderaro, p. 227, 538.
Capdevielle, p. 316.
Carbone, p. 544.

Digitized by Google

Carolio, p. 433.
Carpenter, p. 376.
Carra, p. 61.
Caspar, p. 60.
Caudron (d'Armentières), p. 46.
Caudron, p. 405, 689.
Caussade, p. 372.
Cirincione, p. 539, 542.
Chacon, p. 549.
Chaillous, p. 363, 471, 665, 678.
Charbonnier, p. 700.
Charpentier, p. 374, 504.
Chauvel, p. 565.
Chauvin, p. 503.
Chevalier, p. 361.
Chevallereau, p. 37, 106, 363, 471, 663.
Chevrotier, p. 443.
Chiarri, p. 234, 438.
Clarke, p. 236, 499.
Cleaves, p. 181.
Colombo, p. 438.
Colucci, p. 437.
Coppez, p. 246.
Corpechot, p. 626.
Coulomb, p. 168, 400.
Courtellemont, p. 630.
Cruchet, p. 442.
Cuperus, p. 223.
Czennak, p. 183.

Darier, p. 166, 240, 470.
Daujean, p. 446.
Daunay, p. 181.
Deaver, p. 316.
Debray (de Charleroi), p. 481.
Dejerine, p. 629.
Delage (*Yves*), p. 65, 129, 193.
Delzoppo, p. 436.
Demaria, p. 497.
Depage, p. 246.
Desclaux, p. 558.
Desjardins, p. 360, 418.
Dolganoff, p. 57.
Dopter, p. 625.
Doyne, p. 179, 181, 243, 379.
Dransart, p. 305, 357.
Duane, p. 238, 428.
Dufour, p. 309, 699.
Dupuy-Dutemps, p. 47, 358, 414.
Dureau, p. 571.
Duret, p. 549.
Durm, p. 238.
Dutoit, p. 60.

Elsching, p. 704.
Enslin, p. 224.
Ensor, p. 242.
Evans, p. 429.

Fage, p. 366, 367.
Fergers, p. 180.
Ferlchenfeld, p. 187.
Ferrara, p. 314.
Ferri, p. 234.
Finlay, p. 545.
Fisher, p. 178.
Flemmings, p. 180.
Foisy, p. 697.
Fortunati, p. 436.
Foster, p. 496.
Franch, p. 56, 237.
Francke, p. 54.
Frænkel, p. 221.
Fredet, p. 373.
Frenkel, p. 478.
Fromaget, p. 684.
Fruguiele, p. 313, 436, 505.
Fukala, p. 546.

Gagnière, p. 182.
Gallemaerts, p. 315, 445.
Galezowski (*Jean*), p. 148, 511, 550.
Galezowski (*X.*), 253, 257, 366, 513.
Gayet, p. 569.
Gellé, p. 248.
Gelpke, p. 222.
Genth, p. 221.
Gevaert, p. 191.
Geyser, p. 181.
Gifford, p. 502.
Gillivray, p. 240, 243.
Ginestous, p. 681.
Ginford, p. 239.
Golesceano, p. 173, 395.
Gouring, p. 237.
Gradenigo, p. 700.
Grandclément, p. 370.
Grilli, p. 321, 607.
Grossmann, p. 241, 243.
Gruening, p. 428.
Gsu-Koster, p. 424.

Hadano, p. 187.
Halben, p. 426.
Hale, p. 210.

Digitized by Google

Hansell, p. 175, 176, 177, 239, 378, 500.
Harlan, p. 376.
Harms, p. 185.
Hawthorne, p. 499.
Heme, p. 219.
Hemptinne (*de*), p. 374.
Henderson, p. 179.
Herman, p. 180.
Hertz, p. 61.
Hess, p. 496, 538.
Hinspelwood, p. 500.
Hirsch, p. 54.
Hirschberg, p. 186, 219.
Hirschfeld, p. 423.
Hoère (*van der*), p. 52.
Holden (*W.*), p. 52.
Holmstrom, p. 224.
Holth, p. 559.
Hosch, p. 425.
Houdart, p. 413.

Ischreyt, p. 57, 221, 225.

Jackson, p. 238.
Jacqueau, p. 365.
James, p. 428.
Javal, p. 304, 307.
Jaukau, p. 381.
Jeanselme, p. 402.
Jessop, p. 179.
Jocqs, p. 284, 412, 473.
Johnston, p. 238.
Junius, p. 189.

Kalt, p. 113.
Kéraval, p. 446.
Kinnicutt, p. 237.
Kothe, p. 495.
Kraft, p. 423.
Kruger, p. 187.
Kuwahara, p. 223.

Lacapère, p. 558.
Lafont, p. 547.
Lagleyze, p. 546.
Lagrange, p. 310, 624, 632.
Lange, p. 185.
Langdon, p. 176.
Lapersonne (*de*), p. 28, 158, 182, 287, 292, 301, 369, 508, 702.
Léger, p. 507.
Laqueur, p. 188, 704.
Legrain, p. 695.
Lentini, p. 432.
Lentmayer, p. 175, 631.
Léri, p. 627, 628, 693, 701.
Leven, p. 372.
Levinsahn, p. 184.
Lévy, p. 310.
Lieto Vollaro, p. 233.
Likiernik, p. 422.
Lodato, p. 431, 433.
Logetchnikov, p. 444.
Lotin, p. 187, 424.
Lucas, p. 508.
Lumière, p. 443.

Magaldi, p. 233.
Maggi, p. 232.
Magnani, p. 231.
Mahillon, p. 17.
Marchetti, p. 436.
Marey, p. 384.
Marie, p. 310, 627, 628, 701.
Marlow, p. 502.
Martin, p. 502, 698.
Masse, p. 247.
May, p. 380.
Mayor, p. 179.
Mazet, p. 269, 360.
Meige, p. 689.
Menacho, p. 545.
Metley, p. 51, 287.
Micas (*de*), p. 1, 77.
Mirallié, p. 558.
Mobilio, p. 433.
Moissonnier, p. 50, 362, 415.
Monesv, p. 223.
Monesi, p. 438.
Morax, 109, 275, 289, 402, 480, 561, 669.
Moriez, p. 506.
Motais, p. 375, 701.
Motelese, p. 437.
Moulton, p. 501.
Muncaster, p. 427.

Nab (*Mac*), p. 224.
Nagel, p. 498.
Nakagawa (*Jinsen*), p. 54, 425.
Nazare-Aga, p. 64.
Nedden (*Sur*), p. 224.
Nettleship, p. 178.

Digitized by Google

Neuburger, p. 494.
Nuel, p. 379, 694.

O'Kinealy, p. 179.
Oliver, p. 174, 377.
Oliveres, p. 120.
Olner, p. 175, 176.
Onfray, p. 489.
Osborne, p. 59.
Ovie, p. 229, 232, 429, 430.

Panas, p. 512.
Parinaud, p. 97.
Parisotti, p. 447.
Patry, p. 480.
Péchin, p. 42, 302, 385, 411, 626.
Pégoraro, p. 433.
Pergens, p. 226.
Pes (*Orlando*), p. 55.
Peschel, p. 184.
Peters, p. 53.
Le Play, p. 626.
Peyrot, p. 703.
Picqué, p. 566.
Poirier, p. 554.
Polack, p. 624.
Posey (*Campbell*), p. 173.
Posey, p. 176, 377, 631.
Poulard, p. 49, 182.
Poullain, p. 419, 577.
Praun, p. 186, 422.
Prioux, p. 42, 413.
Ptoewer, p. 226.
Pugliési-Allegra, p. 64.
Purtscher, p. 218, 241, 494.
Pusey (*Brown*), p. 55.

Quartiellers (*del Castillo*), p. 63.

Ramon y Cajal, p. 545.
Ramphersteln, p. 220.
Rathery, p. 630.
Raviart, p.46, 689.
Raymond, p. 630.
Rémy, p. 26, 210, 339.
Remiar, p. 241.
Ridley, p. 180.
Rigby, p. 566.
Rimanochewitsch, p. 59.
Risley, p. 377, 378.
Robineau, p. 691.
Roche, p. 502.
Rochon-Duvignaud, p. 61, 182, 286, 362, 489.
Rollet, p. 359.
Romboloth, p. 51.
Le Roux, p. 51, 183, 507, 700.
Rumschemtsch, p. 186.

Saint-John Rosa, p. 428.
Sala, p. 496.
Salmon, p. 625, 626.
Santos Fernandez, p. 545, 546, 548.
Santucci, p. 235, 236.
Scalinci, p. 437.
Schiele, p. 379.
Scrini, p. 183, 556.
Schuman, p. 378.
Schirmer, p. 421.
Schrameck, p. 419.
Schwartz, p. 381.
Schweinitz (*de*), p. 174, 175, 176, 177, 376, 426, 555, 631.
Scipiades, p. 444.
Seggel, p. 424.
Selenkowsky, p. 56.
Sendral, p. 49, 183.
Sgrosso, p. 236.
Sheit, p. 221.
Shœmaker, p. 177, 376.
Shumway, p. 177, 376, 631.
Swerbach, p. 495.
Snell, p. 238.
Snyder, p. 501.
Söderlinh, p. 559.
Sokoloff, p. 57.
Soli, p. 436.
Sourdille, p. 305, 357.
Sous, p. 192.
Spengler, p. 227.
Speyr, p. 182.
Spriev (*Holmes*), p. 181.
Squires, p. 500.
Steele, p. 239.
Steiner, p. 422.
Stephenson, p. 439.
Stevenson, p. 427.
Streiff, p. 226.
Swift, p. 500.
Sulzer, p. 296, 478, 563, 615.
Sureau, p. 413.
Sym, p. 242.

Digitized by Google

Tartuferi, p. 437.
Taubmann, p. 561.
Teillais, p. 333.
Terrien, p. 463.
Terrier, 561.
Terson, p. 41, 367.
Thomas, p. 629, 630.
Thoungton, p. 175.
Thorington, p. 177.
Thorner, p. 57.
Tiffany, p. 315.
Tillaux, p. 572, 642, 643.
Todd, p. 427.
Toufesco, p. 163.
Torchut, p. 508.
Tornabene, 432.
Toulouse, p. 46.
Troncoso, p. 501, 548, 549, 550.
Trousseau, p. 103, 441, 443.
Truc, p. 308, 413.
Tscherning, p. 231, 498.

Ubbrich, p. 421.
Urdareanu, p. 560.

Vacher, p. 87.
Vallet, p. 265, 460.
Valude, p. 280, 303, 474.
Vaquez, p. 310.
Veasey, p. 177, 377, 426.
Vignes, p. 300.
Villard, p. 271, 399.
Vincent, p. 625.
Vincentiis (de), p. 384, 571.
Vurpas (de Villejuif), p. 46.

Walhfors, p. 53, 251.
Wance, p. 313.
Webster-Fox, p. 426.
Wecks, p. 555.
Welh, p. 240.
Welson, p. 500.
Werner, p. 499.
Wernicke, 225, 548.
Wescott, p. 502.
White, p. 242, 243.
Wickerkiewicz, p. 497.
Wishart, p. 428.
Woizechowsky, p. 56.
Wolffleng, p. 58.
Wood (Casey), p. 55.
Wuillomenet, p. 407.
Würdeman, p. 620.

Yamaguchi, 225, 497.

Zentmayer, p. 376.

Le Gerant : FÉLIX ALCAN.

6172. — Imprimeries réunies, B, rue Saint-Benoit, 7. — MOTTEROZ, direct.

Digitized by Google

Digitized by Google

Digitized by Google

Digitized by Google

Digitized by Google

UNIV. OF MICH.
NOV 21 1907

3 9015 06275 8449

Digitized by Google

Digitized by Google